COLUMBIA LIBRARIES OFFSITE
HEALTH SCIENCES STANDARD
HX00019933

83660
2 Mk
Nuyoffen
44 -
~~32~~
20,

COLUMBIA UNIVERSITY
THE
LIBRARIES
IN THE CITY OF NEW YORK
HEALTH
SCIENCES
LIBRARY

ZUCKERKANDL,

ANATOMIE DER NASENHÖHLE

I. BAND, 2. AUFLAGE.

Digitized by the Internet Archive
in 2010 with funding from
Open Knowledge Commons (for the Medical Heritage Library project)

http://www.archive.org/details/normaleundpathol01zuck

NORMALE UND PATHOLOGISCHE

ANATOMIE DER NASENHÖHLE

UND IHRER

PNEUMATISCHEN ANHÄNGE

VON

DR. E. ZUCKERKANDL,
PROFESSOR DER ANATOMIE IN WIEN.

I. BAND.

ZWEITE UMGEARBEITETE AUFLAGE.

MIT 34 LITHOGRAPHIRTEN TAFELN.

WIEN UND LEIPZIG.
WILHELM BRAUMÜLLER
K. U. K. HOF- UND UNIVERSITÄTSBUCHHÄNDLER.
1893.

QM
505
Z8
1893
v. 1

Alle Rechte vorbehalten.

Druck von Friedrich Jasper in Wien.

DEM ANDENKEN

ERNST v. BRÜCKE'S

WIDMET AUCH DIESE ZWEITE AUFLAGE

DER VERFASSER.

Vorwort zur zweiten Auflage.

Die zweite Auflage dieses Bandes erscheint in wesentlich veränderter Form, da es sich als nothwendig erwiesen hat, Ergänzungen vorzunehmen. Speciell hebe ich hervor, dass in dem Capitel über das Gefässystem der Nasenhöhle eine Monographie zum Abdrucke gelangt ist, die ich im Jahre 1884 in den Denkschriften der kaiserlichen Akademie veröffentlichte. Den Capiteln über die Osteologie des Cavum nasale wurde eine Reihe von vergleichend-anatomischen Bemerkungen angefügt; es war dies aus dem Grunde geboten, weil so manche Einrichtung der Nasenhöhle unverständlich bleibt, wenn man nur auf die Verhältnisse beim Menschen Rücksicht nimmt.

Die vielen Beisätze und Ergänzungen haben es verursacht, dass die Anzahl der Bogen von 13 auf 25, jene der Tafeln von 22 auf 34 gestiegen ist.

Das Manuscript dieses Bandes wurde Ende December 1892 dem Drucke übergeben.

E. Zuckerkandl.

Einleitung.

Wenn man den Bau der einzelnen Knochensegmente des Kopfes untersucht, so zeigt sich, dass ein grosser Theil derselben mit pneumatischen Räumen versehen ist. Das Siebbein, Stirnbein, Keilbein, die Schläfebeine, Oberkiefer- und Gaumenbeine, zuweilen auch die Jochbeine und das Hinterhauptbein (Hyrtl[1]) sind lufthältig. Von den übrigen Kopfknochen enthalten einige wohl keine pneumatischen Räume, aber sie stecken in solchen oder schliessen sie ab; zu diesen zählen: die Nasenmuscheln, das Pflugscharbein, die Thränen- und die Nasenbeine.

Die Räume des Stirn-, Sieb- und Keilbeines, sowie die des Oberkiefergerüstes schliessen sich unmittelbar an das Centrum aller pneumatischen Räume, die Nasenhöhle, an, während die übrigen lufthältigen Cavitäten des Kopfes, ebenso der Darm- und Respirationstractus erst durch Vermittlung des Cavum pharyngo-nasale mit der Nasenhöhle in Communication treten. Gegen den Nasenrachenraum begrenzt sich die seitliche Nasenwand durch eine zwischen der Tuba Eustachii und der unteren Nasenmuschel gelegene Furche. Das Cavum pharyngo-nasale mit der Nasenhöhle in eine Cavität zusammenzufassen, halte ich nicht für angezeigt, da zwischen beiden bemerkenswerthe physiologische und histologische Unterschiede bestehen.

Die Communication der pneumatischen Räume untereinander leitet die Affection einer Cavität leicht auf die anderen über. Zur Beurtheilung dieser Processe ist die genaue Kenntniss der Grösse und Lage der Höhlen, wie auch der Art ihrer Communication von Wichtigkeit. Das Studium der Anatomie erklärt uns unter Anderem, welche Oertlichkeiten die Entzündungen vor Allem heimsuchen, in welcher Weise sich Exsudate ausbreiten, ob angesammelte Fluida leicht oder schwer abfliessen können, ob endlich die Inspection der erkrankten Höhlen und die Einführung von Instrumenten möglich sein wird oder nicht.

---

[1]) Ueber die pneum. Räume d. Occiput. Wien. med. Wochensch. 1860.

Die cardinale Aufgabe der Nasenhöhle, den Verkehr zwischen Aussenwelt, Riechsphäre und Lunge ununterbrochen aufrechtzuerhalten, lässt es nicht gleichgiltig erscheinen, ob die Nasenhöhle eng oder weit ist, ob ferner ihre Muscheln nahe aneinander stehen oder distant lagern, der Scheidewand anliegen oder nicht, weil diese Architekturverhältnisse die Strömung der eingeathmeten Luft beeinflussen. Bei einer Cavität von der Enge der Nasenhöhle kann man, wenn z. B. durch Schleimhauthypertrophie im vorderen Bezirke der unteren Siebbeinmuschel die Riechspalte verlegt ist, nicht sehen, was hinter diesem Verschlusse verborgen ist, um so weniger, als in diesem Falle auch die Pharyngo-Rhinoskopie nicht ausreicht, ein vollständiges Bild der abgesperrten Region zu liefern. Für die Beurtheilung solcher Fälle ist die Anatomie die einzige Rathgeberin, denn nur Sectionserfahrungen machen es möglich, aus einzelnen in vivo beobachteten Zeichen den Zustand unzugänglicher Localitäten zu erschliessen. Zergliederungen lehren, dass nach Erkrankung der pneumatischen Anhänge häufig in einem oder in dem anderen Exsudat zurückbleibt. Die Nasenhöhle, die Höhle des Stirnbeines und die des Oberkieferbeines verrathen durch kein Zeichen mehr die Gegenwart einer Affection, gleichwohl kann in der Keilbeinhöhle Exsudat angesammelt, ihre Auskleidung noch pathologisch verändert sein. Wie sollte man nun diese Processe verstehen, diagnosticiren und beheben können, ohne sie jemals anatomisch studirt zu haben? Ein zweites Argument: Die operative Chirurgie der Nasenpolypen ist wohl ziemlich weit vorgeschritten, nicht so die Lehre über ihren Sitz. Man liest wohl in den Werken, die Polypen gehen aus der Schleimhaut des Siebbeines, des mittleren Nasenganges oder des Nasendaches hervor, aber damit ist die Lage dieser Geschwülste ebensowenig bestimmt, wie mit dem Satze »Die Milz liegt in der Bauchhöhle« die Topographie dieses Organes.

Die reichlichen Formvariationen der Polypen machen die Untersuchung einer grossen Anzahl von Fällen nothwendig, denn nur auf diese Weise erhält man über Form, Entwicklung und Sitz der gutartigen Tumoren in der Nasenhöhle ein klares Bild.

Um über die citirten und andere Fragen unterrichtet zu werden, habe ich 300 Leichen von Erwachsenen zergliedert und hiedurch eine Anzahl von Präparaten erworben, die in vielen Beziehungen belehrend sind. Für die Pathologica ist zu berücksichtigen, dass das Materiale, welches mir zu Gebote stand, dem Sectionssaale für physiologische Anatomie entstammte, meine Befunde rein zufällige waren, und ich daher über den klinischen Verlauf der Krankheiten nichts aussagen kann. Ueber einige Erkrankungsformen, wie z. B. geschwürige Processe, Tuberculose der Nasenschleimhaut, Caries des

Nasengehäuses, grössere Tumoren, über foudroyante Blutungen habe ich in dieser Sectionsreihe keine Erfahrungen sammeln können.

Was ich gesehen, ist in den folgenden Seiten niedergelegt. Ueber Einiges habe ich vorläufig schon referirt*). Einen Anspruch auf Neuheit kann Vieles nicht erheben, indess glaube ich, die Anatomie der pneumatischen Räume in erschöpfender Weise behandelt, Manches berichtigt und die Lehre von den entzündlichen Erkrankungen der genannten Höhlen, sowie die der Polypen und der Ozaena simplex um einen Schritt vorwärts gebracht zu haben. Die grössten Schwierigkeiten bereitete mir die Anatomie der Ozaena; doch bin ich auch hinsichtlich dieses Processes zu befriedigenden Resultaten gelangt. Nach mühseligen Untersuchungen habe ich die Ueberzeugung gewonnen, dass dem atrophischen Zustande der Muscheln stets ein hypertrophischer vorausgeht; aus diesem Grunde ist die Muschelatrophie nicht, wie Manche wollen, ein ursächliches Moment der Ozaena simplex, sondern mit der Atrophie sind die Muscheln im Stadium der Erschöpfung angelangt.

Durch die zahlreichen Illustrationen dieses Werkes ist vielleicht jenen Collegen, die fern von anatomischen Instituten, hin und wieder in dieses Capitel der Anatomie Einblick nehmen wollen, ein Dienst erwiesen. Ist dies der Fall, dann habe ich mit der Publication dieser Monographie das Ziel, welches ich anstrebte, auch erreicht.

Schliesslich bemerke ich, dass die erste Auflage dieses Werkes im September 1880 abgeschlossen und im November desselben Jahres dem Drucke übergeben wurde.

---

*) Medic. Jahrbücher, Jahrgang 1880; ferner in einem im hiesigen Doctoren-Collegium gehaltenen Vortrag, über welchen ein Referat in der Wiener medic. Zeitung 1881, Nr. 9, erschienen ist.

Inhaltsverzeichniss.

Seite

Vorwort zur zweiten Auflage VII
Einleitung IX
Cap. I. Geschichtliches über die Anatomie und Physiologie der pneumatischen Räume 1
Cap. II. Sectionsmethode 22
Cap. III. Anatomie der äusseren Nase 30
Gerüste der äusseren Nase 30
Die Muskeln der äusseren Nase 35
Innere Auskleidung des Vestibulum nasale 36
Gefässe und Nerven der äusseren Nase 39
Ueber die mangelhafte Ausbildung des knöchernen Nasenrückens . . 40
Fossae praenasales 48
Die Asymmetrie der Nase 52
Cap. IV. Anatomie der Nasenmuscheln 53
Die Nasenfläche des Oberkieferbeines 53
Das Muschelbein 54
Vergleichend-anatomische Bemerkungen 57
Das Siebbein 59
Die untere Siebbeinmuschel 62
Mittlere Siebbeinmuschel 65
Obere » 67
Vierte » 68
Vergleichende Betrachtung der Siebbeinmuscheln 70
Agger nasi und Processus uncinatus 73
Bulla ethmoidalis 76
Siebbeinspalten und Siebbeinzellen 78
Vergleichende Anatomie der Siebbeinzellen 81
Entwicklung der Nasenhöhle und der Muscheln 82
Cap. V. Anatomie der Nasenwände 90
Obere Wand der Nasenhöhle 90
Anatomie der unteren Nasenwand 90
Anatomie der äusseren Wand der Nasenhöhle und der Nasengänge . 91
Die innere Wand der Nasenhöhle 100
Cap. VI. Anatomie der Nasenhöhle an Frontalschnitten 109
Hintere Wand der Nasenhöhle 117
Cap. VII. Die Nasenschleimhaut 118

Seite

Cap. VIII. Gefässe der Nasenschleimhaut 125
Methode der Untersuchung 125
Die Arterien der Nasenschleimhaut 128
Die Venen der Nasenschleimhaut 132
Das Schwellgewebe und die Venennetze der Nasenschleimhaut 141
Die Capillarsysteme der Nasenschleimhaut und deren Verbindungen . 155
Cap. IX. Die Lymphgefässe der Nasenschleimhaut 164
Cap. X. Die nervösen Apparate des Geruchsorganes 167
Gyrus fornicatus s. Lobus limbicus 168
Pedunculus olfactorius des Menschen 172
Die Wurzeln des Riechlappens 175
Ammonshorn 180
Fascia dentata Tarini 181
Fornix 181
Aeusserer Randbogen 184
Commissura anterior 187
Corpus callosum 188
Die Faserung des Riechlappens 189
Das Gehirn des Delphins 194
Literaturangaben über das Riechcentrum 197
Cap. XI. Die Nerven der Nasenhöhle 201
Cap. XII. Mechanismus des Riechens 203
Cap. XIII. Die entzündlichen Erkrankungen der Nasenschleimhaut 210
Cap. XIV. Ueber die Polypen und polypösen Wucherungen der Nasenschleimhaut 213
Cap. XV. Ueber die genuine Atrophie der Nasenmuscheln und ihre Aetiologie 236
Cap. XVI. Ueber Synechien zwischen den Nasenmuscheln und den Wänden der Nasenhöhle 244
Cap. XVII. Ueber die Perforation der knorpeligen Nasenscheidewand . . 249
Cap. XVIII. Cysten in der Nasenschleimhaut 250
Cap. XIX. Anatomie der Kieferhöhle. 251
Ueber die Buchten der Kieferhöhle 255
Ueber die Verengerung, Verkümmerung und den Defect der Highmorshöhle 260
Praktische Bemerkungen 276
Beschaffenheit der dem Sinus zugekehrten Fläche des Oberkiefers . . . 277
Nerven und Gefässcanäle 278
Knochenkämme 279
Alveolenhöcker am Boden der Kieferhöhle 279
Theilung der Kieferhöhle in zwei Fächer 284
Falsche Schaltknochen der Kieferhöhle 286
Dehiscenzen der Kieferhöhle 286
Die Auskleidung der Kieferhöhle 287
Die Communicationsöffnung der Kieferhöhle 290
Entwicklung der Kieferhöhle 293
Vergleichend-anatomisches über die Kieferhöhle 294
Cap. XX. Zur Pathologie des Sinus maxillaris 296
Entzündungen der Schleimhaut 297
Geschwülste des Oberkiefers 306

Seite

Kiefercysten 307
Knochenneubildungen 316
Fibrom 318
Polypen 319
Cysten der Schleimhaut 322
Defecte 323
Cap. XXI. Zur Anatomie der Stirnbeinhöhlen 324
Mündung der Stirnbeinhöhle 329
Vergleichendes über die Stirnbeinhöhle 331
Cap. XXII. Pathologie der Stirnbeinhöhle 332
Cap. XXIII. Ueber die Keilbeinhöhle 335
Die Keilbeinmuscheln 341
Dehiscenzen der Keilbeinhöhlenwand 345
Vergleichende Anatomie des Keilbeinkörpers und der Keilbeinmuscheln 345
Cap. XXIV. Zur Pathologie der Keilbeinhöhle 349
Entzündung der Schleimhaut 349
Cysten in der Schleimhaut der Keilbeinhöhle 350
Schleimhautgeschwülste in » » 350
Knochengeschwülste » » » 350
Cap. XXV. Ueber die pneumatischen Räume des Siebbeines 351
Die Schleimhaut der Siebbeinzellen 356
Cap. XXVI. Die Gefässe in den Schleimhäuten der pneumatischen Räume 356
Cap. XXVII. Zur Pathologie der Siebbeinzellen 360
Geschwülste des Siebbeines 362
Brüche des Siebbeines 362
Cap. XXVIII. Anhang 363
Einige Sectionsbefunde über die entzündlichen Erkrankungen der pneumatischen Räume 363
Erklärung der Abbildungen 368
Tafelregister 396
Druckfehlerverzeichniss 400

Capitel I.

Geschichtliches über die Anatomie und Physiologie der pneumatischen Räume.

Die anatomische Forschung hat es bis in die neueste Zeit nicht zu Wege gebracht, eine klare Anschauung über die Leistungen der lufthältigen Räume des Schädels zu veranlassen. Wir kennen und man kannte schon vor langer Zeit die Formverhältnisse der pneumatischen Räume, diese auskleidenden Membranen, ihr Nervensystem, aber alle diese Kenntnisse reichten nicht hin, eine Erklärung über ihre Verrichtungen zu geben. In Bezug auf die Nasenhöhle ist es besser gegangen; mit der Entdeckung der Riechnerven, mit dem Auftreten C. Schneider's[1], [*], der die freie Passage zwischen der Nasenhöhle

[1]) Schneider C. V. Liber de osse cribriformi etc. Wittenbergae 1655. und De catarrhis.

[*]) Schneider gebührt auch die Ehre, die Pharynxtonsille entdeckt zu haben. Im dritten Buche, über die Katarrhe, ist eine mit Figura II überschriebene Tafel enthalten, in welcher man zwischen den Choanen und dem Foramen occipitale magnum auf der Pars basilaris ossis occipitis ein Organ in Form von Strichen und Punkten abgebildet sieht, von welchem es in der Figurenerklärung heisst: »Designat membranam, quae additamentum ossis occipitalis investit; et tegit: haec continet mucum et emittit: quamobrem vocanda venit membrana pituitaria posterior.« Die Beschreibung lautet: »Huic membranae haec sedes est: Oritur illa ab extremo illo aëris meatu, quem os vomer dictum dividit aut, ut dilucidius dicam, ubi in inverso capite, cui maxilla inferior demta est, processus pterygoides utrinque ac in medio os vomer dictum desinunt, ibi incipit haec membrana et prope usque ad foramen magnum ossis occipitis fertur. Ea itaque, ut modo jeci additamentum ossis occipitis operit. Sume in manus caput modo obtruncatum, ac inverte, et oblata inferiore maxilla, hanc membranam considera. An invertas caput ita, ut facies superiora intueatur, utque os occipitis respiciat ad pectus tuum. Tum haec membrana facile notabitur. Quod enim spatii inter os vomer dictum et magnum foramen ossis occipitis extat, illa inoblivitur membrana, de qua nos primi loquimur. Facile se dat in conspectum: Colore enim est exalbida, viciniae membranae sunt sanguineae, hoc est subfuscae. Praeterea est plenior, et quasi praepinguis. Haec semper uda est et muco quodam glutinoso

und den Hirnventrikeln mit Erfolg bekämpfte, war die Anatomie des Geruchsorganes im grossen Style ausgearbeitet und alle im Umlauf gewesenen phantastischen Anschauungen über die Wege des eingeathmeten Luftstromes und über das Zustandekommen der Geruchsempfindung mussten schwinden. Die auf sehr interessanter und richtiger Beobachtung basirende Lehre Galen's, welche es gestattete, dass noch im sechzehnten Jahrhunderte Fr. Sansovino[1]) die Nasenhöhle »la cloaca del cerebro« nennen durfte, war gestürzt.

Mit der Anatomie und Physiologie der Nebenhöhlen gieng es schwerer vorwärts. Wohl wurden die irrthümlichen Anschauungen über den Inhalt der Höhlen oft widerlegt, aber nur um, wie der Erfolg lehrte, wiederholt zu erstehen, und selbst heute noch wissen wir bei den weit vorgeschrittenen anatomischen Kenntnissen über die Bedeutung der Nebenhöhlen nicht viel mehr als unsere in anatomische Träume versunken gewesenen Vorgänger. Die nachstehenden Zeilen haben die Aufgabe, dies zu erhärten, und ich werde mich vorerst der Anatomie und speciell der Lehre von dem Inhalte der pneumatischen Räume zuwenden.

Das Studium der älteren Literatur lehrt, dass über den Inhalt der pneumatischen Höhlen des Kopfes äusserst divergirende Anschauungen im Umlaufe waren; über Mangel an Abwechslung konnte man sich nicht beklagen. Die Mehrzahl der Autoren fasste die lufthältigen Nebenräume der Nasenhöhle weder anatomisch noch physiologisch zusammen, was die mangelhaften anatomischen Untersuchungen der älteren Zeit und die Sucht, die Dinge zu erklären, bevor man ihre Qualitäten erkannt hatte, verschuldet haben. Der Befund in der einen Höhle sollte grundverschieden von dem in einer nachbarlichen sein und sogar über das Contentum der verschiedenen Sinus war man nicht einig; die Folge davon musste sein, dass den anatomisch auseinander gehaltenen Höhlen auch physiologisch verschiedene Leistungen zugeschrieben wurden. Zu dieser Verwirrung kam noch, dass manche Autoren einzelne der pneumatischen Räume mit Stillschweigen

---

sudat. Si illa in inversa capite acu compungitur, et illud mox in mensa observatur, ut eam attingant dentes; pituita per illa foramina se penetrat, exit, haeret pendula, tandem interposito tempore exstillat et in mensam delabitur. Haec membrana non valde abdita est, sed latet in aperto et ita latuit usque ad hunc diem. Tempus est ei nomen indere. Eam vocamus pituitariam posteriorem, glandulae quidem, quae in osse cuneiformi latitat, tale est vocabulum, quod recentiores duce Galeno putarint, illae decurrere pituitam. Verum cum illa glandula tali officio non fungatur, sed haec potius membrana hoc certe illa cognomentum merebitur.« Nach Schneider haben auch Santorinus und A. v. Haller dieses Organ erwähnt.

[1]) Sansovino Fr. L'edificio del corpo humano. Venet. 1550.

übergingen und gar nicht selten neben der genauen Betrachtung der Stirnbeinhöhle nur noch der Cavität des Keilbeines ihre Aufmerksamkeit zuwendeten oder selbst dies unterliessen. Insbesondere die Oberkieferhöhle wurde von den alten Anatomen in ganz auffallender Weise vernachlässigt und das selbst zu einer Zeit, in der nicht nur die gewöhnlichen Attribute der anderen Höhlen, sondern Varietäten, wie das Fehlen des Sinus frontalis, seine wechselnde Grösse, die häufige Asymmetrie seiner Scheidewand, schon zu den geläufigen Dingen zählten.

Ich habe mich nun bemüht, die verschiedenen Ansichten über die Anatomie und Physiologie der pneumatischen Räume zusammenzustellen, und die folgenden Seiten enthalten die Resultate dieser historischen Untersuchung.

Schon die Untersuchung der ersten und gewiss belangreichen Frage, wie sich die Alten den Inhalt der pneumatischen Anhänge dachten, ergab eine Menge von Anschauungen, die selbst zu gleicher Zeit in friedlichster Weise nebeneinander gelehrt wurden und dazu bestimmt waren, das wissenschaftliche Bedürfniss des ärztlichen Publicums in Bezug auf die Anatomie der pneumatischen Räume zu befriedigen. So schreiben einige Autoren von einer in der Stirnbeinhöhle vorkommenden Membrana viridis. Andere wissen von dieser Membran nichts, sprechen dafür aber von einem medullaren Inhalt des Sinus frontalis und der Highmorshöhle. Eine dritte Gruppe von Forschern schweisste beide Anschauungen zusammen, nahm neben der grünen Haut auch die medullare Substanz an, und im Gegensatze zu dieser standen Anatomen, welche die Höhlen bald leer, bald gefüllt sein liessen. Der Anschauungen sind also genug gewesen, wer waren nun ihre Vertreter? Die Lehre von der Membrana viridis hatte sich bei Laurentius[1]), Spigel[2]), C. Bauhinus[3]), D. Olhafius[4]) u. A.*) einer Anerkennung zu erfreuen. Die Farbentheorie für die Mucosa des Sinus frontalis blieb in einzelnen Werken so lange erhalten, bis Conr. Schneider darauf aufmerksam machte, dass es sich hiebei um eine Leichenerscheinung handle. Die Nasenhöhle und ihre Adnexa wurden, wie ein später angebrachtes Citat nachweist, erst nach vollendeter Präparation der übrigen Leichentheile eröffnet und bei solchem

[1]) Laurentius. A. Hist. anat. Parisiis 1628.

[2]) Spigel. De hum. corp. fabrica Amstel. 1645.

[3]) Bauhinus C. Theatrum anatomicum.

[4]) Schneider. De Catarrhis.

*) D. de Marchettis (Anatomie, Patavii 1654) kennt sogar eine grüne Substanz der Stirnbeinhöhle, an deren Stelle zuweilen eine weisse substantia viridis aliquando etiam alba enthalten sein soll.

Vorgange erscheint die in Verwesung begriffene Sinusschleimhaut begreiflicherweise missfärbig.

Die Anschauung über einen medullaren oder schleimigen Inhalt der pneumatischen Räume fand neben Anderen in Salomon Albertus[1]), Th. Bartholinus[2]), Jessen[3]), Kyper[4]), Spigelius[5]), Veslingius[6]) und Palfyn[7]) ihre Vertreter. Nach Jessen enthalten die Stirnbeinhöhlen: »medullosum quid, sed fere liquidum, ac veluti oleosum, quod probabile est, per foramen in orbita oculi, ad majorem angulum, terebratum, ad oculum humectandum percolari.« Spigelius acceptirt die Membran mit dem grünlichen Colorit, sagt aber auch, dass überdies die Stirnbeinhöhle »materiam viscidam et cerebri substantiam non valde absimilem« umschliesst. Aehnliches behauptet Vesling, der bei den Eigenschaften des Stirnbeins anführt »cavernam amplam possidet, quam medullosum stipat corpus, membranula fere viridi succinctum«. Nach Kyper's Ansicht ist die Stirnbeinhöhle geschaffen »vel ad medullae ossis illius comprehensionem meliorem facere, vel conferre ad odorem paulatim effusionem in organum odoratus proprium«.

Th. Bartholinus geht bei Besprechung dieser Angelegenheit kritisch zu Werke. In den »Institutiones anatomicae« heisst es bei Besprechung des Sinus frontalis: Manche glauben, diese Höhlen seien bestimmt, »ut ibi colligantur excrementa non modo crassa, sed etiam aquea, quae ad glandulam lacrymalem delata lacrymas efficiant«; andere hingegen wollen wissen, »materiam medullosam inibi contentam, foramen, Canthi majoris oculi transire, oculumque humectare et lubricare«. Bartholinus selbst stimmt dieser Ansicht nicht bei, aber in der zehn Jahre später erschienenen »Anatomia reformata«*) tritt wieder eine alte Anschauung in den Vordergrund, da von der Membrana viridis und einem Corpus molliusculum et medullosum des Sinus frontalis die Rede ist. Des Th. Bartholinus Anschauung über die Keilbeinhöhle und über den Sinus maxillaris war gewiss nicht durch ana-

[1]) Albertus Salomon. Historia plerarumque part. hum. corp. Vitebergae 1583.

[2]) Bartholinus Thomas. Anat. reformata. Hagae 1658.

[3]) Jessenius J. Tractus anat. Wittebergae 1601.

[4]) Kyper. Anthropologia Lugd. Bat. 1660.

[5]) Spigel. l. c.

[6]) Vesling J. Syntagma anat. Patavii 1637.

[7]) Verheyn Ph. Anat. corp. hum. Coloniae 1712.

*) Ob das in den »Institutiones« Enthaltene die Ansicht des älteren Casp. Bartholinus ist, kann ich nicht entscheiden, da mir dessen Original-Anatomie nicht zu Gebote steht.

tomische Untersuchungen geläutert, denn das, was er in den »Institutiones anatomicae« der Stirnbeinhöhle abspricht, überträgt er in der Anatomia reformata ohne Weiteres auf die übrigen pneumatischen Localitäten. Der Oberkiefer ist hohl »tum ad levitatem, tum ut medullam contineat pro nutritione ossium et superiorum dentium« heisst es in den Institutiones, und dem Sinus sphenoidalis vindicirt er die wichtige Aufgabe, »ut aër inspiratione ad spiritus necessitatem elaboretur, et ut excrementa pituitosa per infundibulum ex ventriculis cerebri destillent«. Th. Bartholinus hatte demzufolge für jede pneumatische Höhle eine andere anatomische Ansicht.

Palfyn glaubt von allen pneumatischen Räumen, »illas esse praecipue confectas ad separandum mucum, atque adeo ad massam sanguineam ejus ablatione purificandam, ipsumque unicum per aliquod temporis spatium retinendum, ne cogamur perpetuo emungere nares.«

Für ein wechselndes Spiel zwischen Leere und Füllung des Sinus frontalis oder der anderen Nebenhöhlen traten A. Vesal[1]), G. Fallopia[2]), Diemerbroeck[3])*) u. A. ein. Von diesen Autoren behandelte G. Fallopia die Frage über den Inhalt der pneumatischen Räume am eingehendsten und unterwarf die Meinungen seiner Vorgänger einer strengen Kritik. Ihm verdanken wir die ersten Mittheilungen über die Entwicklung der pneumatischen Räume; er bekämpfte die Medulla mollis der Keilbein- und Kieferhöhle und liess neben der Lufthaltigkeit nur noch einen schleimigen Inhalt zu. Im kritischen Theile würdigte er jene Autoren einer Erwähnung, die behaupten, »quod aër attractus per nares ingrediatur cavitates geminas frontis, ibique servetur, donec fluat ad hos sinus (sphenoidales), a quibus ad cerebrum idem aër attrahitur pro materia spirituum«, beehrt aber diese als »dritte« angeführte Theorie mit den Worten: »tertia et magis suspecta sententia.« Nachdem Fallopia auch noch andere einschlägige Ansichten herzählt und sie wohlverdient abthut, schliesst er mit der guten Bemerkung: »ex his ego colligo, licere cuique philosophari, at non semper sine errore.«

Neben Fallopia verdient Diemerbroeck genannt zu werden, weil er den in der Keilbeinhöhle angesammelten Schleim nicht aus der Schädelhöhle ableitete. Wenn nun der Schleim nicht aus der

[1]) Vesalius A. Oper. omn. anat. et chirurg. Tom. I. Lugd. Bat. 1725.

[2]) Fallopia G. Observationes Anatomicae Venetiis 1562.

[3]) Diemerbroeck Isbrandus. Oper. omn. anat. et med. Ultrajecti 1685.

*) Sinus frontalis tenuissima membrana succincta (est), est modo vacua, modo humore quodam mucoso repleta (Diemerbroeck).

Schädelhöhle zufliessen konnte, so musste er ein Erzeugniss der Schleimhaut des Keilbeines selbst sein und diese Behauptung repräsentirte einen Fortschritt. Der eben citirten Theorie Diemerbroeck's kann die viel ältere parallel gestellt werden, nach welcher der Schleim des Sinus sphenoidalis*) (bei anderen auch der des Sinus frontalis**) aus der Hypophysis cerebri stammen und durch Lücken des Türkensattels in das Antrum sphenoidale überfliessen sollte.

Gegen diese Galen'sche Ansicht ereifern sich wohl mannhaft: A. Vesal[1]), R. Columbus[2]), G. Fallopia[3]), J. Valverda[4]) und Diemerbroeck[5]); sie bestritten die Permeabilität der Sella turcica und, um ein Beispiel anzuführen, erwähne ich, dass Vesal den Hirnschleim durch die Foramina lacera anteriora aus der Schädelhöhle abfliessen liess. Gegen Vesal's Negation der Galen'schen Theorie trat leidenschaftlich wie gewöhnlich Jac. Sylvius[6]) auf und zur Charakteristik dieses Anatomen führe ich seine Vertheidigung des Galen in Sachen der Keilbeinhöhle an. Sylvius schreibt über das Keilbein: »Hujus ossis circumscriptio tam pulchre a Galeno absolvitur, ut nihil addendum putem, nisi quod id os habet apophysis extra cranium quidem duas pterygodeis intra vero χλινοειδεῖς tres, unam posticam, quae superiorem. Duas anticas ad nervorum opticorum exortum, quae inferiorem lecti partem repraesentent. Inter quas loco ossis profundiore et omnium tenuissimo vel unum est foramen medium, capiti aciculae par, aut multa exigua visu et tactu perceptibilia, seu in coronam sita, per quae pituita ex cerebri ventribus in choanam recepta, transmittitur in duos specus maximos his foraminibus subjectos et inde in nares et palatum. Quae foramina Lutetiae habuerint omnia crania, quotquot mihi videre contingit tum recentia, tum siccata« und schliesst den Passus mit dem an Kraft alle Anforderungen überbietenden und auf Vesal gemünzten Satze: »Ne quis aures patefaciat homini indoctis-

---

*) Die ausführlichste Geschichte über die Keilbeinhöhle ist in C. V. Schneider's Werk »De Catarrhis« enthalten.

**) Casserius Placentinus Pentastheseion de quinque sensibus. Venet. 1609. »Capacissima illa cavitas frontis ossibus insculpta multum humoris per poros illos, qui ossi cerebro contiguo innati sunt; recipere partemque principem ab onere exonerare utilissima est. At ne et hic ipsa locus perpetuo onere prematur, viam ipsi natura instar canalis subministravit, per quam in cavitatem ossium turbinatorum onus suum deponat.«

[1]) l. c.

[2]) De re anatomica Parisiis 1572.

[3]) l. c.

[4]) Anat. corp. hum. Venetiis 1724.

[5]) l. c.

[6]) Oper. med. Genevae 1635.

simo et arrogantissimo, neganti omnia, quae sua visione aut imbecilla, aut per ignorantiam, ingratitudinem, impudentiam fascinato non deprehendit.« Damit noch nicht genug, wiederholt Sylvius in der Calumniae secundae amolitio seine vom bittersten Grimme erfüllten, ungerechtfertigten Angriffe, indem er fortfährt: »Ne igitur posthac bone vir praeceptoribus tuis veracibus et naturae obstrepe, cujus fabricam ignoras et operum ejus usum negas iniquissime, sed quod suadeo, explora in recenti cadavere et tuam ipsam arrogantiam, impietatem, ignorantiam, ingratitudinem mox agnosces neque dices posthac ossa illa sphaenoidea precarie foraminulenta apparere, non talia esse natura. Sic enim respondisti Sanctangelo, nostro medico perdocto offerenti sceletum pueri recentissimum, quem nos per eundum Cornelio Baersdorpio Caesareae Majestatis archiatro longe praestantissimo missum curavimus, cum ossibus aliis, tuas calumnias confutantibus. — Sed nihil horum prae tui dogmatis rabie aspectus dignatus es, ne palinodiam canere coram viris bonis et doctis cogereris, sic haec sensibus tuis fidem veritatis Galenicae et calumniarum tuarum fecissent. Quod si laborem experiundi, quae scripsi, refugias, cranium recens superne, qua sunt foramina in sphaenoide, pugiunculo pertunde et aquam per calamum vel infundibilum parvum infunde: spectabis eam mox in nares, nunc in palati foramina pro situ vario cranii diffluere. Id cranium penitius si aperias, et latius ut totum sinum fundum appareat, foramina, quae ante dixi, spectabis. Noli igitur esse incredulus, nec aures et oculos veritati agnoscendae tam pertinaciter occlude.« Im grellen Gegensatze hiezu steht die Angabe Diemerbroeck's [1]) über die in die Keilbeinhöhle führenden Canäle: »ne Lynceis quidem oculis quispiam illic foraminula ulla videbit«, schreibt er und »si dicas per osseae sellae aut durae meningis invisibiles poros illam pituitam evacuari posse, hoc aeque est ac si dicerem per minimum acus foramen transire posse camelum.«

Bisher hatten wir es mit Theorien zu thun, die in ganz entschiedener Weise einer oder der anderen pneumatischen Höhle einen greifbaren Inhalt zuschrieben. Den Vertretern dieser Ansicht steht nun eine kleine Schaar von Männern aus illustrem anatomischen Kreise gegenüber. In Valverda [2]), Columbus [3]) J. Riolan [4]), Verheyn [5])

---

[1]) l. c.

[2]) l. c.

[3]) l. c.

[4]) Anthropographia. Parisiis 1618. (16—18 Polypen vom Siebbein.) — Fil. Encheiridium anat. et path. Lugd. Bat. 1649.

[5]) l. c.

und Schneider[1]) erstanden die Gegner der bisher vorgetragenen Lehre und die Verfechter der Theorie von der Lufthältigkeit der Knochenhöhlen. Wohl entwickelte sich diese Anschauung nicht plötzlich, aber immerhin sehen wir in der Zeit des grossen wissenschaftlichen Aufschwunges auch die Lehre von den pneumatischen Räumen in richtigere Bahnen einlenken. J. Valverda lässt die Stirnhöhlen lufthältig sein; R. Columbus sagt, das Stirnbein theile sich in der Augenbrauengegend in zwei Tafeln, »ut sinum amplum ibi conficiat ad aërem continendum« und das Cavum des Sinus sphenoidalis, »quod continuum est cum cavitate ossis frontis, in qua dixi aërem sursum per nares attractum servari usque quo in hoc ipsum antrum delabatur. Hujusmodi antrum in omnibus fere amplum est et vacuum in aliquibus spongiosae cuiusdam substantiam plenum.« Unter der Substantia spongiosa kann wohl nur Knochenspongiosa verstanden sein, wie sie neben Defect der Keilbeinhöhle, der schon von den älteren Anatomen beobachtet wurde, typisch vorkommt. Gerade aber Columbus konnte über diese und andere Knochenvarietäten leicht Erfahrungen sammeln, denn er sagt von sich selbst: »sexcenta millia capitum inspicere manibusque attrectare mihi per otium licuit multis in locis, ac praesertim Florentinae in Divae Mariae Novae amplissimo Xenodochio, ubi per innumera prope modum saecula demortuorum ossa in elegantissimas strues digesta servantur, ne non Romae in communi gentium omnium coemeterio, quem Campum sanctum nominant.«

Auch N. Highmor[2]) und andere haben die Lehre von den pneumatischen Höhlen gefördert. Um sein Verdienst zu würdigen, führe ich die interessante Stelle an, in welcher Highmor seine Meinungen über den Nutzen der Stirnbeinhöhlen und der Augenbrauenbogen ausspricht. Er sagt bei Besprechung des Sinus frontalis, nachdem er gleich Bartholinus alle älteren Anschauungen citirt und widerlegt hat: »Nos vero illas a natura primario institutas arbitramur, ut protuberantiam illam et eminentiam superciliorum extundunt, quae aliter adeo feliciter fieri vix poterit. Si enim ex osse solido extuberet frons et supercilium, onus nimis grave ac naturae molestum effingeretur. Hisce vero cavernulis processus seu prominent superciliorum, ad faciei gratiam et oculorum propugnaculum, tenditur, neque gravitas offensiva inde conciliatur, atque hanc in omnibus processibus et prominentiis (ad quodcunque officium designatis) methodum observavit natura; ut nulli parti inutile pondus designaret, quo officium damus inevitabile compensetur. Sic os maxillae superioris Magnum est, maximeque pro-

[1]) De osse cribriformi.

[2]) Corp. hum. disquisitio anat. Hagae comitis 1681.

tuberat, cavum tamen est adeo, ut natura non solum robur, sed et utile quandoque ac conveniens excogitare videatur.« Bei Beschreibung der Oberkieferhöhlen, die bei aller Unvollständigkeit*) doch minder mangelhaft als die seiner Vorgänger ist, heisst es: »antrum hoc frequentius vacuum aliquando muco repletum reperitur, in quod humores a capite per meatum quendam a cavitate illa in osse frontis, et ab osse frontis, et ab osse ethmoide destillare poterunt.«

Die bisher genannten Autoren hatten es, bei aller Gründlichkeit in der Behandlung von einzelnen pneumatischen Räumen, doch nicht versucht, alle lufthältigen Localitäten einheitlich zu betrachten. Dies gethan zu haben ist das unbestreitbare Verdienst Johann Riolans des Jüngeren. In seinem 1649 erschienenen »Encheiridium anatomicum«, welches den ersten Versuch repräsentirt, die Anatomie praktisch darzustellen, sagt er von den pneumatischen Räumen der Nasenhöhle: »Omnes sunt vacui, membrana tenui obducti.« Es hatte also allem zufolge geraume Zeit gewährt, bis man zu dieser höchst einfachen und den anatomischen Thatsachen Rechnung tragenden Anschauung kam und sich zu dem Ausspruche berechtigt glaubte: Alle Höhlen seien leer, das heisst, pneumatisch. Man verblieb aber nicht lange bei dieser Anschauung. Die richtigen Beobachtungen des Realdus Columbus und Riolan hatten keinen nachhaltigen Erfolg. Die Ausführungen dieser Autoren, so trefflich sie auch sonst sein mochten, waren bei aller ihrer Beweiskraft nicht von der genügenden Ausführlichkeit und Weitschweifigkeit, um die in physiologischen Dogmen festgerannten Aerzte der damaligen Zeit aus ihrer anatomischen Lethargie zu erwecken. Es musste daher die Sache abermals aufgenommen werden, die bereits gefundenen Thatsachen mussten nochmals entdeckt werden, um durch das vielfache Wiederkauen eines und desselben Themas die Unempfindlichkeit der massgebenden Kreise zu beheben. Auch hier blieb es dem sehr gelehrten Conrad Schneider[1]) vorbehalten, ein entscheidendes Wort zu sprechen. Auf das überzeugendste und ausführlichste wies er an der Hand von anatomischen Studien die Unmöglichkeit der alten Anschauungen nach. Er zeigte, dass an den irrthümlichen Vorstellungen über den Inhalt der pneumatischen Räume lediglich die damals üblich gewesene Sectionstechnik Schuld getragen habe. Die pneumatischen Räume, heisst es, sind frisch untersucht stets leer, »si vero novissimis diebus sectionis, ut sceletus compingi queat, tandem saepe ut fit, ad hoc os effringendum descendimus, non

*) So unterlässt er es, beispielsweise die Communicationsöffnung zwischen Nasen- und Kieferhöhle zu beschreiben.

[1]) De osse cribriformi.

negabimus vitiosam quondam materiam inibi aliquando reperiri posse, cum humore tabescentium partium, quae procul absint, in hanc cavitatem (er spricht vom Sinus frontalis) confluere posse videantur. Nam dissectionis professores finita anatomia corporis hanc cavitatem jam effractam introspicere solent.« Dieselbe Erklärung gibt er für die Membrana viridis und die Substantia medullaris der Oberkieferhöhle.

Worauf beruhten nun aber die falschen Angaben, gegen die Fallopia, Riolan, Schneider u. A. streiten mussten? War nur das von Schneider angesprochene Moment das einzige zum Irrthume führende? Handelte es sich bei jedem Autor um die fehlerhafte Deutung einer Leichenerscheinung, oder konnten nicht auch Befunde anderer Art so irrige Ansichten veranlasst haben? Die Fäulniss heranzuziehen, genügt wohl, um die Färbung der Membrana viridis in das richtige Licht zu stellen, sie reicht aber nicht hin, um über den Mucus und das Corpus medullare Klarheit zu erhalten. Letzteren Substanzen ähnliche Stoffe müssen die Alten wohl gesehen haben, denn man konnte nicht etwas überhaupt nicht vorhanden Gewesenes mit Schleim und Mark vergleichen und, da ähnliche Producte als Fäulnisserscheinungen nicht auftreten, so müssen sie wohl Dinge anderer Art gesehen haben. Ich kenne nun bloss einen anatomischen Befund, der einige Aehnlichkeit mit Mark besitzt, das ist das Aussehen der Nebenhöhlenschleimhaut beim chronischen Katarrh, und so möchte ich denn glauben, dass die Alten bei ihren Sectionen auch auf solche Schleimhäute stiessen und diese pathologischen Bilder für physiologische hielten. In dieser Ansicht bestärkt mich eine Angabe J. F. Blumenbachs,[1]) die da lautet: »Post Vesalium veterum plurimi de molliusculo quodam aut medullari, et cortici cerebri non absimili corpore, quod hac, de qua hucusque locuti sumus, membrana inclusum sit et sinus frontales impleat, tradiderunt: quod tamen temporis progressu sensim disparuit, neminique recentiorum visum est: ut adeo veteribus bonis viris, mucus, aliquando in his sinubus reperiundus, pro singulari ejusmodi corpore medullare imposuisse videatur.« Nach Blumenbach sahen also die Alten im angehäuften Schleim eine markähnliche Substanz. Auch S. Reininger[2]) suchte nach einer Erklärung; doch kam er, wie das folgende Citat lehrt, zu anderen Ansichten, als Blumenbach. Reininger schreibt: »Saepe cogitavi illos viros pro medulloso habuisse scobem ossis serra dissecti inque lateribus membranae humidae facile adhaerentem ut speciem

[1]) Handb. d. vergl. Anat. Göttingen 1824. Prolusio anat. de sinibus frontalibus. Göttingae 1779.

[2]) Diss. inaug. de cavitatibus ossium capitis etc. im 8. Bande der von Haller gesammelten Dissertationen.

corpusculorum medullosorum facile referat. Quum vero in nupera anatome viderem ossium maxillae inferioris (soll wohl heissen superioris) laminas externas cautissimi diffringi et aufferri, ut membrana cavitatem cingens integra remaneret, duobus locis prope fundum hujus cavitatis sese conspiciendas praebebant moleculae ex flavo albicantes, quarum altera lenticulae magnitudinem, altera non multo minorem habebat. Haec cum accuratius examinarentur, visae sunt nihil aliud, quam globulos pinguedinosos membranae illi adhaerentes fuisse. Forte simile, quid Vesalio*) videre accidit in examine ejus, quam describit, cavitatis.« Zweifelsohne waren die von Reininger als globuli pinguedinosi beschriebenen Körper nichts anderes, als die in neuerer Zeit von Giraldés beschriebenen Cysten in der Schleimhaut des Sinus maxillaris.

Mit dem Auftreten Schneider's war nun in schlagendster Weise die Pneumaticität der Nebenhöhlen nachgewiesen und ihre Anatomie mit allen Mitteln ausgestattet, eine richtige physiologische Beurtheilung zuzulassen.

Man hätte nun glauben sollen, dass die Lehre Schneider's auch durchdringen werde. Es kam aber wieder anders. Die falschen Lehren über die Membrana viridis und die Substantia medullaris wurden nach den scharfen Argumenten Schneiders wohl nicht mehr angeführt, aber es traten doch wieder, und zwar bis in die neueste Zeit herein, Lehrer der Anatomie auf, die für eine copiöse Schleimproduction in den Nebenhöhlen warme Worte einlegten, und so ist denn eigentlich auch die spätere Zeit hinter Schneider zurückgeblieben. Gleich R. Vieussens,[1]) welcher sich in Bezug auf die Lehre der Nasenhöhle den Schneider'schen Ausführungen vollinhaltlich anschloss, verwarf die Lehre von der Lufthältigkeit der Nebenhöhlen. Er bringt die letztere gar nicht zur Besprechung, stützt seine Behauptung keineswegs durch Argumente, sondern sagt einfach, die Nebenhöhlen seien da, um das zum Gehirn aufsteigende Blut vom Schleime zu reinigen. In seiner Beschreibung des Gehirnes ist zu lesen: »Postquam membranam pituitariam descripsimus, ejusque munia explicuimus, sequitur, ut aquosa capitis emissaria, seu duodecim, describamus sinus, quos abituri in spiritum animalem sanguinis expurgationi quodammodo conducere dici potest, cum ad ipsos velut ad distincta aquae emissaria sanguinis cerebrum versum tendentis, aquosi, lenti crassique succi

*) Vesal beschrieb nämlich auch für die Stirnbeinhöhle ein corpus molliusculum.

[1]) De natura et necessitate spiritus animalis et de succo nervoso. In der Bibliotheca anat. des Manget.

amandentur; isti vero sinus, quorum alios sphenoideos, alios ethmoideos (sex), alios frontales et alios maxillares nominamus, intra calvariae baseos, et maxillae superioris ossa reconduntur. Verus sinuum usus est, ut pituitosos instar aquae emissariorum admittant succos, qui a sanguine secernuntur, in iis membranae pituitariae productionibus, quibus interiora ipsorum abducuntur.« Da eine Ansammlung von Schleim in den Nebenhöhlen normalerweise nicht stattfindet, so beruht die Angabe von Vieussens entweder auf Zergliederungen von krankhaften Fällen, oder er construirte sich eine Theorie über das Wesen der Schleimanhäufungen ohne anatomisches Substrat; jedenfalls hätten zahlreichere Untersuchungen der peumatischen Räume sowohl Vieussens als auch alle übrigen Anhänger der gleichen Ansicht eines Besseren belehrt.

Im 18. Jahrhunderte vertheidigte Verheyn, nachdem er alle übrigen Anschauungen ad absurdum geführt, die Lufthältigkeit der Nebenhöhlen, und ihm verdanken wir die wichtige Bemerkung, dass die Gefässe und Drüsen in der Schleimhaut der pneumatischen Räume eine Feuchtigkeit absondern, welche die Schleimhaut der genannten Höhlen vor der Vertrocknung schützt. Der grosse A. v. Haller[1]) fiel wieder in den Fehler von Vieussens zurück. Nach ihm secernirt die Mucosa der Nebenhöhlen Schleim, der in die Nasenhöhle überfliesst, um hier gemeinschaftlich mit dem der Schneider'schen Membran die Nerven vor Eintrocknung zu bewahren. Haller beruft sich auf anatomische Wahrnehmungen, denn er schreibt: »eum mucum — in sinubus reperio, neque maxillari potissimum, tum in sphenoideo tunc quidem facillime, quando eis circumjecta ossa sensim demolior, ut sola membrana supersit. Absque ejusmodi muco sinus fuisse, credo cl. viris ut tamen nihil inde concludant contra experimenta mea, qui cum mucum toties in homines viderim?« Aehnlich berichtet Reininger über den aus den Nebenhöhlen in die Nasenhöhle strömenden Schleim, indem er sagt: »Dicta humiditas, ut scopo satisfaceret fluida, aquosa, levi tamen viscositate imbuta esse debuit. Quoniam vero aër continuo admissus partem fluidorum subtilioremque abripit, successive illa spissescere stagnationeque corrumpi vel in tophum mutari deberet, nisi adessent foramina, per quae sensim effluerent: quorum eam esse collocationem et fabricam, ut in quocunque demum actu corporis, sive caput servemus erectum, sive antrorsum, sive retrorsum, sive in alterutrum latus inclinemus ex aliqua semper earum cavearum ad humectandas nares, et ipsas cavitates expurgandas, effluere humorem necesse sit, non solum autopsia docet, verum etiam a doctissimis viris Boerhaeve et Morgagno inculcatum legimus.«

[1]) Elem. Phys. Tom. V. Lausannae 1763.

Die Anatomen nach Haller theilten sich in mehrere Lager, und zwar vorwiegend in eines, welches das lehrte, was schon Schneider für die pneumatischen Räume behauptet hatte, und in ein anderes, das, wie der nachfolgende physiologische Excurs des Ausführlichen berichten wird, gleich Haller für die Schleimsecretion der Höhlen eingenommen war, oder zum mindesten in dieser nebst anderen Verrichtungen eine wichtige Function der Höhlen erblickte. Dem ersteren gehören an: W. Braune und F. E. Classen[1], C. Langer[2], H. Meyer[3] und M. J. Weber[4], dem letzteren: Fr. Arnold[5], F. H. Bidder[6], B. Haarwood[7] *), E. Huschke[8], J. Hyrtl[9], F. Magendie[10], R. A. Rudolphi[11] und J. G. Walter.[12].

---

[1]) Die Nebenhöhlen d. menschl. Nase in ihrer Bedeutung f. d. Mechanismus d. Riechens. Zeitschr. f. Anat. Bd. II. Leipz. 1877.

[2]) Lehrb. der Anatomie. Wien 1856.

[3]) Lehrb. d. phys. Anat. Leipzig 1857.

[4]) Handb. d. Anat. d. menschl. Körp. Bonn 1839. Handb. d. Vergl. Osteologie. Erster Theil. Bonn 1824.

[5]) Handb. der Anat. Freiburg 1850. Bd. II.

[6]) Handwörterbuch d. Physiol. Braunschw. 1845. Artikel: Riechen. Neue Beobachtungen über die Bewegungen des weichen Gaumens und über den Geruchsinn. Dorpat 1838.

[7]) System der vergl. Anat. und Phys. A. d. Engl. Berlin 1799.

*) Die ausführlichen Mittheilungen dieses Autors will ich an dieser Stelle wiedergeben. Haarwood sagt: »Obgleich die gewöhnliche Meinung von dem Nutzen dieser Höhlen zur Verstärkung des Riechvermögens nicht anzurechnen ist, so hält es doch nicht schwer, denselben wahrscheinliche und wichtige Dienste zuzuschreiben. Sie sind als Hilfsmittel der Stimmwerkzeuge anzusehen, indem sie sowohl die Stärke derselben vermehren, als auch den Ton der verschiedenen zur Mittheilung unserer Ideen erforderlichen Modulationen verbessern. Die unangenehme Veränderung der Stimme, welche durch eine Verstopfung der Nase hervorgebracht wird, beweist hinlänglich die Wahrheit dieser Bemerkung. Ein anderer und wohlthätiger Nutzen, welchen die Zergliederer fast allgemein diesen Höhlen beilegen, besteht in der Absonderung einer schleimigen Feuchtigkeit, zur Schlüpfrigmachung der inneren Nase; die Enden der Riechnerven sind nur leicht bedeckt und erfordern einigen Schutz gegen die Schärfe mancher flüssigen Substanzen, denen sie oft ausgesetzt sind. Auch würde ihre Verrichtung wahrscheinlich durch Trockenheit behindert werden. Die zuvorkommende Wirkung des Schleimes ist zu beiden Absichten wesentlich nöthig. Es ist nicht wahrscheinlich, das die kleine Oberfläche der inneren Nase diese Feuchtigkeit in hinlänglicher Menge absondern könne; diese Höhlen ersetzen aber den Mangel reichlich. Auch ist in ihnen die abgesonderte Flüssigkeit der Wirkung der Saugadern ausgesetzt und dadurch ihre Consistenz gehörig vermehrt.«

[8]) Lehre von den Eingeweiden und Sinnesorganen. Leipzig 1844.

[9]) Topographische Anat. Wien 1871.

[10]) Lehrb. d. Physiologie. A. d. Franz. Tübingen 1826.

[11]) Grundriss d. Phys. Bd. II. Berlin 1823.

[12]) Handbuch der Osteologie.

Wenn wir schliesslich auf die geschichtliche Exposition der Nebenhöhlen einen Rückblick werfen, so sehen wir, dass man die Anschauungen des R. Columbus, G. Fallopia, Riolan und Schneider nicht überholt hat, ja dass die Lehren dieser Männer bei aller Richtigkeit noch nicht einmal Gemeingut aller Aerzte sind. So schwer ging es auch in diesem Abschnitte der Anatomie, die Wahrheit da zu installiren, wo einmal das Absurde mit seinem unnatürlichen Cultus Wurzel gefasst hatte.

Die Anschauungen über die Functionen der pneumatischen Räume des Kopfes haben im Unrichtigen noch Hervorragenderes als ihre Anatomie zu Tage gefördert. Vieles ist schon durch die Citate des vorigen Abschnittes bekannt geworden, das Uebrige wollen wir nun hier beifügen.

Einer der merkwürdigsten Lehrsätze war wohl der, welcher lautete, die pneumatischen Räume seien da, »ut in illis elaboretur aër ad generationem« oder ad expurgationem Spiritus animalis. Joh. Veslingius sagt bei Erwähnung des im Sinus frontalis enthaltenen corpus medullosum: »idque aëris ad cerebrum commeantis praeparandi gratia factum creditur«, und, wie wir schon angeführt, hat nach Th. Bartholinus die Keilbeinhöhle die Aufgabe: »ut aër inspiratione ad spiritus necessitatem elaboretur.« Gegen diese Theorie wurden gewichtige Einwendungen erhoben, unter welchen die des Gab. Fallopia wohl am schlagendsten sein dürften. Gleichwie Conr. Schneider [1]) nachwies, dass es zur Erzeugung des Spiritus animalis der Luft nicht bedürfe, da doch auch das Kind im Mutterleibe dieses Fluidum besitze, so führte Fallopia aus, dass die pneumatischen Räume zur Erzeugung und Verbreitung des Spiritus animalis nicht dienen könnten, weil die Kinder, »in quibus tamen spiritus naturales recreantur«, pneumatische Räume überhaupt nicht besitzen.

Andere Anatomen und Aerzte, wie Jessen, übertrugen eine ähnliche Lehre auf die Keilbeinhöhle. Sie sollte dahin wirken, »ut aër inspiratione haustus elaboretur, et a sordibus elementaribus expurgetur«, oder wie J. Sylvius und Th. Bartholinus behaupteten, ut excrementa pituitosa per infundibulum ex ventriculis cerebri destillent. Nach einer nicht minder absurden Theorie waren die Stirnbeinhöhlen dazu bestimmt, »ut ibi colligantur excrementa non modo crassa, sed etiam aquea, quae ad glandulam lacrymalem delata lacrymas efficiant.« Ueberdies sollten sie dazu dienen, die Materia medullosa behufs Befeuchtung des Augapfels aufzubewahren, damit sich dieser leichter bewegen könne.

---

[1]) De ossi cribriformi.

Würdig reiht sich diesen Lehren die Theorie von C. A. Weinhold[1] über die pneumatischen Räume an. Zu einer Zeit, wo man schon auf werthvolle Errungenschaften im Gebiete der Anatomie und Physiologie der Nebenhöhlen zurückblicken konnte, besingt er folgendermassen die Thaten der in Rede stehenden Räume: »Diese sensible Stimmung*) ist es nun höchst wahrscheinlich, welche die Facialhöhlen zum activen Organ umformt, bestimmt, die Stimmung des Arterialsystemes aufzuheben, sie ist es, welche zugleich die Energie bestimmt, mit welcher dieses Organ den Secretionsprocess beginnen und ausführen wird. Alle Höhlen der Facialpartien treten nun auf als ein einziges grosses Absonderungsorgan; jene Lacunen können uns nicht mehr als Cloake des Organismus erscheinen, sie streben zur Höhlengemeinschaft durch ihr Einmünden in die Nasenhöhle. Das Ganze ist ein Thier, ein Polyp, dessen Saugmündungen, eingesenkt in den Korall des Arteriensystems, den überschüssigen Faserstoff zum Wohle des Organismus einsaugt und ausführt, durch ein unendliches Convolut von kleinen Polypen oder Schleimkrypten. Es bildet die Indifferenz des Aeusseren und Inneren; es berührt die Aussenwelt und senkt sich zugleich nahe am Hauptsitze des Lebens tief in das Innere ein, ohne seine Ausgleichung des Arterialsystemes ist die Verstickstoffung der Wasserstoff-, Kohlenstoff-Säuren nicht möglich und der ganze Assimilationsprocess müsste als plastischer Process unterliegen. Deshalb habe ich diejenigen Partien dieser Höhlen, die keine olfactiven Nerven haben, als einziges Aushauchungsorgan, als grosse Absonderungsfläche betrachtet:

> Den Gleicher, den Aequationsapparat, den Aequatorialträger des Arterialsystemes, die ganze Thierreihe herauf.«

Der Leser verzeihe mir dieses Citat. Ich habe es nur angeführt, um zu zeigen, was man auf Erden zu erdulden hat, selbst wenn man nur ein pneumatischer Raum ist.

An eine günstige Einwirkung der Nebenhöhlen auf die Stimmbildung zu glauben, war einstens auch in der Mode. So erzählt Spigel, man lehre von der Stirnbeinhöhle, sie sei geschaffen, ut canora magis fit, Kyper: »ad vocem sonoram edendam.« Auch Th. Bartholinus huldigte dieser Anschauung und führt an, dass die Stirnbeinhöhlen bei Menschen, qui male loquuntur, non reperiuntur. Derselben Meinung

---

[1]) Ideen über die abnormen Metamorphosen der Highmorshöhle. Leipzig 1810.

*) Er spricht nämlich vorher von einer sensiblen Umstimmung der Schleimhaut in den Nebenhöhlen, die eine Ausladung von Lebensprincip durch das Gangliensystem auf die Nerven der Schleimhaut des Gesichtes veranlasst.

waren: Fallopia, Ingrassias[1]), Diemerbroeck, M. Lieutaud[2]) *), Verheyn und Haarwood. Gegen diese Lehre schrieben: C. Schneider[3]) und Kyper, von welchen der letztere einen guten Beweis erbringt, indem er sich auf die Zergliederung eines Mannes beruft, dem die Stirnbeinhöhlen fehlten und der nichtsdestoweniger, solange er fauces sanos besass, sich einer guten Stimme erfreute. Dasselbe geht aus einer Beobachtung Blumenbach's über einen gewissen J. Beck hervor, »qui cum magna palati tam mollis, quam ossei parte pleraque etiam nasi organa (ossa nasi, septum cum vomeris maxima parte, spongiosa inferiora in totum; eorum autem, quae ad os cribrosum pertinent, magnam partem) perdiderat. Is spongio obturatis sinubus et frontis et reliquorum calvariae ossium, adeoque absque ullo narium sinuumque juvamine, imo absque molli uvula (quam magis deglutitioni, quam sermoni prodesse exinde concludere licet) distincte satis loqui et sonoras voces edere poterat; cum contrario sublata spongia et apertis adeo ex larynge ad sinus calvariae viis, plane non loqui et aegre vociferari potuerit.«

Auch als Hilfsorgan für die Geruchsperception wurden die pneumatischen Räume herangezogen und dem entsprechend hatte G. Martinius[4]) wohl Recht, sie »cavitates olfactoriae« zu nennen. »Ad odores hauriendos, cum ibi aër odore praegnans excipiatur paulimque conservetur, ne nares tam subito praeterlabatur, mode odor per integrum diem in narium summitate persentitur« **) sind die Stirnbeinhöhlen nach Spigel geschaffen und wie Schneider berichtet, dachten sich manche Aerzte, dass hierbei der Membrana viridis und der vermeintlichen Medulla für die Vermittlung der Geruchswahrnehmung wichtige Rollen zufallen. Jene Autoren, die Gleiches von der Keilbeinhöhle erzählten, finden sich in Schneider's einschlägigen Werken citirt, und dass alle pneumatischen Räume der Geruchsempfindung dienen, haben L. Caldanius[5]), Haller und Martinius gelehrt. Caldanius schreibt in seinen »Institutiones physiologicae«: »ut vero facile est intelligere, eo accuratius sensum organa proprius numeribus defungi, quo ampliori superficie praedita sunt — ita ut per olfactus organum vividius inci-

---

[1]) Schneider de osse cribriformi.

[2]) Essais anatomiques. Paris 1766.

*) La cavité du nez, de meme que celle de sinus, qui y repondent, donnent plus de force au son et rendent la voix plus agréable.

[3]) De osse cribriformi.

**) Schneider sagt: Zur Erklärung der letzteren Erscheinung genügen die Nasenhöhle und die Cellulae ethmoidales.

[4]) Eust. Tab. anat. comm. Edinburgi 1755.

[5]) Instit. physiolog. Pat. 1778.

temur, naribus hactenus descriptis peculiares natura adjecit, quas Anatomici sinus dicunt. Hi sinus omnes in nares patent.« Haller's Ansicht weicht von dieser Theorie nur insoferne ab, als er die Geruchsempfindung in den pneumatischen Anhängen schwächer sein lässt, als in der Nasenhöhle. Dass die Sinus frontales das Geruchsvermögen verstärken, finde ich auch bei Blumenbach erwähnt. Blumenbach begründet diese Theorie damit, dass der an ausgedehnten Defecten der Nasenhöhle laborirende J. Beck — von dem schon vorher die Rede war — noch riechen konnte, und fügt überdies bei: »et exempla pertinacium odorum per multos dies, nescio an hebdomadas, naribus inhaerentium, qualia post olfacta carcinomata aut sedes dysentericas, aut sputa phthisicorum annotarunt observatores, ex eo explicari possent, quod ejusmodi particulae odoriferae magna copia et vehementi impetu nares ingressae et ad sinus frontis et reliquae calvariae delatae; illinc quasi inclusae et per longum tamen tempus dissipatae fuerint.« Diese Deductionen sind jedoch nicht stichhältig, denn in dem Falle des Beck war noch ein Theil der Riechschleimhaut erhalten, und der Inhalt des Citates beweist nur, dass eine mit Riechstoffen geschwängerte Luft sich längere Zeit in den Anhängen der Nasenhöhle aufhalten könne.

Auch J. G. Walter[1]) stand unter dem Banne dieser falschen Lehre; wohl schliesst er die Highmorshöhle aus, wenn von dem Einflusse der pneumatischen Räume auf die Geruchswahrnehmung die Rede ist, indem er sagt, sie dienen zur Aufbewahrung von Schleim, und damit dieser nicht ausstürze, sondern bis zur nöthigen Zeit aufbewahrt werde, seien die Communicationsöffnungen zwischen Nasenhöhle und dem Sinus maxillaris von den umgebenden Theilen her verengt; aber von den Schleimhäuten der Stirn- und Keilbeinhöhlen hatte er eine hohe physiologische Meinung und behauptete, dass sie den Geruch ansehnlich verstärken. Aehnliches lese ich in der Zergliederungskunde des ausgezeichneten Prager Anatomen G. J. Ilg[2]). Daselbst heisst es von den Nebenhöhlen: »Sie dienen sowohl zur Aufbewahrung des Schleimvorrathes, den die ihre Wände bekleidende Schleimhaut zur beständigen Befeuchtung des eigentlichen Riechorganes absondert als auch zur Aufnahme einer grossen Menge der mit riechbaren Theilchen versetzten Luft, die in ihnen sich ansammelt und länger verweilt.«

Diese Anschauung über die Leistungen der pneumatischen Räume ist für die ältere Periode der Anatomie in schlagender Weise von Conrad Schneider[3]), für die neue Zeit experimentell durch die

[1]) Instit. physiolog. Pat. 1778.

[2]) Grundlinien der Zergliederungskunde des Menschenkörpers. Bd. II. Prag 1812.

[3]) De osse cribriformi.

Versuche von J. L. Dechamps[1] *), Richerand[2] **) und Hyrtl[3] ***), so gründlich widerlegt worden, dass sie bereits allen Credit eingebüsst hat.

Andere sahen wieder in den Höhlen ein Bestreben der Natur kundgegeben, mit der Grösse der Knochensegmente des Schädels eine gewisse Leichtigkeit zu verbinden. Diese noch heute in gutem Rufe stehende Theorie hatten schon Vesal und C. Schneider gelehrt. Th. Bartholinus acceptirte sie nebst anderen Leistungen für die Oberkieferhöhlen und wie wir gesehen haben, auch N. Highmor. In der neueren Zeit hat Joh. Müller[4] diese Lehre am klarsten zum Ausdrucke gebracht, indem er sagt: »Es scheint der Natur ziemlich gleich zu sein, ob sie die Räume in den Knochen mit Luft oder Fett füllt; durch beides werden die Knochen leichter, als wenn sie ganz fest sein würden.«

Die schon im ersten Absatze hervorgehobene alte Lehre, nach welcher die Stirn- und Keilbeinhöhle zur Passage von Schleim dienen sollten, kann ich hier übergehen und wende mich nun jener Theorie zu, die, von Haller, Blumenbach und Albin neuerdings aufgenommen, die Schleimsecretion der pneumatischen Räume befürwortete. Dieser Schleim sollte durch die Communicationsöffnungen in die Nasenhöhle übertreten, die Nasenschleimhaut befeuchten und sie vor Vertrocknung schützen. Gegen diese noch in der jetzigen Zeit in Schwang stehende Anschauung lässt sich Vieles einwenden, und das geschah auch, jedoch ohne Erfolg, woran jene Anatomen die Schuld tragen, die mehr aus Büchern als aus Leichen ihre anatomischen Erfahrungen

---

[1]) Abhandl. über d. Krankheiten der Nasenhöhle u. ihrer Nebenhöhlen. Aus d. Französischen. Stuttgart 1805.

*) Es sei mir gestattet, die Beschreibung der Versuche hier wiederzugeben. M. Dechamps erzählt von einem 54jähren Manne, der sich durch einen unglücklichen Sturz eine Eröffnung der Stirnbeinhöhle zuzog. Nach Vernarbung der Wunde blieb eine Fistel zurück, und diese brachte Dechamps auf die Idee, riechende Substanzen in die Stirnhöhle einzuführen und deren Geruchsinn zu prüfen. Es wurde nach Verstopfung der Communication zwischen Nasenhöhle und Sinus frontalis zu wiederholtenmalen Kampher in die Stirnhöhle eingeführt, und es zeigte sich, dass diese Höhlen zum Geruche nichts beitragen.

[2]) Cloquet H. Osphrésiologie. Paris 1821.

**) Ueber die Versuche Richerand's schreibt Cloquet: »M. le professeur Richerand a eu des injections odorantes dans l'antre d'Highmor, par une fistule du bord alvéolaire, ne produire aucune sensation olfactive«.

[3]) Descriptive Anatomie. Wien 1878.

***) Hyrtl hat bei einem Mädchen, welches an Hydrops antri Highmori litt, 4 Tage nach gemachter Punction 10 Tropfen Acet. arom. in die Höhle eingeträufelt und keine Geruchsempfindung entstehen gesehen.

[4]) Handb. d. Phys. Bd. II. Coblenz 1840.

schöpfen. Wenn wir von der Stirnbeinhöhle, deren Abflussöffnung sehr günstig situirt ist, absehen, so lehrt doch die einfachste Betrachtung, dass die Communicationsöffnungen der Keilbein- und Oberkieferhöhlen so hoch lagern, dass zum mindesten in den tieferen Theilen der Höhlen stets etwas schleimiges Secret sich ansammeln müsste. Dem ist aber nicht so; man findet unter normalen Verhältnissen niemals Secret in den Höhlen, und wir müssen daher mit Verheyn annehmen, dass die Producte der Schleimhaut in den Nebenhöhlen im Dienste dieser Schleimhaut selbst stehen, sie etwas befeuchten und vor Vertrocknung bewahren. Das Secret befeuchtet die Schleimhaut, sammelt sich aber nicht an, weil es theils verdunstet theils resorbirt wird. Schon J. B. Winslow[1]) sagt in seinem ausgezeichneten Lehrbuche der Anatomie bei Beschreibung der Communication zwischen Nasen- und Oberkieferhöhle: »notandum est, hasce aperturas fundo sinus multo elevatiores esse. Sinus maxillares in nullo situ penitus et ambo evacuari possunt«, und M. J. Weber führt aus, dass die Schleimhäute der Nebenhöhlen nur in geringer Quantität einen dünnen, wässerigen Schleim zur Befeuchtung der eigenen Membran absondern, der jedoch nicht, wie man häufig annimmt, zur Benetzung der Geruchsmembran verwendet wird. Seine Gründe sind:

1. Zur gleichmässigen ununterbrochenen Absonderung von zähem Schleim seien die Drüsen der Nasenschleimhaut hinreichend;

2. der dünne Schleim der Nebenhöhlen könnte das, selbst sehr reichlich ergossen, nicht leisten; und

3. die Communicationsöffnungen seien zu hoch gelegen und zu klein, demzufolge die Höhlen stets gefüllt sein müssten. Die Nebenhöhlen haben vielmehr die Aufgabe, »die zu grosse Quantität Luft, welche beim Einathmen durch die Nasenöffnungen in die Lungen eindringen würde, zu vermindern, d. i. einen Theil davon aufzunehmen, wodurch zugleich irgend eine Veränderung dieser Luft in diesen Höhlen, ähnlich wie in den Lungen vor sich geht. Die die Nebenhöhlen auskleidende Membran ist vermöge ihres Baues vollkommen geeignet, auf eine ähnliche Weise, wie in den Lungenzellen die atmosphärische Luft zu verändern und zu verbrauchen; sie wird durch den Zutritt neuer eingeathmeter Luft verbessert und erneuert, und es ist nicht nöthig und kann nie sein, dass sie von hier aus erst in die Lunge geht, um da verändert zu werden, wie von einigen Schriftstellern angenommen wird.« Richtig bemerkt Rudolphi: »Man hat zum Theile darauf gerechnet, dass die durch die Nase eingeathmete Luft in diesen Höhlen eine Veränderung erlitte, ehe sie in die Lungen käme; das könnte aber

[1]) Expos. anat. struct. corp. hum. Frankf. et Lips. 1753.

nur zum Nachtheil der für diese bestimmten Luft geschehen, da alsdann schon in diesen Höhlen die Entziehung des Sauerstoffes anfangen müsste, falls man nicht annehmen könnte, dass die Luft in den Höhlen blos temperirt würde, welches doch auch nicht wahrscheinlich ist und dann wohl eine allgemeine Ausbildung dieser Höhlen erheischen würde. Diese Respiration kann nicht als Nebenzweck betrachtet werden; sie ist ebenso werthvoll als die Aufnahme der Luft in die sogenannten Nebenhöhlen, um die Lungen nicht zu beeinträchtigen, und dadurch vollendet die Natur die diesen Höhlen gegebene Bestimmung aufs entsprechendste und schafft somit das Bild der Lungenzellen auch im Knochensystem.«

Die von vielen Autoren, und wie eben gezeigt, von Weber in schlagender Weise bekämpfte Anschauung von der Schleimhältigkeit der Nebenhöhlen ist trotzdem noch immer nicht ausgemerzt; sie theilt diese Anerkennung nur noch mit einer anderen, wonach den Nebenhöhlen die Aufgabe anheimfällt, der Erwärmung der Luft vorzustehen. Diese Erwärmung sollte dann entweder die inspirirte Luft temperiren, oder die Aufgabe haben, eine Strömung der mit Riechstoffen geschwängerten Luft in der Fissura olfactoria hervorzurufen, damit eine intensive Geruchsempfindung zu Stande kommen könne. In Arnold's »Handbuch der Anatomie« findet sich die Theorie von der Strömung der erwärmten Luft ausführlich besprochen, nur lässt er, wie ich schon zu bemerken Gelegenheit nahm, nebenbei auch noch eine nöthige Menge von Feuchtigkeit aus den Höhlen auf die Nasenschleimhaut überfliessen. Ausschliesslich im Dienste der Erwärmung für die inspirirte Luft stehen die Nebenhöhlen nach H. Meyer, während Braune und Classen durch Experimente zu dem Resultate kamen, dass bei der Inspiration die Nebenhöhlen ausgepumpt werden und die dadurch entstehende Luftströmung in der Regio olfactoria für die Geruchswahrnehmung von Bedeutung sei. Gegen die letzteren Theorien lässt sich Mehreres einwenden. Die Behauptung, dass den Nebenhöhlen die Bestimmung zufalle, die inspirirte Luft zu temperiren, lässt sich nicht beweisen.

Die interessanten Experimente von Braune und Classen legen nur dar, dass bei der Inspiration die Nebenhöhlen ausgepumpt werden, hiermit aber ist noch nicht bewiesen, dass die Entleerung der pneumatischen Räume im Interesse der Geruchswahrnehmung geschieht. Im Bereiche der Fissura olfactoria liegen überhaupt bloss die Mündungen der hinteren Siebbeinzellen und der Keilbeinhöhle, nicht aber die der übrigen grösseren Nebenhöhlen, und oft genug sind einzelne der pneumatischen Räume rudimentär entwickelt oder ganz fehlend, ohne dass eine Compensation von anderer Seite zu gewahren wäre, und es ist doch schwer denkbar, dass der wichtige Hilfsapparat eines Sinnes-

organes so wechseln könnte, wie der des Geruchorgans. Wenn dem aber doch so wäre, dann stünde das Organ des Geruchs vereinzelt da, denn an keinem der übrigen Sinnesapparate lässt sich etwas Analoges nachweisen.

Einige Aufklärung über die Bedeutung der pneumatischen Räume liefert die vergleichende Anatomie, welche lehrt, dass bei den Thieren mit vollkommenen Geruchsapparaten einzelne der Sinus (vorwiegend der Sinus frontalis und der Sinus sphenoidalis) Theile des mächtigen Siebbeinlabyrinthes enthalten. Bei den mikrosmatischen Thieren und beim Menschen genügt die Nasenhöhle zur Aufnahme des reducirten Siebbeines und die leer gewordenen Sinus schwinden oder persistiren.

In Bezug auf den Orang, bei dem die Höhlen des Oberkiefers zu einer einzigen grossen Cavität confluiren, dachte ich mir, dass möglicherweise eine Art von Resonator vorliege, der sich zur Nasenhöhle etwa so verhält, wie die Schallblasen zum Kehlkopf; der Umstand aber, dass diese Bildung nicht constant ist, macht die Idee hinfällig.

Auch architektonische Momente dürften in einzelnen Fällen in Betracht zu ziehen sein. Beim Elephanten beispielsweise, bei dem an das Cranium der schwere Rüssel und die enormen Kiefer und Zähne geheftet sind, würden, falls die Hirnschale als dünne Wand die etwa mannskopfgrosse Schädelhöhle abschlösse, die Muskelmassen und Bänder, die nothwendig sind, um den mächtigen Gesichtsschädel zu tragen, gar nicht untergebracht werden können. Um dies zu erreichen, muss das Volumen des Hirnschädels wesentlich vergrössert werden und diese Oberflächenvergrösserung erzielt die Natur am einfachsten durch die Etablirung grosser pneumatischer Räume. Auf eine ähnliche Ursache, auf die mächtige Entfaltung des Musculus temporalis, dürfte möglicherweise die Persistenz der Stirnbeinhöhlen beim Gorilla zu beziehen sein. Vergleicht man nämlich an Medianschnitten des Schädels die äussere und innere Oberfläche bei engem und geräumigem Sinus frontalis, so fällt auf, dass in letzterem Falle die äussere Tafel grösser als die innere ist, und dass im gegentheiligen Falle der Temporalis zu wenig Insertionspunkte erhielte.

Sicher ist, dass die leergewordenen Sinus nichts mit der Mechanik des Riechens zu thun haben, und es genügt in dieser Beziehung, hervorzuheben, *a*) dass sie keine Riechnervenverzweigung enthalten, *b*) dass gerade die anosmatischen Thiere die bestausgebildeten Sinus besitzen und *c*) die niederen Affen, sowie die Kinder, denen die Geruchswahrnehmung nicht abgesprochen werden kann, keine Sinus führen.

Das letzte Wort in Bezug auf die Physiologie der Nebenhöhlen ist noch nicht gesprochen; aber schon die eine Thatsache, dass die

letzten Bearbeiter dieses Capitels der Anatomie die pneumatischen Räume stets leer sein liessen, ist selbst in Anbetracht dessen, dass bereits vor 200 Jahren das Gleiche behauptet wurde, als ein Fortschritt zu begrüssen.

Capitel II.

Sectionsmethode.

Die Formverhältnisse der Nasenhöhle und ihrer pneumatischen Anhänge sollen, wie dies schon Hyrtl in seiner Zergliederungskunde angegeben hat, an Sagittal- und Frontalschnitten studirt werden, denn nur auf diese Art ist es möglich, einen genauen Einblick in die Topographie dieser Höhlen zu erlangen. Die Untersuchung der Nasenhöhle an Schnitten wird vorgenommen, nachdem die descriptiv-anatomischen Details der einzelnen Höhlen und ihrer Binnenorgane bekannt sind; man soll eine grössere Anzahl von Schnitten bereit haben, da die Form der Nasenhöhle mannigfach wechselt und viele Zergliederungen ausgeführt werden müssen, um alle jene Beziehungen und Varietäten kennen zu lernen, die dem ärztlichen Handeln zu Gute kommen.

Durchschnitte des Oberkiefergerüstes.

Der mediale Sagittalschnitt des Oberkiefergerüstes eröffnet drei pneumatische Cavitäten: vorne den Sinus frontalis, in der Mitte die Nasenhöhle und hinten den Sinus sphenoidalis. Führt man den Schnitt seitlich von der Crista galli und der Nasenscheidewand, so werden die bezeichneten drei Höhlen auf einer Seite gewiss eröffnet, auf der nachbarlichen ist das Septum nasale unverletzt und die Stirnbeinhöhle, oft auch die Keilbeinhöhle sind geschlossen geblieben. Sollten durch den lateralen Sagittalschnitt die Muscheln verletzt sein, so kann man noch immer nach Entfernung der Nasenscheidewand die andere Kopfhälfte für das Studium der Conchae verwenden; bei vorsichtiger Manipulation gelingt es jedoch zumeist, beide Hälften in gutem Zustande zu erhalten. Die Scheidewand wird von der Säge nur dann getroffen, wenn sie asymmetrisch steht oder einen breiten hakenförmigen Fortsatz führt und der Schnitt die engere Nasenhälfte passirt.

Am medialen Sagittalschnitt des Oberkiefergerüstes übersieht man: das Vestibulum nasale, die Form der Nasenmuscheln, die Beschaffenheit ihrer Schleimhaut und die Nasengänge. Im Vestibulum nasale springt coulissenartig der untere Rand der Cartilago triangularis,

Plica vestibuli genannt, vor (Taf. I, Fig. 15, Taf. IX, Fig. 2*a*) und ist in Folge dessen günstig situirt, um den Luftstrom in den unteren Nasengang zu leiten. Zur Besichtigung des unteren Nasenganges trägt man die wahre Nasenmuschel ab und untersucht die ziemlich variante Buchtungsweise der lateralen Wand sowie die Mündung des Thränennasenganges. Die Mündung des Ductus naso-lacrymalis liegt gedeckt von dem vorderen Muschelende. Endigt der Canal höher oben, dann bildet die Mündung ein offenes Loch, vor welches sich zuweilen eine schmale insufficiente Klappe schiebt; ist der Canal hingegen lang, dann setzt er sich in der Schleimhaut der äusseren Nasenwand als Röhre fort, und gewöhnlich verräth diesfalls eine bis an den Nasenboden reichende Furche (Sulcus lacrymalis von Verga) die Spur des Thränennasenganges (Taf. IX, Fig. 2 und Taf. XXII, Fig. 4).

Um den mittleren Nasengang der Untersuchung zugänglich zu machen, ist es nothwendig, die untere Siebbeinmuschel (mittlere Nasenmuschel), welche die äussere Nasenwand auf grosser Strecke verdeckt, abzuheben, noch besser sie mit einer Scheere abzuschneiden, doch so, dass die Muschel an ihrem hinteren Ende hängen bleibt, damit man sie wieder in ihre natürliche Lage versetzen könne. Es erscheint nun an der Aussenwand des mittleren Nasenganges die halbmondförmige Spalte (Hiatus semilunaris, Taf. IX, Fig. 2*h*, Taf. IX, Fig. 3), in der die Communicationsöffnungen (Ostium frontale und O. maxillare) für die Stirnbein- und Kieferhöhle untergebracht sind. Es ist angezeigt, an einem Präparate die untere Lefze des Spaltes zu entfernen, um die Communicationsöffnungen (Taf. IX, Fig. 3 *O f* u. *O m*), die trichterförmige Erweiterung des Spaltes und die Einmündungen einiger vorderen Siebbeinzellen zu übersehen. Ein solches Präparat lehrt ferner, dass für die Entleerung von Exsudaten das Ostium frontale (*O f*) eine günstigere Lage besitzt als das Ostium maxillare (*O m*) und dass eine im Sinus maxillaris enthaltene Flüssigkeit, selbst wenn sie bis an die Mündung reicht, nur dann abfliessen kann, wenn der Kopf zweckentsprechend geneigt wird, da das Ostium maxillare um die ganze Breite des Infundibulum tiefer steht als der halbmondförmige Spalt.

Hinter dem Hiatus semilunaris untersuche man die äussere Wand des mittleren Nasenganges. Es zeigt sich hier eine wenig resistente, dem Drucke leicht nachgebende, zum Theile nur von Weichtheilen gebildetete Stelle als Scheidewand zwischen der Nasen- und der Kieferhöhle (Taf. IX, Fig. 2*c*). Um die Topographie dieser Stelle kennen zu lernen, ist es nothwendig, das gut gereinigte Präparat trocknen zu lassen; dabei zeigt sich, dass die Schleimhaut jene Lücken ausfüllt, die zwischen dem Siebbeinhaken (Processus uncinatus ossis ethmoidei) und der lateralen Nasenwand übrigbleiben (Taf. IX. Fig. *FFF*).

An dieser Stelle wird man überdies in jedem 9. bis 10. Falle ein Loch (Ostium maxillare accessorium) finden, welches durch Dehiscenz der Weichtheile entsteht und einige Bedeutung beansprucht, weil in einem solchen Falle zwei Communicationen zwischen Nasenhöhle und Sinus maxillaris existiren, von welchen die accessorische für den Abfluss von Exsudaten äusserst günstig etablirt ist (Taf. XXI, Fig. 4 *a*).

Ausgehend von der vorderen Haftstelle der mittleren Nasenmuschel, zieht an der äusseren Nasenwand eine Verdickung gegen das Nasenbein herab, welche H. Meyer[1]) Nasendamm, Agger nasi, nennt; dem Damm gegenüber besitzt das Septum einen Wulst und beide verengen ein wenig den Zugang zur Riechspalte. Im Bereiche des hinteren Endes derselben Muschel findet man das Pharyngeal-Ostium der Eustachischen Röhre.

Oberhalb der unteren Siebbeinmuschel finden sich typisch noch zwei Muscheln, die mittlere und obere Siebbeinmuschel, zuweilen auch noch eine vierte Muschel, die oberste Siebbeinmuschel. Diese Muscheln werden an der Nasenfläche des Siebbeins durch zwei, beziehungsweise drei Siebbeinspalten (Fissurae ethmoidales) getrennt, die in der Reihe nach oben gleich den Muscheln an Länge abnehmen. Zwischen dem hinteren Ende der Siebbeinmuscheln und der vorderen Fläche des Keilbeinkörpers existirt eine vertical gestellte Rinne, die man als Recessus spheno-ethmoidalis (Taf. XI, Fig. 3 *e*) bezeichnet und in die das Ostium sphenoidale der Keilbeinhöhle einmündet. Man sondire die Oeffnung, beachte ihren Stand und ihr Verhältniss zu der Schleimhaut an der vorderen Keilbeinfläche. Die Untersuchung der Siebbeinzellen wird auf die Weise angestellt, dass man vermittelst einer starken Scheere die medialen Fissurae ethmoidales nach vorne und oben bis an die Lamina cribrosa empor verlängert. Hiedurch werden die Cellulae ethmoidales, die nichts Anderes sind als die lateralen, buchtigen Antheile der Siebbeinspalten, genügend blossgelegt. Die Fissurae ethmoidales laterales mit den vorderen Siebbeinzellen liegen im mittleren Nasengange; die vordere entspricht dem Hiatus semilunaris, die hintere wird von der Bulla ethmoidalis und der unteren Siebbeinmuschel begrenzt. Die Fissurae ethmoidales mediales führen aus der Riechspalte in die hinteren Siebbeinzellen.

Die Nasenscheidewand wird an der Gegenhälfte des Präparates untersucht; man berücksichtige ihre Position und das Verhalten der oft vorkommenden Seitenleisten und hakenförmigen Fortsätze. Die anatomischen Eigenthümlichkeiten der Scheidewand, sowie ihre Topographie

[1]) l. c.

zu den Gebilden der äusseren Nasenwände treten an Frontalschnitten bei Weitem klarer hervor als an Sagittalschnitten.

An einem der Präparate soll man auch die Drüsenmündungen beachten, durch Abtragen der oberflächlichen Schleimhautschichten das Schwellgewebe blosslegen (Taf. XIII, Fig. 7), ferner durch Einschnitte die Dickendimension der Schleimhaut in den verschiedenen Bezirken der Nasenhöhle prüfen, einzelne Lappen der Schleimhaut ablösen und gegen das Licht halten, um die Stellen zu eruiren, wo schon mit freiem Auge die Drüsenkörner zu sehen sind.

Auf die Untersuchung der Nasenhöhle folgt die des Sinus maxillaris. Zu diesem Behufe führt man zwischen dem inneren und dem mittleren Drittel des Augenhöhlendaches einen dem Medianschnitte parallelen zweiten Sagittalschnitt durch das Kiefergerüste. Es erscheint hiebei die Form des Sinus maxillaris gerade nicht im günstigsten Lichte, aber man erhält über seine Grösse, Auskleidung und Communication mit der Nasenhöhle einen guten Ueberblick. Das Ostium maxillare liegt am Uebergange der medialen Wand des Sinus in die Decke, knapp unter dieser (Taf. XXIX, Fig. 2—5).

Nach Ablösung der Kieferhöhlenauskleidung werden der Nervus infraorbitalis, ferner die vorderen und hinteren Zahnnerven sichtbar.

Sehr lehrreich ist es, Horizontalschnitte, die knapp über dem Nasenboden den Oberkiefer passiren, anzufertigen und wegen der Vorsprünge der Zahnalveolen den Boden der Kieferhöhle nach Ablösung der Schleimhaut zu untersuchen. Ich kann aber nicht unterlassen, zu bemerken, dass sich diese Untersuchung fast mit besserem Erfolge am macerirten Kieferbeine durchführen lässt. Um diesbezüglich Erfahrungen zu sammeln, ist es nothwendig, mehrere Oberkieferbeine in der angedeuteten Weise zu zerlegen, da die Zahnalveolen nicht immer in den Sinus maxillaris hineinragen (Taf. XXVIII, Fig. 1—5).

Hinsichtlich der Frontalschnitte des Kiefergerüstes ist zu bemerken, dass deren mehrere durch den Kiefer geführt werden müssen, um den Unterschied zwischen vorderer, mittlerer und hinterer Region der Nasenhöhle kennen zu lernen. Die Frontalschnitte eröffnen drei Höhlen, nämlich: die Nasenhöhle und die beiden Kieferhöhlen. Die Lage dieser drei Höhlen zu einander, die Topographie der Regio olfactoria und der Muscheln, die Weite der Nasengänge und die Stellung der Scheidewand sind an solchen Schnitten sehr gut zu studiren. Sollen an den Frontalschnitten auch die übrigen pneumatischen Räume durchsucht werden, so entfernt man einfach mit dem Meissel oder dadurch, dass man einen zweiten Frontalschnitt anlegt, die vordere Wand der Stirnbeinhöhle. Der Sinus sphenoidalis wird durch einen Frontalschnitt oder durch Abtragung seiner Decke (Sella turcica) bloss-

gelegt. Der Frontalschnitt ist jedoch vorzuziehen, da er die Ausdehnung der Keilbeinhöhle und ihre Communicationsöffnung mit der Nasenhöhle klarer darlegt.

Um am Frontalschnitte des Kiefergerüstes die Lage des Ostium maxillare zum Infundibulum blosszulegen, ist der Schnitt durch das Ostium selbst zu ziehen (Taf. XI, Fig. 1 u. 2). Es gelingt dies zumeist dann, wenn man knapp vor dem hinteren Ende der Crista galli den Frontalschnitt durch das Kiefergerüst führt. Ist das Ostium nicht breit genug und der Schnitt neben demselben vorbeigegangen, dann kann durch Nachhelfen mit dem Messer oder mit der Scheere das gewünschte Verhalten leicht zur Anschauung gebracht werden.

Der Nasenrachenraum möge auf dreierlei Art untersucht werden:

1. An Sagittalschnitten; doch muss dabei die Wirbelsäule mit durchschnitten werden, weil sonst die hintere Pharynxwand ihren Halt und die Rosenmüller'sche Grube ihre Form verliert.

2. An einem Präparate mit Resection eines Oberkiefers, wodurch es möglich wird, von der Seite her in das Cavum pharyngonasale zu blicken; es ist dies namentlich dann gut, wenn man sich im Katheterismus der Tuba Eustachii einübt und in jedem Momente Gelegenheit haben will, das eingeführte Instrument controliren zu können.

3. An Frontalschnitten der Nasenhöhle. Will man hiezu das hintere Theilstück eines frontal durchschnittenen Kiefergerüstes verwenden, so ist es angezeigt, die Muschelreste an der Seitenwand der Nasenhöhle, allenfalls auch das Septum nasale zu entfernen. Jetzt übersieht man in befriedigender Weise das unversehrte Cavum pharyngo-nasale, an der Seitenwand das Ostium pharyngeum tubae mit dem Tubenwulste und der Hakenfalte, am Boden der Tubenöffnung den Wulst des Levator palati, die Rosenmüller'sche Grube und am Gewölbe die Pharynxtonsille. Ein Präparat, welches nur dazu dienen soll, die letztere Gegend freizulegen, wird am besten dadurch hergestellt, dass man in der Projection des letzten Mahlzahnes den Frontalschnitt durchs Kiefergerüste führt.

Vor Ausführung der Durchschnitte soll eine Besichtigung der Nasenhöhle von der äusseren Oeffnung und von den Choanen aus vorgenommen werden. Ein gewöhnlicher Nasenspiegel genügt für ersteren Zweck; um von den Choanen aus Einblick in die Nasenhöhle zu gewinnen, entferne man die Halswirbelsäule und spalte die hintere Pharynxwand. Hierbei kommen die Muscheln, die Nasengänge, ja sogar die halbmondförmige Spalte des mittleren Nasenganges in Sicht, deren

Ostium maxillare sich von hier aus leicht sondiren lässt (Taf. X, Fig. 6). Man wird überdies über die Stellung und Modellirung der Nasenscheidewand orientirt, was gegebenenfalls auf die Schnittrichtung von Einfluss sein könnte.

Wie soll man nun bei pathologischen Sectionen der Nasenhöhle vorgehen? Hier ist vor Allem zu beachten, ob es dem Zergliederer gestattet ist, nach Gutdünken mit dem Kopfe zu schalten, oder ob aus gewissen Rücksichten, etwa wegen der Leichenbestattung, eine Verstümmelung des Kopfes nicht rathsam erscheint.

Wird die Section an einem Schädel vorgenommen, der dem Anatomen ganz zur Verfügung steht, dann gestaltet sich die Zergliederung wesentlich einfacher; doch ist auch hier zweierlei zu beachten. Es kommt nämlich darauf an, ob man, wie ich es gethan, auf die Suche geht, oder ob schon eine bestimmte Diagnose vorliegt, die durch eine Section klargestellt werden soll. Sind in der Nasenhöhle oder in einem der pneumatischen Räume grosse Geschwülste enthalten, die deutliche Spuren ihrer Vegetation an der Oberfläche des Gesichtes verrathen, dann richtet sich die Zergliederung nach dem jeweiligen Falle, und ein Sectionsschema hiefür zu geben, erscheint überflüssig. Ist dem aber nicht so, sondern fahndet man nur nach pathologischen Producten, dann ist die vorher angeführte Methode, die Nasenhöhle durch einen Sagittalschnitt zu eröffnen, die beste. Vor der Schnittführung ist die Nasenhöhle sowohl von vorne, wie von den Choanen aus zu inspiciren, wodurch sich der Untersucher über allenfalls vorhandene Abnormitäten orientirt und dann den Durchschnitt der Nasenhöhle in zweckentsprechender Weise dirigiren kann.

Die entzündlichen Erkrankungen der Nasenschleimhaut zeigen sich am Sagittalschnitte der Nasenhöhle am klarsten; das Verhalten der Schleimhäute in der Stirn- und Keilbeinhöhle lässt sich gleichzeitig überblicken, und wenn dazu noch ein zweiter lateraler Sagittalschnitt durch das Kiefergerüste geführt wird, erhält man auch Einblick in den Bau des Sinus maxillaris.

Sollte es sich dem Untersucher darum handeln, den in den pneumatischen Anhängen ergossenen Schleim oder das daselbst vorhandene Exsudat zu sammeln, so müssen vor der Schnittführung die einzelnen Höhlen vorsichtig aufgemeisselt werden, und zwar die des Stirnbeines von vorne, die Keilbeinhöhle von oben und der Sinus maxillaris nach Entfernung des Jochbeines vom Jochfortsatze aus oder durch Perforation der vorderen Kieferfläche; doch halte ich all das für überflüssig, da auch bei der gewöhnlichen Eröffnung noch immer genug der betreffenden Flüssigkeit im Sinus zurückbleibt.

Die Eröffnung der Highmorshöhle kann auch von der Nasenhöhle aus geübt werden, nur zerstört diese Methode das Präparat, und man soll doch das Object so viel als möglich schonen.

Die Anatomie der Polypen und der übrigen Schleimhautgeschwülste kann man auch nur an Sagittalschnitten eingehend studiren. An Frontalschnitten werden dieselben durchsägt und ihr Stiel nicht der ganzen Länge nach blossgelegt; an Sagittalschnitten der Nasenhöhle hingegen werden weder die Muscheln, noch die äussere Nasenwand verletzt, was wichtig ist, weil die Polypen mit Vorliebe an den kantigen Theilen der Nasenhöhle, an den Rändern der mittleren Nasenmuschel, an den Lefzen der halbmondförmigen Spalte, an der Umrandung der Ostia frontalia, maxillaria et ethmoidalia entspringen. Man sieht an solchen Schnitten deutlich ihre Ausbreitung, Insertion, ihr Verhalten zu den Communicationsöffnungen und ihren Einfluss auf die Muscheln.

Als ich Sectionen der Nasenhöhle vorzunehmen begann, war neben der Rücksichtnahme auf die physiologische Anatomie des Cavum nasale mein Bestreben dahin gerichtet, die Form der Polypen und ihren Sitz kennen zu lernen; ich machte an 150 Schädeln Sagittalschnitte und alle auf den Tafeln abgebildeten Fälle und noch manche andere habe ich auf diese Weise erhalten. Da die Tumoren mit Ausnahme der auf Taf. XVIII, Fig. 4 abgebildeten nicht besonders luxurirten, so wurde durch den Sagittalschnitt an keinem Präparat eine Geschwulst verletzt, nicht einmal in dem Falle mit grossen Polypen. Ich habe wohl auch durch Frontalschnitte manchen Polypen freigelegt, doch gab ein solcher Schnitt aus dem bereits angeführten Grunde niemals ein klares Bild über die Gesammtform des auch noch häufig durch die Schnittführung verletzten Polypen.

Bevor man einen Frontalschnitt ausführt, ist es angezeigt, durch kleine an der vorderen, äusseren oder hinteren Kieferwand angebrachte Oeffnungen die Highmorshöhlen der Besichtigung zugänglich zu machen. Sind, um ein Beispiel zu nennen, Geschwülste vorhanden, so wird man dann diese Höhlen je nach dem Sitze der Tumoren in einem Falle in sagittaler, in einem anderen in frontaler Richtung freilegen.

Man kann bei der Section von den Frontal- und Sagittalschnitten Umgang nehmen; es gelingt leicht, die Theile der Nasenhöhle auf die Art zu untersuchen, dass man nach Abtragung des Nasenbodens in die Nasenhöhle eingeht und successive die bereits besichtigten Theile entfernt. Gegen diese Methode habe ich aber einzuwenden, dass, wenn zu Ende der Section irgend eine Abnormität gefunden werden sollte, die der Aufbewahrung werth wäre, das Präparat bereits zerstört ist. Nach der von uns vorgeschlagenen Methode kann die Section bis aufs genaueste ausgeführt werden; die erhaltenen Präparate sind, wie meine

Sammlung zeigt, instructiv und übersichtlich und glaube ich daher, dass diese Methode der früher erwähnten vorzuziehen sei.

Darf wegen der Leichenbestattung der Kopf nicht verstümmelt werden, so handelt es sich darum, das Nasengerüste herauszuholen, ohne die Gesichtsweichtheile, die nach vollendeter Operation wieder in geeigneter Weise gestützt werden, zu verletzen. Schalle[1]) hat nun eine Sectionsmethode angegeben, deren Vorzug darin besteht, dass das Präparat auch die Gehörorgane enthält. In jüngster Zeit wies aber Th. Harke[2]) auf den Nachtheil hin, dass nach der Schalle'schen Methode die Organe in den Nasenhöhlen durch den sie durchsetzenden, frontal verlaufenden Sägeschnitt so durchtrennt werden, dass die vorderen Enden der unteren und mittleren Muschel niemals am Präparate bleiben und die Gegend des Hiatus semilunaris zerstört wird. Harke schlägt nun für jene Fälle, wo man das Hauptgewicht auf die Besichtigung der Nasenhöhle und ihrer pneumatischen Anhänge legt, die Gehörorgane jedoch kein hervorragendes Interesse in Anspruch nehmen, folgendes Verfahren vor: An dem Schädel, dem in üblicher Weise das Gehirn entnommen wurde, wird die Gesichtshaut bis auf die Nasenbeine herab, die Nackenhaut in Verbindung mit der Nackenmusculatur bis zum Hinterhauptloch und dem Warzenfortsatz abgelöst. Nun werden in der typischen Weise die Mittelohren eröffnet; dann wird der Schädel bis in das Hinterhauptloch und bis auf die Nasenbeine durch einen seitlich von der Medianebene geführten Sagittalschnitt durchtrennt. Man schlägt ferner mit einem breiten Meissel den Gaumen und die oberen zwei Wirbel durch, worauf sich die beiden Schädelhälften in genügender Weise auseinanderbiegen lassen, zumal durch das Auseinanderbiegen die noch nicht ganz gelösten Verbindungen der Knochen sich lösen, und die beiden Schädelhälften nach Art eines Buches weiter auseinanderklappen. Genügt dies noch nicht, so sägt man mit der Stichsäge den grössten Theil des Keilbeinkörpers heraus, worauf man stets einen breiten Einblick in die Nasenhöhle gewinnt. In der zweiten Schrift[3]) schlägt Harke vor, falls das Kiefergelenk ein genügendes Klaffen der beiden Gesichtshälften nicht zulassen sollte, einen der verticalen Kieferäste mit einer Stichsäge von hinten her subcutan zu durchsägen.

---

[1]) Eine neue Sectionsmethode für die Nasen-, Rachen- und Gehörorgane. Virch. Arch., Bd. 71, Berlin 1877.

[2]) Ein neues Verfahren, die Nasenhöhle etc. freizulegen. Virch. Arch., Bd. 125, 1892.

[3]) Die Section der oberen Athmungswege. Berlin, Klinische Wochenschrift. 1892, Nr. 30.

Capitel III.

Anatomie der äusseren Nase.

Der Gesichtsschädel beherbergt zwischen dem Oberkiefergerüste und dem Unterkiefer die unpaare Mundhöhle und darüber liegend in der Mitte zwischen den Oberkieferbeinen die paarige Nasenhöhle. Die erstere wird von der letzteren durch den Gaumen, die beiden Nasenhöhlen voneinander durch das Septun nasale geschieden. Im Gesichte springt der Eingang in das Cavum nasale, die äussere Nase, in Form eines Erkers vor. Zum Unterschiede von der äusseren Nase wird die eigentliche Nasenhöhle als innere Nase bezeichnet. Im macerirten Zustande des Schädels führt an der Gesichtsfläche eine einfache Oeffnung, die Apertura pyriformis, in die Nasenhöhle hinein, während sie rückwärts vermittelst zweier Oeffnungen, der Choanen, in die Rachenhöhle mündet. Im nicht skelettirten Zustande ist auch die vordere Nasenöffnung zweigetheilt, und zwar durch den Nasenscheidewandknorpel.

Die äussere Nase ist, soweit sie sich aus Knorpel aufbaut, weich und biegsam, die innere dagegen ringsum von starren Wandungen umgeben; beide bilden unter normalen Verhältnissen einen klaffenden Spalt, dessen Weite von dem jeweiligen Füllungszustande des Nasenschwellkörpers einigermassen beeinflusst wird.

Wir unterscheiden an jeder Nasenhöhle vier Wände, eine laterale, mediale, obere und untere Wand. Die beiden ersteren stehen vertical, die beiden letzteren horizontal. Von der Seitenwand und der Decke ragen die Muscheln in die Nasenhöhle hinein, und zwischen ihnen etabliren sich drei bis vier Nasengänge. Die Decke der einzelnen Nasengänge wird von der entsprechenden concaven Muschelfläche beigestellt, die übrige Wandung der Nasenhöhle, die Siebbeinspalten ausgenommen, von der lateralen Nasenwand beziehungsweise vom Nasenboden. Sämmtliche Nasengänge öffnen sich direct oder indirect in jenen Theil der Nasenhöhle, der ununterbrochen, von der Decke bis an den Boden, reicht, und den ich nach J. Henles[1]) Terminologie als gemeinschaftlichen Nasengang bezeichne.

Gerüste der äusseren Nase.

Die äussere Nase bildet einen allseitig deutlich gegen seine Umgebung abgegrenzten Vorsprung des Gesichtes, dessen Form sich im Grossen und Ganzen mit der einer senkrecht stehenden dreiseitigen

[1]) Knochenlehre.

Pyramide vergleichen lässt. Die Basis der Pyramide wird von den Nasenlöchern durchbrochen, ihre Spitze liegt unmittelbar unter der Pars nasalis ossis frontis und markirt sich durch eine als Nasenwurzel bezeichnete Einziehung. Die beiden Seitenwände der Pyramide stossen median an einem platten Grat, Nasenrücken genannt, giebelartig aneinander und fallen von hier steil gegen die Augenhöhlen und die Wangen ab. Der Nasenrücken erstreckt sich von der Nasenwurzel bis an die gerundete Nasenspitze, die den Uebergang des Nasenrückens in die Nasenbasis vermittelt.

Jede Seitenfläche zeigt eine bogenförmige Rinne (Sulcus alae), die den unteren Theil der Fläche gegen die Wange und die Oberlippe scharf begrenzt. Der von dieser Rinne umschriebene untere Antheil der Seitenfläche ladet stärker aus als die obere Partie, ist biegsam, beweglich und führt den Namen Nasenflügel.

Das Skelet der äusseren Nase setzt sich aus knöchernen und knorpeligen Theilen zusammen; jene bilden die obere starre, zwischen den Orbitae liegende, diese die untere, biegsame, zwischen die Wangen fallende Partie der äusseren Nase.

Der knöcherne Theil der äusseren Nase besteht aus sechs Knochen: aus den Nasenbeinen, den beiden Oberkiefer-Stirnfortsätzen, dem Nasenfortsatze des Stirnbeines und der Lamina perpendicularis ossis ethmoidei (Taf. I, Fig. 1—6).

Jeder Oberkiefer-Stirnfortsatz stellt eine unregelmässig viereckige Platte dar, deren unteres Ende aus dem Oberkieferkörper abzweigt, während das obere Ende zur Verbindung mit dem Stirnbeine Zacken trägt. Von den zwei Seitenrändern begrenzt der laterale die Orbita von innen; der mediale, schwach gezackte und leicht zugeschärfte articulirt mit dem Nasenbeine. Die Stellung und Breite des genannten Fortsatzes wechselt von Fall zu Fall, und man beobachtet zwischen ihr und der Breite des Nasenbeines eine compensatorische Wechselbeziehung.

Die Nasenbeine stellen im Allgemeinen länglich viereckige, sattelförmig gewölbte Knöchelchen dar, die den Spalt zwischen den beiden Stirnfortsätzen der Oberkieferbeine ausfüllen und vorwiegend den knöchernen Nasenrücken bilden. Grösse und Form der Nasenbeine schwanken innerhalb eines weiten Spielraumes. Die Länge des noch normalen Nasale variirt zwischen 15 und 34 *mm*, die Breite zwischen 5 und 15 *mm*; bei ausnehmender Länge überragt das Nasenbein an der Apertura pyriformis die Stirnfortsätze der Oberkieferbeine. Auch das Wölbungsverhalten wechselt, das Nasenbein repräsentirt eine schmale flache Knochenplatte oder ist gleich einer Halbrinne gebogen.

Von den vier Rändern des Nasenbeines articulirt der obere mit der Pars nasalis ossis frontis, der laterale mit dem Oberkiefer-Stirnfortsatze, der mediale mit dem gleichnamigen Rande des nachbarlichen Nasenbeines, der untere Rand liegt frei und schliesst nach oben die Apertura pyriformis ab. Die medialen Ränder der Nasenbeine verbreitern sich gegen die Nasenhöhle zu je einer Lamelle, die aneinandergeschlossen eine niedrige Knochenleiste, die Crista nasalis interna, zusammensetzen, welche an dem Aufbau des Septum Antheil nimmt.

Die Gesichtsfläche des Nasenbeines ist glatt und von einigen Ernährungslöchern durchbohrt, die nasale Fläche dagegen rauh und mit einer Rinne für den Nervus ethmoidalis anterior versehen.

An der inneren Fläche der Nasenbeine etabliren sich zuweilen rundliche oder polygonal geformte, platte, bis hanfkorngrosse Knöchelchen, Ossicula subnasalia (Taf. I, Fig. 7 u. 8), die an einer umschriebenen Stelle mit den Nasenbeinen oder mit der Lamina perpendicularis ossis ethmoidei verwachsen sein können. Nicht selten emancipirt sich vom vorderen Rande der Lamina perpendicularis ein Stück zu einem selbständigen Knöchelchen, das nach beiden Seiten hin in kleine flügelförmige Fortsätze ausläuft (Fig. 8). Offenbar sind diese Fortsätze mit den oben beschriebenen Knöchelchen identisch. Das Vorkommen der Ossicula subnasalia lässt sich durch die Entwicklungsweise des Nasengerüstes leicht erklären (s. S. 88).

Die Nasenbeine spielen als Rassenmerkmal eine grosse Rolle und ich will an dieser Stelle bloss hervorheben, dass nach ihrer Bildung der Schädel des Kaukasiers von dem der Mongolen, Malayen und Neger sich leichter unterscheiden lässt als nach der Form der Hirnschale. Die Nasenbeine des Kaukasiers sind gewölbt und springen über die Oberkiefer-Stirnfortsätze stark vor (Taf. I, Fig. 1), die am Schädel der aufgezählten Rassen dagegen sind flach und springen über die Stirnfortsätze der Oberkieferbeine nur wenig oder gar nicht vor (Taf. I, Fig. 2, 5 u. 6). Bei den Negern sind die Nasenbeine dabei oft kurz und sehr breit, bei den Chinesen häufig lang und auffallend schmal. Bei dem Kaukasier sieht man im Profil, dass das Nasenbein in der Verlängerung der facialen Fläche der Oberkiefer-Stirnfortsätze lagert, am Cranium der citirten Rassen biegt das Nasale am medialen Stirnfortsatzrande zuweilen selbst unter einem rechten Winkel ab; die Nasalia füllen den Spalt zwischen den beiden Oberkiefer-Stirnfortsätzen einfach aus, während sie beim Kaukasier den Spalt überwölben. Aus diesem Grunde ist bei letzterem die Apertura pyriformis lang, oben mit gebogenem Contour abschliessend und oval (Taf. I, Fig. 4), bei ersteren dagegen kurz, viereckig und oben wie quer abgestutzt (Taf. I, Fig. 3 u. 5).

Kollmann[1]) hebt mit Recht hervor, dass die Verbreiterung und das Abgeplattetsein des nicht verkümmerten Nasenbeines ein pithecoides Merkmal repräsentirt. So verhält sich nämlich der Nasenrücken bei Hylobates. Diese Angabe lässt sich dahin erweitern, dass selbst ein langes flaches Nasenbein thierisch ist, da es zur Charakteristik des Quadrupedenkopfes gehört.

Die Spina nasalis ossis frontis stellt einen dicken vorgewölbten und mit rauher Oberfläche versehenen Knochenfortsatz dar, der an dem Stirnbeine breit beginnt und an seinem freien Ende sich dornähnlich zuspitzt. Auf dem Fortsatze ruhen facialwärts die Nasenbeine und die Stirnfortsätze der Oberkieferbeine, nasalwärts der obere Rand der Lamina perpendicularis ossis ethmoidei.

Der knorpelige Theil der äusseren Nase, welcher den groben Umrissen nach die Form der knöchernen Nase nach unten hin fortsetzt, baut sich aus dem median gestellten Scheidewandknorpel, der auf jeder Seite in eine Seitenplatte umbiegt (Taf. I, Fig. 9 u. 12), und aus einer dieser sich anschliessenden kleineren Knorpelplatte auf, die wegen ihrer Einlagerung in den Nasenflügel Nasenflügelknorpel (Cartilago alaris) genannt wird.

Der Scheidewandknorpel zeigt eine unregelmässig viereckige Form und besitzt eine Dicke von etwa 1·5 *mm*. Seine hintere Hälfte schiebt sich in den vom Vomer und der Lamina perpendicularis ossis ethmoidei begrenzten Knochenwinkel ein, indess seine vordere Hälfte sich in der Mitte zwischen den beiden Nasenflügeln befindet und bis in die Ebene der Nasenlöcher herabreicht (Taf. I, Fig. 10 u. Taf. II, Fig. 1 *Qu*). Unterhalb der Nasenbeine zweigt von dem Scheidewandknorpel auf jeder Seite eine dreieckige, leicht nach aussen gewölbte Knorpelplatte, Cartilago triangularis, ab (Taf. I, Fig. 9, 11 u. 14), an der man einen oberen, einen unteren und einen medialen Rand, ferner eine stumpfe laterale Spitze zu unterscheiden hat. Der mediale Rand haftet am Scheidewandknorpel, der obere verbindet sich vermittelst eines Bindegewebsstreifens mit dem freien Rand des Nasenbeines, der untere Rand auf ähnliche Art mit dem Flügelknorpel, während die stumpfe Spitze sich ungefähr dort dem Rande der Apertura pyriformis anschliesst, wo der Stirnfortsatz vom Oberkiefer abzweigt.

Der Nasenflügelknorpel bildet eine kaum 1 *mm* dicke, am vorderen (medialen) Ende hakenförmig gebogene Knorpelplatte, deren unterer Rand zum grösseren Theile das äussere Nasenloch umsäumt

[1]) Ueber den Werth pithekoïder Formen. Corresp.-Bl. d. deutsch.-anthrop. Gesellsch., Nr. 11, 1883.

(Taf. I, Fig. 9, 11 u. 13). Der längere Schenkel des Hakens, der lateralwärts im Nasenflügel liegt, ist im vorderen Theile beinahe so hoch als der Nasenflügel (bis 13 *mm* an der breitesten Stelle), die hintere Partie zeigt eine viel geringere Breite (bis 7 *mm*), sieht wie zerknüttert aus und zerfällt häufig in mehrere Stücke (Taf. I, Fig. 11, 13 u. 14). Wegen der ungenügenden Einlagerung von Knorpel ist der hintere Theil des Nasenflügels beweglicher als der vordere. Bemerkenswerth erscheint ferner, dass die vordere Partie der Cartilago alaris sich über den unteren Rand der Cartilago triangularis ein wenig nach aufwärts schiebt (Taf. I, Fig. 9, 10 und 11).

Der kürzere Schenkel des Hakens ist schmal, liegt am inneren Rand des Nasenloches und schiebt sich in das Septum cutaneum ein (Taf. I, Fig. 11 u. 13). Die Umbiegungsstelle beider Schenkel ineinander überragt den Scheidewandknorpel nach vorne und bildet die resistente Grundlage der Nasenspitze. Der Nasenflügelknorpel lässt sich allseitig, namentlich aber in der Richtung von unten nach oben und umgekehrt ausgiebig verschieben.

Ausser den bisher beschriebenen Knorpeln, die auf die Modellirung der äusseren Nase von wesentlichem Einfluss sind, gibt es noch andere kleinere Knorpel der äusseren Nase, Cartilagines sesamoideae, die sich zwischen der Cartilago triangularis und dem Flügelknorpel einschalten, und neben diesen intercalaren kleinen Knorpeln treten zuweilen an der lateralen Fläche der Cartilago triangularis kleine Knorpelschüppchen auf (Taf. II, Fig. 4 s.). Ausserdem befindet sich knapp über der Spina nasalis zu beiden Seiten des Septum cartilaginosum je ein unregelmässig geformtes Knorpelplättchen (Huschke'scher Knorpel), der seiner Grösse nach höchst variant ist und das Rudiment jenes Knorpels darstellt, der bei Thieren das Jacobson'sche Organ umschliesst.

Sämmtliche Nasenknorpel haben einen dicken perichondralen Ueberzug und sind untereinander durch fibröses Gewebe verbunden.

In Folge der Wölbung der Cartilago triangularis und des Nasenflügels an der Gesichtsfläche springt der untere Rand des dreieckigen Knorpels sammt seiner inneren Hautbekleidung als sagittal gestellte Leiste, Plica vestibuli (Taf. I, Fig. 10 u. 15), gegen das Vestibulum nasale vor und bildet mit einer gegenüberliegenden Zone der Nasenscheidewand eine schlitzförmige Oeffnung, inneres Nasenloch genannt (Taf. I, Fig. 15), welche aus dem Vestibulum nasale in die eigentliche Nasenhöhle hineinführt. Die unter der Plica vestibuli befindliche geräumige Partie des Vestibulum nasale bildet eine Art von Windfang für den eingeathmeten Luftstrom.

Die Plica vestibuli tritt bei allen Säugethieren auf und setzt sich bei ihnen direct in die untere Nasenmuschel fort, während beim Menschen der directe Uebergang beider Gebilde ineinander nur ausnahmsweise beobachtet wird.

Die Muskeln der äusseren Nase.

Die Nasenmuskeln lagern in zwei Schichten, und zwar oberflächlich der Levator alae nasi et labii superioris, tiefer der eigentliche Nasenmuskel.

Der Levator (Taf. II, Fig. 2 *L*) entspringt am Oberkiefer-Stirnfortsatze und inserirt sich mit seiner Nasenportion an der Haut der Nasenflügelfurche. Ein Theil des Muskels interferirt mit Bündeln des tiefliegenden Nasenmuskels (Taf. II, Fig. 2 *b c*). Dieser selbst bildet einen die knorpelige Nase einhüllenden Muskelmantel, der am Nasenrücken (wo er aponeurotisch wird) und an der Nasenspitze fehlt und am Sulcus alae eine Unterbrechung erfährt. Der Musculus nasalis entspringt am Alveolarfortsatze und nebenan an der Gesichtsfläche des Oberkieferbeines und wird an seiner Ursprungsstelle vom Levator gedeckt; nur jene Theile, welche die knorpelige Nase decken, liegen oberflächlich. Der Musculus nasalis gliedert sich in folgende drei Portionen:

a) in eine vordere Portion, die sich am medialen Schenkel des Nasenflügelknorpels inserirt (Taf. II, Fig. 3 *a*);

b) in eine mittlere Portion (Musculus depressor alae nasi autorum), die sich am hinteren Rande des Nasenflügels festheftet (Taf. II, Fig. 3 *b*) und

c) in eine hintere Portion (Musculus compressor nasi autorum), die, oberhalb des Nasenflügels über die Cartilago triangularis verlaufend, die Nase umgreift und sich am Nasenrücken vermittelst einer Aponeurose mit der der Gegenseite vereinigt (Taf. 2, Fig. 3 *c*). Einige Bündel dieses Muskels entspringen am hinteren Rande des Nasenflügels, und diese sind es, die mit dem Levator interferiren. Der Muskel setzt sich auch auf die knöcherne Nase aufwärts fort und diesen Antheil des Musculus nasalis hat Ph. Sappey[1]) als Musculus innominatus bezeichnet.

Im Nasenflügel steckt eine dünne, innig mit der Haut verwachsene Muskelplatte, der Musculus alae nasi (M. dilatateur des narines der Franzosen), der am hinteren Nasenflügelrande entspringt, den Flügelknorpel bedeckt und eigentlich nur eine mediale Verlängerung der mittleren Portion des Musculus nasalis repräsentirt (Taf. II, Fig. 2 *a*).

[1]) l. c.

Ich fasse demnach wie Henle[1]) die verschiedenen Theile des tiefen Nasenmuskels, die von anderen Anatomen als Muskel-Individualitäten betrachtet werden, zusammen und bemerke, dass über ihre Zusammengehörigkeit die Präparation von innen her keine Zweifel aufkommen lässt.

Neben diesen typischen Muskeln gibt es noch kleine inconstante Musculi nasales, wie den Musculus compressor nasi minor und den Levator alae minor, die jedoch, wie ihr häufiges Fehlen lehrt, physiologisch keine wichtige Rolle spielen.

Physiologische Wirkung. Von den drei Portionen des Musculus nasalis zieht die vordere das Septum cutaneum, die mittlere den Nasenflügel herab, während die hintere Portion die Cartilago triangularis ähnlich abducirt wie der Musculus alaris den Nasenflügel. Es scheint aber den einzelnen Muskelpartien die Fähigkeit der isolirten Contraction versagt zu sein. Die Thätigkeit des Musculus nasalis manifestirt sich schon im Ruhezustande des Nasenflügels insoferne, als durch den Muskeltonus die Seitenwand in einiger Entfernung von der Scheidewand fixirt und dadurch das Vestibulum nasale in geöffnetem Zustande erhalten wird. Eine derartige Fixation der Nasenflügel ist für die Athmung von Bedeutung, da es sonst bei dem inspiratorischen Sinken des Luftdruckes in der Nasenhöhle leicht zum Verschluss des Vestibulum nasale kommen könnte. Ein solcher Verschluss wird in der That bei Lähmung der Nasenmuskeln beobachtet. Beim Schnüffeln, Spüren etc. streckt und erweitert sich der Vorhof der Nase, so dass eine dickere Luftsäule als vorher in die Nasenhöhle einzudringen vermag.

Innere Auskleidung des Vestibulum nasale.

Haut. Die Haut überzieht enge anliegend das knöcherne und das knorpelige Gerüste der äusseren Nase. Sie ist zart am Nasenrücken, dicker am Septum cutaneum und an der Nasenspitze. Die Haare sind so fein, dass, wie Fr. Merkel[2]) angibt, man die Lupe zu Hilfe nehmen muss, um sie zu sehen, während die Talgdrüsen, deren Mündungen besonders am Nasenflügel mit freiem Auge sichtbar werden, eine beträchtliche Grösse zeigen. Ph. Sappey[3]) unterscheidet an den Talgdrüsen drei Lagen:

a) eine oberflächliche, aus einfachen Drüsen bestehende, mit einem bis drei Schläuchen, die in die Haarbälge münden;

---

[1]) Muskellehre.

[2]) Handb. d. topograph. Anat. Bd. 1. Braunschweig 1885—1890.

[3]) l. c.

b) eine mittlere, aus grösseren Drüsen zusammengesetzte, von denen viele direct an der Hautoberfläche münden, und

c) eine tiefe Lage, die sehr complicirte, viellappige Drüsen enthält, welche direct münden.

Schweissdrüsen sind in der Haut der Nase in grosser Menge vorhanden.

Das subcutane Gewebe ist wenig fetthältig, am Flügel straffer mit der Unterlage verbunden als an den übrigen Theilen, daher sich die Haut, am Flügel ausgenommen, leicht verschieben und falten lässt. Ueber den Uebergang der Haut in die Nasenschleimhaut lauten die Angaben verschieden. Merkel[1]) beispielsweise bezeichnet die ganze Auskleidung des Vestibulum nasale als Schleimhaut, denn er sagt: »Die Schleimhaut trägt um den Eingang des Nasenloches die schon erwähnten Vibrissae, welche von stark entwickelten Talgdrüsen begleitet sind. Sie ist von dem geschichteten Plattenepithel der Haut überzogen und zeigt sich von derbem Gefüge.« Aehnlich äussert sich J. Henle[2]). Sappey[3]) dagegen lässt die Haut in die Schleimhaut erst an der Plica vestibuli übergehen.

C. Toldt's[4]) Beschreibung deckt sich mit den von A. Ecker[5]) gemachten Angaben. Die mit gefässführenden Papillen versehene und drüsenlose Schleimhaut des Vestibulum nasale ist mit geschichtetem Pflasterepithel bedeckt, dessen Grenze rückwärts um weniges die Apertura pyriformis überschreitet und den Anfangstheil des unteren Nasenganges sowie das vordere Ende der Concha nasalis inferior noch überzieht. Im Naseneingang erfolgt der Uebergang der Haut in die Schleimhaut, indem daselbst die obersten Zellenlagen verhornt sind und Talgdrüsen und Vibrissae auftreten.

Meine eigenen Untersuchungen über die berührten Verhältnisse haben Nachstehendes ergeben:

Das Vestibulum nasale enthält in seiner unteren Partie einen Cutisüberzug, in der oberen dagegen Schleimhaut. An den Rändern der Nasenlöcher schlägt sich die Gesichtshaut nach innen um und behält eine Strecke weit noch alle Charaktere der Haut bei; es finden sich Härchen, ferner Talgdrüsen, und das sie umspinnende Gefässnetz zeigt die für die Haut charakteristische Form. Die in der bezeichneten

---

[1]) l. c.

[2]) Handb. d. Eingeweidelehre.

[3]) l. c.

[4]) Lehrb. d. Gewebelehre. Stuttgart 1888.

[5]) Ueber die Geruchsschleimhaut d. Menschen. Zeitschr. f. wissensch. Zool. Band 8.

Weise ausgestattete Haut geht nun nicht direct in die typische Nasenschleimhaut über, sondern es schaltet sich zwischen ihnen als Uebergangsform eine dünne Partie ein, an der man wieder zwei Abschnitte zu unterscheiden hat, einen unteren, der Haut angeschlossenen und einen oberen, der in die typische Mucosa narium übergeht. Der untere, der Haut angeschlossene Abschnitt erinnert lebhaft an die Auskleidung des knöchernen Gehörganges.

Diese Partie der Vestibulumauskleidung, die ich noch zur Cutis zähle, setzt sich aus einem dichten Bindegewebsfilz zusammen, der sich oberflächlich zu zahlreichen Papillen erhebt (Taf. II, Fig. 4 *A* u. 5), während Drüsen und Härchen vollständig fehlen. Der Hautfilz trägt geschichtetes Pflasterepithel, dessen oberflächlichste Schichte verhornt sein kann.

Am Nasenflügel findet sich wahres Integument vorne zunächst der Nasenspitze, dann hinten am häutigen Antheile, während die mittlere Partie bis über die Plica vestibuli empor mit der Uebergangsform der Cutis bekleidet ist.

An der Nasenscheidewand reicht wahre Haut, vom Nasenloche angefangen, bis zu einer Zone empor, deren Lage ungefähr der Höhe des inneren Schenkels des Nasenflügelknorpels entspricht. Von hier an bis zu einer 1·5 *cm* über dem Nasenloche befindlichen, schräg von hinten unten nach vorne oben ansteigenden Linie folgt der drüsenlose Bindegewebsfilz.

Dieser Abschnitt der Hautauskleidung geht nun an einer der Plica vestibuli bald näher bald mehr entfernt befindlichen Zone der Cartilago triangularis in die vorher als obere Hälfte der Auskleidung bezeichnete Stelle über, die den Uebergang in die typische Nasenschleimhaut vermittelt. Wir finden im Stroma Drüsen und adenoïdes Gewebe; Papillen fehlen und sind nur noch zuweilen an der Uebergangszone vorhanden. Als Submucosa könnte die zwischen den Drüsen einerseits, dem Knochen beziehungsweise der Cartilago triangularis andererseits vorhandene Gewebslage angesprochen werden, in der man grössere Gefässe verlaufen sieht und die direct in das Perichondrium beziehungsweise in die Beinhaut übergeht. Das Oberflächenepithel ist noch immer geschichtetes Pflasterepithel, in dessen oberflächlichen Lagen die Zellen wohl stark abgeplattet sind, ohne jedoch verhornt zu sein (an den Stellen, wo Drüsenausführungsgänge münden, sieht man das dicke geschichtete Epithel sich weit in sie fortsetzen); hierauf kommt eine Strecke, in welcher die stark abgeplatteten Oberflächenepithelien fehlen, und an deren Stelle mehr rundliche, seitlich

abgeplattete Zellen mit grossen Kernen treten und diese erst gehen allmälig in die palissadenförmig angeordneten Cylinderzellen über (Taf. II, Fig. 4—6).

Gefässe und Nerven der äusseren Nase.

Gefässe. Die äussere Nase besitzt ein mächtig entwickeltes Gefässsystem, welches gegen das der inneren Nase nicht abgeschlossen ist.

Die Arterien (Taf. II, Fig. 7) stammen grösstentheils aus der Arteria maxillaris externa, die, am hinteren Rande des Nasenflügels angelangt, gewöhnlich zwei Rami alares abgibt, von welchen der untere bedeutend schwächer ist als der obere. Die untere Arterie verläuft nahe dem Nasenflügelrande und inosculirt in die nachbarlichen Arterien, auch in die Arteria septi narium. Die obere Arterie verläuft über den Nasenflügel einwärts und geht gleich der unteren, entsprechend der Medianebene, in das gleichnamige Gefäss der anderen Gesichtshälfte über.

Die Arteria septi narium zweigt jederseits von der oberen Lippenarterie ab und bettet sich in das Septum cutaneum ein.

In das arterielle Netz der äusseren Nase ist auch ein Zweig (Ramus dorsalis nasi) der Augenschlagader einbezogen, der an der Seitenfläche der Nase herabzieht und in den oberen Ramus alaris inosculirt.

Das arterielle Netz verbindet sich: direct mit den Arterien der inneren Nase im Vestibulum nasale, ferner indirect durch capillare Uebergänge (an der Schleimhautgrenze).

Venen (Taf. II, Fig. 8). Die Venen der äusseren Nase zeigen ähnliche Inosculationen wie die Arterien und sind, wie E. Sesemann[1]) richtig angibt, namentlich an der Nasenspitze zahlreich und vielfach untereinander anastomosirend. Aus dem Venennetze gehen drei bis vier grössere Stämme hervor. Einer zieht vom Nasenflügel zur Vena facialis antica und steigt dabei leicht empor. Eine andere grössere Vene geht aus dem Plexus hervor, begibt sich, eine steile Richtung einhaltend, aufwärts und mündet unweit vom inneren Augenwinkel in die grosse Gesichtsvene. Ueberdies steigt gewöhnlich noch jederseits von der Mittellinie eine grössere Vene gegen die Nasenwurzel empor, die in das Venennetz inosculirt, welches zwischen den beiden Venae angulares ausgespannt ist. Die Abzugsvenen der äusseren Nase unterliegen, wie ich ausdrücklich hervorheben möchte, mancherlei Variationen.

---

[1]) Die Orbitalvenen der Menschen, Arch f. Anat. u. Physiol. 1869.

Der grosse Reichthum der äusseren Nase an Arterien und Venen, ferner ihr dichtes Capillarnetz, endlich die reichlichen Verbindungen mit den Gefässen der Nasenhöhle erklären zur Genüge die Röthe, die sich im Gefolge von Hyperämien der Mucosa narium in der Haut der äusseren Nase einstellt.

Die Lymphgefässe der äusseren Nase münden in grössere Stämme ein, die sich nach Ph. Sappey zu den Lymphknoten der Fossa submaxillaris begeben.

Nerven. Die motorischen Zweige stammen aus dem Facialis, die sensiblen aus dem Infraorbitalis und dem Ethmoidalis anterior. Der letztere nimmt einen complicirten Verlauf, indem er die Augen-, die Schädel- und die Nasenhöhle passirt. Der Nerv durchbohrt die fibröse Platte zwischen Nasenbein und Cartilago triangularis und innervirt die Haut der Nasenspitze.

Ueber die mangelhafte Ausbildung des knöchernen Nasenrückens.

Anomalien der Nasenbeine wie überhaupt des knöchernen Nasenrückens gehören zu den häufigen Befunden. Sie nehmen einen hervorragenden Einfluss auf die Form des ganzen Gesichtes und sind schon aus diesem Grunde berücksichtigungswerth. Der Hauptsache nach beruhen die Varietäten des Nasenrückens darauf, dass die Ossa nasalia entweder kleiner werden, ihre Articulation mit dem Stirnbein einbüssen, so weit verkümmern, dass ihre typische Form nicht mehr zu erkennen ist, oder dass sie überhaupt nicht mehr zur Entwicklung gelangen. Zumeist verbreitern sich dabei die Stirnfortsätze der Oberkieferbeine und schliessen sich aneinander, oder es bleibt zwischen ihnen ein schmaler Spalt, in dem die Lamina perpendicularis ossis ethmoidei oder eine Knorpelplatte sichtbar wird. Bisher habe ich nachstehende Arten der berührten Defectbildungen beobachtet:

1. Die Nasenbeine gleich lang aber ungleich breit. Es kann das eine doppelt so breit sein als das andere. Häufig combinirt sich diese Anomalie mit einer Form der Nase, die man als Plattnase bezeichnet.

2. Nasenbeine abnorm klein, dreieckig und häufig nur wenig oder gar nicht über die Oberkiefer-Stirnfortsätze vorragend. Das obere Nasenbeinende ist zugespitzt und articulirt gerade noch mit dem Stirnbein.

3. Die gleiche Form der Nasenbeine, das eine Nasale articulirt mit dem Stirnbeine, das andere nicht, weil sich der verbreiterte Oberkieferstirnfortsatz zwischen Nasale und Stirnbein einschiebt (Taf. III, Fig. 1 und 2).

4. Aehnlich. Nasenbeine kurz, das eine normal breit, das andere dreieckig und von der Articulation mit dem Stirnbein ausgeschlossen. Die Pars nasalis ossis frontis sendet den Nasenbeinen zwei conische Fortsätze entgegen (Taf. III, Fig. 3).

5. Das eine Nasenbein verkümmert und nicht mit dem Stirnbein articulirend, das andere gross und an seinem oberen Ende derart verbreitert, dass es mit dem Stirnfortsatz der Gegenseite in Verbindung steht (Taf. III, Fig. 4).

6. Beide Nasenbeine verkürzt und dreieckig; ihre Spitzen erreichen das Stirnbein nicht, weil unterhalb von diesem die Oberkieferstirnfortsätze aneinanderstossen (Taf. III, Fig. 5). Die abnorme Articulation der Oberkiefer-Stirnfortsätze kann eine Länge von 1 *cm* erreichen.

7. Nasenbeine verkürzt, verkümmert und dreieckig, sie articuliren mit einem Fortsatze des Stirnbeines. Wahrscheinlich handelt es sich in diesem Falle um eine Theilung der Nasenbeine durch eine quere Naht und um Verwachsung der oberen Stücke untereinander und mit dem Stirnbeine (Taf. III, Fig. 6).

8. Apertura pyriformis abnorm weit emporreichend. Oberkieferfortsätze in ihren oberen Partien verbreitert. Die Mitte der Pars nasalis ossis frontis schiebt zwischen ihnen einen etwa 1 *cm* langen, dicken, gewölbten Fortsatz herab, der jederseits von einem unregelmässig geformten Knochenstück umgriffen wird, welches linkerseits zweigetheilt ist. Diese mindestens sind als Rudimente der Nasenbeine anzusprechen (Taf. III, Fig. 7).

9. Oberkiefer-Stirnfortsätze giebelartig gegen einander geneigt. Sie begrenzen mit ihren oberen Hälften einen engen Spalt, den eine Leiste ausfüllt, die aus der Verwachsung der Spina nasalis superior mit einem oberflächlichen Fortsatze der Pars nasalis ossis frontis hervorgegangen ist. In der unteren, mehr normal breiten Hälfte des Spaltes findet sich jederseits ein elliptisches, 6—8 *mm* langes und 3—4 *mm* breites, den Spalt grösstentheils ausfüllendes, convex-concaves Knochenplättchen als Rudiment eines Nasenbeines (Taf. III, Fig. 8).

10. Kopf einer 30—35 Jahre alten Frau. Apertura pyriformis abnorm weit nach oben reichend. Knöcherner Nasenrücken verkürzt. Stirnfortsätze der Oberkieferbeine verbreitert und unterhalb der Pars nasalis ossis frontis auf einer etwa 10 *mm* langen Strecke miteinander verschmolzen. Der freie untere Rand der Verwachsungsstelle ist in mehrere kurze Fortsätze gespalten, denen sich symmetrisch gelagert zwei 4—5 *mm* lange und 3 *mm* breite Knochenschüppchen anschliessen (Taf. III, Fig. 9).

11. Negerin. Apertura pyriformis weit nach oben sich erstreckend. Knöcherner Nasenrücken verkürzt. Stirnfortsätze der Oberkieferbeine in ihren oberen Partien verbreitert, frontal gelagert und mit den medialen Rändern aneinanderschliessend. Oben schiebt sich zwischen sie ein kurzer Fortsatz der Pars nasalis ossis frontis, unten ein dreieckig geformtes, mit der Spina nasalis verwachsenes Knöchelchen ein. Oberkieferstirnfortsatz der rechten Seite um 3 *mm* breiter als der der linken (Taf. III, Fig. 10).

12. Apertura pyriformis abnorm weit nach oben reichend. Knöcherner Nasenrücken äusserst rudimentär. Stirnfortsätze der Oberkieferbeine wesentlich verbreitert und convergent gestellt. Zwischen ihnen bleibt ein ziemlich breiter Spalt frei, den ein 8 *mm* langer, an seinem unteren Ende in mehrere Zacken gespaltener Fortsatz ausfüllt. Thränenbein rudimentär (Taf. III, Fig. 11).

13. Aehnlicher Fall. Der Spalt zwischen den Oberkiefer-Stirnfortsätzen ist enger als im vorigen Falle und enthält eine schmale Fortsetzung der Pars nasalis ossis frontis (Taf. III, Fig. 12).

14. Aehnlicher Fall. Stirnfortsätze der Oberkieferbeine ausnehmend breit (18 und 19 *mm*). Der Spalt zwischen ihnen hat oben 4, in der Mitte 5, unten 8 *mm* Breite. Den Spalt füllt ein 11 *mm* langer, gewulsteter Fortsatz aus, der mit der Spina nasalis superior verschmolzen ist und aus der Verwachsung von mehreren kleinen Knochenplättchen hervorgegangen zu sein scheint.

15. Apertura pyriformis sehr lang, Nasenrücken rudimentär. Die Stirnfortsätze der Oberkieferbeine sind verbreitert und begrenzen einen ganz schmalen Spalt, in welchem die Lamina perpendicularis ossis ethmoidei sichtbar ist (Taf. III, Fig. 13).

16. Apertura pyriformis sehr hoch emporragend, Nasenrücken kurz, rudimentär. Die verbreiterten Stirnfortsätze schliessen in der unteren Hälfte aneinander, in der oberen umfassen sie einen kurzen dreieckigen Fortsatz der Pars nasalis ossis frontis. Die Lamina perpendicularis ossis ethmoidei ragt über die Apertura pyriformis vor.

17. Aehnlicher Fall, nur überragt die Spitze der Spina nasalis superior den freien Rand der untereinander verwachsenen Oberkieferstirnfortsätze (Taf. III, Fig. 14).

18. Neger. Aehnlicher Fall, nur schliessen die verbreiterten Oberkieferstirnfortsätze ihrer ganzen Länge nach unmittelbar aneinander.

19. Apertura pyriformis auffallend lang wegen des vollständigen Defectes der Nasenbeine; von einem knöchernen Nasenrücken kann nicht die Rede sein, zumal die Stirnfortsätze der Oberkiefer-

beine nicht aneinanderschliessen. Die kurzen Knochenplättchen, die oben dem Stirnbeine sich anschliessen, entsprechen der kurzen Spina nasalis superior. (Taf. III, Fig. 15).

20. Embryo aus dem sechsten Monat. Das rechte Nasenbein ist dreieckig und füllt unmittelbar unter dem Stirnbeine den Spalt zwischen den beiden Oberkieferfortsätzen vollständig aus, das linke Nasenbein fehlt.

21. Neugeborenes Kind, nicht völlig ausgetragen. Die Nasenbeine fehlen, während die Stirnfortsätze der Oberkieferbeine eine normale Breite und Stellung zeigen (Taf. III, Fig. 16).

Rudimentäre Nasenbeine kommen typisch bei den Affen vor und ich will die von mir beobachteten Formen kurz anführen:

Cebus cirrifer. Nasenbeine flach, dreieckig mit stirnwärts gerichteten Spitzen.

Cercopithecus ruber. Dasselbe, die Zuspitzung ist noch schärfer ausgeprägt. Nasenbeine untereinander verwachsen und erreichen gerade noch das Stirnbein.

Macacus cynomolgus. Nasenbeine flach, dreieckig, untereinander verwachsen. Die Spitze articulirt nicht mit dem Stirnbein, sondern mit einem schmalen, zwischen den Stirnfortsätzen und dem Stirnbein eingeschobenen Stäbchen.

Cercopithecus (nicht näher bestimmt). Nasenbeine wie in den früheren Beispielen, aber von der Articulation mit dem Stirnbein ausgeschlossen.

Hylobates. Nasenbeine kurz, breit, flach, viereckig.

Orang. Nasenbeine untereinander verschmolzen, flach, ein schmales Knochenstäbchen bildend (auch schon bei ganz jungen Thieren).

Chimpanse. Nasenbeine kurz, schmal, flach, eingedrückt, median synostosirt.

Gorilla. Fall 1: Nasenbeine flach, lang, dreieckig und schmal.

» » 2: » » » » an der Apertura pyriformis breit.

» » 3 und 4: Nasenbeine flach, lang, bisquitförmig, der mit dem Stirnbein articulirende Theil breit, dann verschmälern sich die Nasenbeine eine Strecke weit, nehmen im Bereiche der Apertura pyriformis rasch im Querdurchmesser zu und erreichen am freien Rande eine bedeutende Breite.

Fall 5. Nasenbeine sehr gross, länglich-viereckig geformt und insbesondere an der Apertura pyriformis von excessiver Breite.

In allen fünf Fällen waren die Nasenbeine bereits untereinander verwachsen und entsprechend der ehemaligen Mittelnaht (in der oberen Hälfte) leistenartig vorspringend.

Résumé. Die rudimentären Bildungen der Nasenbeine gruppiren sich demnach in folgender Weise:

a) Nasenbeine asymmetrisch, eines breiter als das andere, verkümmerte.

b) Nasenbeine verkürzt, dreieckig und von der Articulation mit dem Stirnbeine ausgeschlossen, sei es, dass die Stirnfortsätze der Oberkieferbeine sich zwischen Frontale und Ossa nasalia einschieben oder ein Nasenbein durch Verbreiterung seines oberen Endes das andere verdrängt.

c) Vollständige oder incomplete Substitution der Nasenbeine durch die Spina nasalis superior, durch einen abnormen Fortsatz des Stirnbeines, durch beide Momente oder durch die Lamina perpendicularis ossis ethmoidei. Es findet sich endlich auch ein aus allen genannten Theilen zusammengesetzter Fortsatz zwischen den Oberkieferstirnfortsätzen eingeschoben, dem sich am freien Rande kleine Knochenplättchen anschliessen.

d) Vollständiges Fehlen der Nasenbeine und der sub *c* bezeichneten Bildungen, wobei die Stirnfortsätze median aneinanderschliessen oder in normaler Weise distant gestellt sind.

Das Eingeschobensein eines von dem Stirnbein ausgehenden Fortsatzes zwischen die Oberkieferstirnfortsätze, der mit der darunter liegenden Spina nasalis verwachsen sein kann, erklärt sich am besten durch die Annahme von der Anlage mehrerer rudimentärer Ossificationspunkte für die Nasenbeine. Einzelne von ihnen verwachsen untereinander, mit dem Stirnbein, mit der Spina nasalis superior, ja selbst mit einem der Oberkieferstirnfortsätze; andere können sich zu Knochenplättchen entwickeln, die seitlich oder vor dem Zapfen der Stirne lagern, von welchen die der letzteren Gattung offenbar jenen Bildungen entsprechen, die man wohl fälschlich als Ossa praenasalia bezeichnet hat.

Zuweilen scheint für jedes Nasenbein ein oberer und ein unterer Ossificationskern vorhanden zu sein. Diesfalls articuliren die beiden Nasenbeinhälften vermittelst einer Quernaht, oder es verwachsen wie im ersten Falle die oberen Ossificationspunkte mit dem Stirnbeine zu einem Zapfen, an dem die rudimentären Nasenbeine sich anlegen.

Die Frage, wie sich in den Fällen von Defecten des knöchernen Nasenrückens die Weichtheile verhalten, bin ich in der Lage zu beantworten, da ich an den Leichen zweier Erwachsener, eines Neugeborenen und eines Embryo Untersuchungen anstellen konnte. In dem ersten Falle (Fall 19, Taf. III, Fig. 15), es handelte sich um die Leiche eines 20 Jahre alten Mädchens, war die Nase lang, schmal, schön gebogen, vorspringend, und die Betastung der äusseren Nase liess eine abnorme Bildung des Nasenrückens nicht vermuthen. Nach Abtragung der Haut kam eine dicke bindegewebige Membran zum Vorschein, die bis an die Pars nasalis ossis frontis emporreichte. Bedeckt von dieser Membran setzte sich der Scheidewandknorpel, mit seitlichen Knorpelflügeln versehen, welche die fehlenden Nasenbeine substituirten, bis an das Stirnbein nach oben fort.

Im zweiten Falle, betreffend die Leiche einer 30—35 Jahre alten Frau (Fall 10, Taf. III, Fig. 9), war die Nase auch schmal und stark vorspringend. Subcutan fand sich median an der Verwachsungsstelle der beiden Oberkieferstirnfortsätze eine fibröse Leiste. Das knorpelige Nasengerüste erstreckte sich bis in den Einschnitt zwischen den Knochenschüppchen und den Stirnfortsätzen empor.

Am Schädel des Neugeborenen (Fall 21, Taf. III, Fig. 16) war die Nase typisch flach. Die knorpelige Nase reichte bis an das Stirnbein empor und gieng hier in das knorpelige Siebbein über.

Am Schädel des sechs Monate alten Embryo fand sich Aehnliches, jedoch nur auf einer Seite.

Es erhält sich demnach in den citirten vier Fällen an Stelle der Knochendefecte das primäre knorpelige Nasengerüste und man darf per analogiam den Schluss ziehen, dass in allen Fällen von Defectbildung ähnliche Verhältnisse obwalten.

Hinsichtlich der Häufigkeit des Vorkommens von Nasenbeindefecten bei verschiedenen Völkern musste eine eigene Untersuchung angestellt werden, da das Material der Casuistik, die Negerschädel [1]) ausgenommen, Fälle enthält, die wegen der beschriebenen Anomalie ausgewählt wurden und daher statistisch nicht verwerthbar sind.

Unter **474** Schädeln aussereuropäischer Völker (zumeist Malayen, Neger und Chinesen) fanden sich in 10·1 Percent der Fälle (48) Anomalien der Nasenbeine, die sich in nachstehender Weise vertheilten:

a) Nasenbeine verkümmert, dreieckig geformt und nicht mit dem Stirnbein articulirend **14** mal;

[1]) Das übrige Material der Casuistik entstammt dem hiesigen Secirsaale.

b) dasselbe, aber die Nasenbeine articuliren mit dem Stirnbein, 16 mal;

c) ungleiche Breite der Nasenbeine; ein Nasenbein viel schmäler als das andere, verkümmert, in einzelnen Fällen dreieckig geformt, 14 mal;

d) Nasenbeine fehlend (Fall 11 und 17), dazu noch ein dritter Fall, der mit Fall 17 ähnlich ist, 3 mal;

e) Nasenbeine auf Kosten der Oberkiefer-Stirnfortsätze verbreitert, aber viel zu kurz und am freien Ende zugespitzt (Neger), 1 mal.

Unter 714 Schädeln europäischer Völker finden sich nur in 1·5 Percent der Fälle (11) Anomalien des Nasenbeines, und zwar:

a) Das Nasenbein dreieckig und von der Articulation mit dem Stirnbein ausgeschlossen, in 4 Fällen;

b) das Nasenbein dreieckig und schmal, aber noch articulirend, in 6 Fällen;

c) dreieckige Form angedeutet, 1 Fall.

Unsere Literatur enthält über die mangelhafte Ausbildung der Nasenbeine einige Angaben, die wir namentlich J. van der Hoeven[1]), Henle[2]), A. Schwegel[3]), R. Virchow[4]) und Kollmann[5]) verdanken. Ersterer hat den completen Mangel der Ossa nasalia an dem Schädel eines Buschmannes beobachtet. Die Stirnfortsätze der Oberkieferbeine schliessen in diesem Falle aneinander und fassen nur an einer kleinen Stelle einen Theil der Lamina perpendicularis ossis ethmoidei zwischen sich. Ferner hat J. van der Hoeven öfters bei Malayen das Eingeschobensein eines Stückes der Perpendicularplatte des Siebbeines zwischen die beiden Nasenbeine gesehen. Endlich hat dieser Forscher auch jene Form beschrieben, wo die Nasenbeine sich an ihrem oberen Ende zuspitzen, eine dreieckige Gestalt acquiriren und nicht mehr mit der Pars nasalis ossis frontis articuliren. Er fand diese Anomalie an dem Schädel eines Malayen aus Borneo.

Henle führt unter den ihm bekannt gewordenen Anomalien der Nasenbeine folgende an: *a*) Die Nasenbeine sind ungleich gross. *b*) Ein Nasenbein schiebt einen queren Fortsatz zwischen das Stirnbein und das nachbarliche Nasenbein ein. *c*) Verwachsung der Mittelnaht, die an

---

[1]) Ueber Formabweichungen und Varianten der Nasenbeine. Zeitschr. f. wissensch. Zool. Bd. XI.

[2]) Knochenlehre.

[3]) Knochenvarietäten. Zeitschr. f. rat. Medicin. 1859.

[4]) Ueber einige Merkmale niederer Menschenrassen am Schädel. Berlin 1875.

[5]) Ueber den Werth pithekoïder Formen. Corresp. Blatt. d. deutsch. anthrop. Gesellsch. 1883. Nr. 11.

Affenschädelbildungen erinnert. *d*) Es fehlt jede Spur einer Abtrennung der Nasenbeine von den Oberkieferstirnfortsätzen (Negerkind). *e*) Die Stirnfortsätze der Oberkieferbeine reichen medianwärts so weit vor, dass sie zwischen den oberen Theilen nur eine schmale Spalte lassen, die sich abwärts erweitert; in der Spalte liegt ein mit der Lamina perpendicularis des Siebbeines verwachsenes Knochenstück. *f*) Aehnlicher Fall, nur steckt in der Spalte über einem selbständigen Knochenstück ein vom Stirnbein herabragender Fortsatz. Henle macht auch die Bemerkung, dass Mangel und Verkümmerung der Nasenbeine häufig an Schädeln fremder Rassen vorkommt.

A. Schwegel fand unter 200 Schädeln mehrere Synostosen der Nasenbeine untereinander oder mit den Stirnfortsätzen der Oberkieferbeine; fünfmal kamen zwei seitliche und ein mittleres Nasenbein, einmal zwei grössere seitliche und zwei kleinere innere Nasenbeine, einmal zwei obere und zwei untere, durch Quernähte vereinigte Nasenbeine vor; die letzteren vier Fälle sind aus einer queren Trennung der Nasenbeine hervorgegangen, nicht aber als Ossa internasalia Meyeri zu betrachten.

R. Virchow hat in seiner Schrift vorwiegend auf jene Defectbildung Rücksicht genommen, bei welcher sich das Nasenbein durch dreieckige Form und durch seinen Ausschluss von der Articulation mit dem Stirnbein auszeichnet. W. Ranke[1]), der dieser Anomalie seine Aufmerksamkeit zuwendete, hat sie unter 1493 bayerischen Schädeln zweimal gefunden.

Kollmann gibt an, dass am chamaeprosopen Schädel pithekoïde Zeichen an den Nasenbeinen und am Naseneingange häufiger vorkommen, als bei Leptoprosopen. Zu den Characteristicis des chaemaprosopen Schädels gehören: breiter Gesichtsschädel, mehr breite als hohe Augenhöhlen, kurze breite Nase, kurzer Nasenrücken und weit ausgebogene Jochbrücken. Die platte Form der Nase wird nach Kollmann durch verschiedene Umstände hervorgerufen, unter anderen durch die von Virchow beschriebene anomale katarrhine Bildung der Nase, die sich gelegentlich auch in der deutschen Bevölkerung vorfindet.

Die mangelhafte Ausbildung der Nasenbeine ist insoferne ein interessantes Vorkommnis, als bei den anthropoïden Affen hochgradige Verkümmerung und Verschmelzung der Nasenbeine untereinander zur Regel gehört. J. van der Hoeven hebt hervor, dass das Fehlen der Nasenbeine und ihr Vertretenwerden durch die Lamina perpendicularis ossis ethmoidei beim Orang häufig sei, und dass die dreieckige Form

[1]) Beitr. z. phys. Anthrop. d. Bayern. München 1883.

des Nasenbeines bei Inuus nemestrinus vorkomme. Einzelne Formen der rudimentären Nasenbeine bilden demnach kat exochen ein pithekoïdes Merkmal.

Fossae praenasales.

(Taf. III, Fig. 17.)

Der Nasenboden wird in der Mehrzahl der Fälle gegen die faciale Fläche des Zwischenkiefers durch eine deutlich entwickelte Leiste begrenzt. Zuweilen aber fehlt eine solche und man findet an Stelle der unteren Umrandung der Apertura pyriformis jederseits ein der Tiefe nach variantes Grübchen, das man nach einem von mir herrührenden Vorschlage als Fossa praenasalis bezeichnet[1]). Die Lage und Begrenzung der Fossae praenasales fordert eine genaue Betrachtung der unteren Umrandung der Apertura pyriformis, auf deren Beschreibung wir nun einzugehen haben.

Der Rand der Apertura pyriformis setzt sich aus mehreren Theilen zusammen, und zwar seitlich aus dem vorderen Rande des Kieferkörpers (Crista maxillaris Holl[2]), oben aus den zugeschärften distalen Rändern der Nasenbeine, unten aus einer Grenzleiste (Crista intermaxillaris Holl) zwischen dem Nasenboden und dem Alveolarfortsatze (der facialen Fläche des Zwischenkiefers), die in typischen Fällen einen niedrigen Kamm repräsentirt, welcher sich zwischen dem unteren Ende der Crista maxillaris und der Spina nasalis inferior quer ausspannt. Die Crista intermaxillaris bildet aber keine Einheit, sondern setzt sich aus zwei Stücken zusammen, wie dies deutlich aus der Betrachtung jugendlicher Schädel hervorgeht. Die zwei Stücke sind: der Seitenrand der Spina nasalis inferior und die Crista maxillaris. Jede Hälfte der Spina nasalis stellt in gut ausgebildetem Zustande eine kleine dreieckige Platte dar; die Basis haftet am vorderen Rande des Nasenbodens, die Spitze ragt vor, der mediale Rand berührt den gleichnamigen Rand der Gegenseite, der laterale (Seitenrand) wendet sich nach hinten und verläuft in gut ausgebildeten Fällen am Nasenboden gegen das vordere Ende der unteren Muschel. Der maxillare Rand der Apertura pyriformis steigt bis an den Zwischenkiefer senkrecht herab und zieht dann, vor dem seitlichen Spinarand gelagert, an der facialen Zwischenkieferfläche im Bogen gegen die Mittellinie hin. Auf dieses Zwischenkieferstück der Crista maxillaris, welches freilich nicht immer deutlich ausgeprägt ist, zuweilen sogar ganz fehlt, hat bisher

---

[1]) Reise der Novara-Expedition. Wien 1875.

[2]) Ueber die Fossae praenasales etc. Wiener medic. Wochenschrift, Nr. 24 und 25, 1882.

niemand geachtet; alle Autoren lassen die Crista maxillaris, sowie sie den Zwischenkiefer erreicht, aufhören.

Zwischen den beiden Hälften der Crista intermaxillaris findet sich, da sie nicht ineinander übergehen, eine abgeflachte Stelle, an welcher der Nasenboden direct in die faciale Zwischenkieferfläche übergeht. Die eben geschilderte Form ist für das kindliche Gesichtsskelet charakteristisch; Holl hat sie vor G. Mingazzini[1]) beschrieben und auch schon auf ihre gelegentliche Persistenz aufmerksam gemacht.

Die Verschmelzung der Crista maxillaris mit dem Seitenrande der Spina nasalis, die zur Regel gehört, vollzieht sich typisch nicht auf die Weise, dass etwa sein Zwischenkieferantheil in die Spina nasalis übergienge. Dieser betheiligt sich viel seltener an der Abgrenzung der Apertura pyriformis als ein etwas höher gelegener zweiter Spaltungsschenkel der Crista maxillaris, welcher typisch in die Spina nasalis übergeht. Ich bezeichne letzteren als medialen, ersteren als lateralen Schenkel der Crista maxillaris.

Die Verschmelzung der Crista maxillaris mit der Spina nasalis tritt häufiger nach als vor dem siebenten Lebensjahre auf; doch habe ich schon an einem sieben Monate alten Kinde eine deutliche Grenzleiste zwischen dem Nasenboden und dem Os intermaxillare angetroffen.

Zwischen dem lateralen Schenkel der Crista maxillaris und dem Seitenrande der Spina nasalis etablirt sich zuweilen schon beim Kinde eine seichte halbmondförmige Fossa praenasalis und auch beim Erwachsenen zeigt diese Vertiefung die eben bezeichnete Begrenzung (Taf. III, Fig. 17).

Beim Erwachsenen gehört es, wie schon erwähnt, zur Regel, dass der maxillare Rand der Apertura pyriformis in den intermaxillaren sich fortsetzt und eine scharfkantige Begrenzung zwischen dem Nasenboden und dem Zahnfortsatze zu Stande kommt. Diese Form findet sich nach dem mir zu Gebote stehenden Materiale in 62 Percent der Fälle. Häufig variirt jedoch die bezeichnete Stelle, und es treten Formen auf, die zuweilen die Beurtheilung des speciellen Falles erschweren. Ich selbst kenne folgende Formen und Variationen im Bereiche der Crista intermaxillaris:

a) Die kindliche Form persistirt (Schema 1);

b) der Seitenrand der Spina nasalis zieht gegen das vordere Ende des Muschelbeines, die Crista maxillaris spaltet sich in zwei

---

[1]) Ueber die ontog. u. philog. Bedeutung der verschied. Formen der Apertura pyriformis. Arch. f. Anthrop., Bd. 20.

Schenkel (einen medialen und einen lateralen), von welchen der mediale mit dem Seitenrande der Spina nasalis zur Grenzkante verschmilzt, während der laterale typisch an der facialen Zwischenkieferfläche medialwärts zieht (Schema 2). Fossae praenasales sind vorhanden, wenn das Gebiet zwischen dem seitlichen Spinarand und dem lateralen Schenkel sich vertieft;

c) das Gleiche, aber der laterale Schenkel der Crista maxillaris fehlt (Schema 3); Bildung der Fossae praenasales nicht möglich;

d) dasselbe, aber die Spina nasalis ist rudimentär;

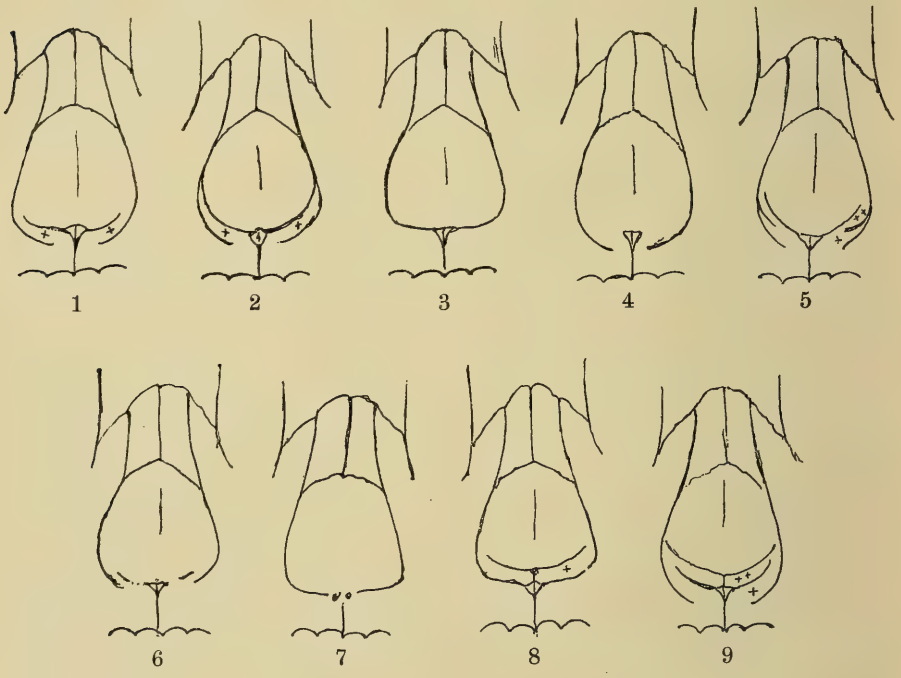

e) die seitlichen Ränder der Spina nasalis fehlen; die Crista maxillaris läuft in den lateralen Schenkel aus (Schema 4);

f) der seitliche Rand der Spina nasalis zieht zum vorderen Ende des Muschelbeines. Die Crista maxillaris ist in die zwei Schenkel gespalten und zwischen den drei Leisten etabliren sich je zwei Rinnen (Schema 5);

g) Spina nasalis rudimentär, ihre Seitenränder fehlen vollständig; Crista maxillaris mit lateralem Schenkel vorhanden;

h) Spina nasalis rudimentär, ihre Seitenränder abgetrennt; sonst typisch (Schema 6);

i) Spina nasalis rudimentär, ihre Seitenränder spurlos geschwunden; von der Crista maxillaris ist nur der laterale Schenkel vorhanden, der hochliegt und den Nasenboden begrenzt (Schema 7).

Fossae praenasales können bei den meisten Formen sich ausbilden; sie werden nach unten von dem Zwischenkieferantheil der Crista maxillaris (ihrem lateralen Schenkel), oben von dem medialen Schenkel der Crista maxillaris, von der Crista intermaxillaris oder von den Seitenrändern der Spina nasalis inferior begrenzt. Die untere Begrenzung der Fossa praenasalis wird demnach von einer Leiste gebildet, die normalerweise nicht zur Abgrenzung der Apertura pyriformis gehört. Dies ersieht man am schönsten aus der Betrachtung von Fällen, wo Fossae praenasales neben einer gut ausgebildeten Crista intermaxillaris auftreten. Ich kann demnach Mingazzini nur theilweise zustimmen, wenn er die Entstehung der Fossae praenasales in der Weise auffasst, dass er sagt: Treffen die Ränder (Theile der Crista intermaxillaris) nicht zusammen, so richtet sich der Seitenrand der Spina nasalis nach hinten und setzt sich gegen die Concha inferior fort; setzt sich dabei der Seitenrand der Apertura pyriformis medialwärts fort, bis er die Spina nasalis erreicht, so entsteht eine von zwei scharfen Rändern begrenzte Fossa praenasalis.

Th. Dwight[1]) schreibt Folgendes über die Umrandung der Fossa praenasalis: »Dass die vordere Grenzlinie mit dem Rande der Nasenöffnung zusammenhängt, ist so klar, in diesem Falle sowohl als auch bei allen Figuren, an die ich mich erinnern kann, dass es mir unbegreiflich ist, wie Jemand daran zweifeln kann. Aber die hintere Grenzlinie der Fossa stammt weder bei diesem Schädel, noch, soweit ich es beurtheilen kann, bei jenen der Novara-Expedition von dem vorderen Nasenrande. In diesen Fällen scheint Zuckerkandl wirklich Recht zu haben.« Wenn Dwight mehr Fälle untersucht hätte, so würde er wohl auch hinsichtlich des unteren Grenzrandes der Fossa praenasalis zu einer von seiner jetzigen Anschauung verschiedenen Auffassung gelangt sein.

Nicht in allen Fällen wird die obere Begrenzung der Fossae praenasales von einer der oben aufgezählten Leisten gebildet; es kommt vor, dass hinter der Crista intermaxillaris am Nasenboden (zwischen Spina nasalis inferior und dem Canalis incisivus) sich eine quer gestellte, gerundete, im Bogen gegen das vordere Ende des Muschelbeines emporziehende Leiste entwickelt, in der der Ramus

[1]) Fossa praenasalis. Arch. f. Anthr., Bd. 21, Heft 3, 1892.

nasalis des Nervus dentalis anterior mit den gleichnamigen Gefässen seinen Verlauf nimmt. Zuweilen ist dieser Canal stellenweise oder ganz dehiscirt und letzterenfalls durch eine Rinne vertreten. Sondirt man den Canal am Nasenboden, so gelangt die Sonde in den Canalis infraorbitalis. Ich bezeichne die Leiste als Crista nasodentalis, den Canal als Canalis nasodentalis. Gar nicht selten ist nun der von dieser Leiste und der Seitenkante der Spina nasalis begrenzte Theil des Nasenbodens jederseits in ein Grübchen (Fossula intranasalis) umgewandelt, das bald allein, bald neben einer Fossa praenasalis auftritt (Schema 8 u. 9).

Fehlen die bezeichneten Grenzleisten (Crista intermaxillaris, C. nasodentalis), nebst der Spina nasalis und ist dabei der Zwischenkiefer stark prognath, dann geht der Nasenboden direct, ohne jedwede Grenze, in den schräggelagerten Zwischenkiefer über und es kommt, wie bei den Affen und anderen Thieren, zur Bildung eines Planum praenasale (besser: P. naso-intermaxillare).

Die Fossa praenasalis ist keine pithecoïde, sondern eine anthropoïde Form, oder, wie Mingazzini richtig hervorhebt, eine Varietät der anthropoïden Form. Sie findet sich häufiger und besser ausgebildet bei den prognathen aussereuropäischen Völkern als bei uns. Von dem Grade der Prognathie ist sie nichtsdestoweniger unabhängig, wie dies am besten daraus hervorgeht, dass die Fossa praenasalis sich auch an Orthognaten findet.

Ein pithecoïdes Merkmal ist das Planum praenasale.

Die Asymmetrie der Nase.

Das knöcherne Nasendach weicht nicht selten von der Mittellinie auf die eine oder die andere Seite des Gesichtes ab. Die Bildung ist durchaus physiologisch, da Spuren eines Insultes (Fractur), die so häufig zur asymmetrischen Stellung der äusseren Nase Anlass bieten, nicht vorhanden sind. Ich habe diese den Gesichtsausdruck verunstaltende Anomalie häufiger an schmalen und stark vorspringenden als an breiten, platten Nasen beobachtet. Die Nasenbeine sind dabei, statt median zu stehen, seitlich abgewichen und die knorpelige Nase ist, wie H. Welcker[1]) gezeigt hat, nach der gleichen oder nach der entgegengesetzten Seite als der Nasenrücken abgewichen. Combinirt ist diese Varietät mit einer Asymmetrie am unteren Rande der Apertura pyrifomis, dessen eine Hälfte tiefer ausgeschnitten ist als die andere. Der tiefere Ausschnitt findet sich bald auf jener Seite, nach der

[1]) Die Asymmetrie der Nase etc. Stuttgart 1882.

die Nasenbeine abweichen, bald auf der entgegengesetzten Seite. Hinsichtlich der Aetiologie dieser Asymmetrie glaubt Welcker, dass asymmetrisch wirkende, vom Wachsthume des Skeletes ausgehende Einflüsse dabei eine Rolle spielen, aber er bezweifelt nicht, dass die Schiefnase durch den Druck, welchen die Nase bei habituellem Schlafen auf einer bestimmten Körperseite erleidet, erworben werde. Die Möglichkeit eines solchen Mechanismus kann nicht ausgeschlossen werden, es ist aber mehr als unwahrscheinlich, dass man bei seitlicher Gesichtslage habituell die Nase auf die Unterlage drückt und eine der Respirationsöffnungen verschliesst.

Capitel IV.

Anatomie der Nasenmuscheln.

Die Nasenfläche des Oberkieferbeines.

Vom Oberkieferbeine participiren an der Zusammensetzung der Nasenhöhle: die mediale Wand des Kieferkörpers (nasale Kieferwand, Nasenwand des Kiefers) und die Innenfläche des Oberkiefer-Stirnfortsatzes.

Die Nasenfläche des Kiefers ist in ihrer vorderen, in der Projection der Gaumenplatte befindlichen Hälfte glatt, in der hinteren dagegen rauh, da an ihr das Os palati articulirt.

Von den vier Rändern der Nasenfläche geht der obere in den Augenhöhlenboden, der vordere in die Gesichtsfläche des Kiefers, der hintere in das Tuber maxillare über, während der untere ohne scharfe Begrenzung in den Nasenboden umbiegt. Zwischen dem glatten und dem rauhen Theile der Superficies nasalis enthält die Nasenwand eine grosse rundliche oder ovale Lücke (Taf. IV, Fig. 1), den Hiatus maxillaris (Henle). Zwischen dieser Oeffnung und dem Stirnfortsatze schiebt sich eine kurze, breite Rinne (Sulcus lacrymalis) ein, die hinten von dem nasalwärts umgekrempten Rande des Hiatus maxillaris und vorne von dem scharfkantigen Rande des Stirnfortsatzes begrenzt wird (Taf. IV, Fig. 1). Zuweilen ist der umgekrempte Rand der Rinne so breit, dass er den Gegenrand erreicht.

Der obere Rand des Hiatus maxillaris ist kantig oder breit; letzterenfalls spaltet er sich in zwei Lamellen, zwischen welchen sich

der Zahl und Grösse nach variable Nischen, Cellulae Halleri[1]) (Taf. IV, Fig. 1 *C, H*) befinden. Diese Zellen sperren einen Theil der an der unteren Siebbeinfläche befindlichen Labyrinthräume ab.

Die Nasenfläche des Stirnbeinfortsatzes verschmälert sich nach oben und trägt zwei rauhe, sagittal verlaufende Leisten, eine obere, Crista ethmoidalis, für den Ansatz des Siebbeines (Agger nasi) und eine untere, Crista turbinalis, für den Ansatz des Muschelbeines. Erstere lagert ungefähr in der Mitte des Stirnfortsatzes, letztere geht aus der vorderen Grenzkante des Sulcus lacrymalis hervor und entspricht etwa der unteren Grenze des Stirnfortsatzes.

Den hinteren, rauhen Antheil der nasalen Kieferwand verdeckt die Perpendicularplatte des Gaumenbeines, sie schiebt sich bis an den hinteren unteren Rand des Hiatus maxillaris, ja mit einem Theile sogar über ihn vor und engt auf diese Weise die Lücke ein wenig ein.

Gegenüber den beiden Leisten der Stirnfortsätze wirft die nasale Wand der verticalen Gaumenlamellen auch zwei Leisten auf (Taf. IV, Fig. 2 *C t* u. *C e*), die die gleichen Namen führen und in gleicher Weise die hinteren Endstücke des Sieb- und des Muschelbeines stützen. Knapp über der Crista ethmoidalis ossis palati findet sich das Foramen spheno-palatinum, welches die Nasenhöhle mit der Flügelgaumengrube in Communication setzt und der Nasenhöhle die hinteren Nasengefässe und die Nervi nasales posteriores zuführt. Unterhalb des Foramen spheno-palatinum folgen einige kleine Lücken des Gaumenbeins, die in den zwischen Gaumen- und Oberkieferbein verlaufenden Canalis pterygo-palatinus hineinführen.

Das Muschelbein (untere Nasenmuschel, Concha maxillaris).

Das Muschelbein bildet eine dünne, gewölbte, leicht eingerollte Knochenplatte, die mit einem Rande am Kiefergerüste befestigt ist, im Uebrigen aber frei in die Nasenhöhle hineinragt. Die Länge des Muschelbeines, mit dem Schleimhautüberzuge gemessen, variirt zwischen 25 und 49 *mm*, die Breite zwischen 5 und 16 *mm*.

Henle's Eintheilung, der wir folgen wollen, unterscheidet an diesem Knochen einen Körper und drei Fortsätze. Der Muschelkörper besitzt eine convexe und eine concave Fläche, ein vorderes und ein hinteres Ende, einen oberen (lateralen) und einen unteren (medialen) Rand. Die convexe Muschelfläche trägt eine Anzahl von stellenweise überbrückten Arterienfurchen, deren Hauptrichtung

[1]) Icon. anat. Fasc. IV. Göttingae 1743.

sagittal eingestellt ist. Hiedurch sowie durch zahlreiche Poren, welche den Knochen durchsetzen, acquirirt die convexe Muschelfläche eine rauhe Beschaffenheit. Die Poren führen, wie J. Herzfeld[1]) nachgewiesen, theils in enge Gefässcanäle, theils in unregelmässig geformte, vielfach untereinander communicirende Räume, die, ähnlich wie die Lücken im spongiösen Knochengewebe, Markgewebe enthalten (Taf. IV, Fig. 3). Es zeigt aber nicht nur die untere Muschel ein schwammiges Aussehen, sondern auch die Siebbeinmuscheln, besonders schön der freie Rand der mittleren Concha ethmoidalis.

Die concave Muschelseite ist nur am Randtheile dick, rauh und durchlöchert, sonst mehr glatt, der freie (untere) Muschelrand zeigt eine starke Wulstung und eine schwach entwickelte Einrollung. Der obere Rand ist scharfkantig und theilweise an das Oberkieferbein angeheftet; dieser Haftrand gliedert sich naturgemäss in drei Abschnitte, einen vorderen, mittleren und hinteren. Der mittlere, zugleich der längste Abschnitt, verläuft horizontal und bildet in situ naturali den unteren Rand des Hiatus maxillaris; von seinen beiden Endpunkten gehen unter stumpfen Winkeln die anderen Abschnitte ab, von welchen sich der vordere an die Crista turbinalis maxillae superioris, der hintere an die Crista turbinalis ossis palati anschliesst. An den Uebergangsecken der drei Abschnitte ineinander schickt der Haftrand Fortsätze aus, die nach oben gerichtet sind. Der vordere Fortsatz, Processus lacrymalis, bildet ein kurzes viereckiges Plättchen, welches sich zwischen die Ränder des Sulcus lacrymalis einschiebt und ihn zum knöchernen Thränennasengang abschliesst (Taf. IV, Fig. 2 *P l*). Dieser Fortsatz ist constant; nicht so der hintere Fortsatz, Processus ethmoidalis, der ein unregelmässig geformtes Plättchen darstellt, das dem Processus uncinatus des Siebbeines entgegenwächst und mit ihm häufig verschmilzt (Taf. IV, Fig. 2 *P e*).

Von grosser Dignität ist der dritte, zugleich grösste Fortsatz des Haftrandes, der Processus maxillaris, der im Gegensatze zu den vorigen abwärts gerichtet ist (Taf. IV, Fig. 2 *P m*) und die Form eines Viereckes oder eines unregelmässigen Halbmondes besitzt.

Der Processus maxillaris fixirt das Muschelbein am Oberkiefer und dient überdies als Verschlussplatte für den Hiatus maxillaris. Der freie Rand des Fortsatzes articulirt theilweise mit dem unteren Rande des Hiatus, theilweise umgreift er ihn (Taf. IV, Fig. 2 *P m*) und schmiegt sich der lateralen Fläche der Nasenwand (medialen Fläche

---

[1]) Beitr. z. Anat. d. Schwellkörp. d. Nasenschleimh. Arch. f. mikr. Anat. Bd. 34.

der Kieferhöhle) an; der Processus maxillaris engt auf diese Art von unten her den Kieferspalt ein.

Die beiden zugespitzten Enden des Muschelbeines reichen bis nahe an die vordere, bezw. hintere Mündung der Nasenhöhle (Apertura pyriformis, bez. Choanen) und sind leicht voneinander zu unterscheiden, da das vordere Ende breit und flach, das hintere schmal und gewölbt ist. Aus diesem Grunde hebt sich, namentlich wenn der Schleimhautüberzug noch erhalten ist, das hintere Muschelende schärfer von der äusseren Nasenwand ab als das vordere, und die hintere Mündung des unteren Nasenganges ist geräumiger als die vordere.

Die Krümmung des Muschelbeines wechselt sehr mannigfach und ist selbst in den beiden Nasenhöhlen eines und desselben Kopfes nicht stets gleich. Die untere Nasenmuschel ist häufig flach, in welchem Falle von der Seitenwand der Nasenhöhle unter spitzem Winkel eine dünne Knochenplatte abgeht; in anderen Fällen hingegen ist sie in solcher Weise gewölbt, dass man an der Muschel zwei Antheile unterscheiden kann, einen oberen horizontalen, rechtwinkelig von der Seitenwand abbiegenden, der den unteren Nasengang überdacht, und einen absteigenden Antheil, der eine mehr verticale Richtung einhält.

Da das Muschelbein mit der lateralen und der Gaumenfläche des Kieferbeines den unteren Nasengang bildet, so beeinflusst seine Formation die Weite des Ganges. Bei geringer Krümmung und spitzem Abgange des Muschelbeines von der äusseren Nasenwand ist der untere Nasengang eng, der Luftraum zwischen Muschel und Septum weit; bei entgegengesetzter Bildung der Nasenmuschel wird der untere Nasengang geräumig, aber die Distanz zwischen Muschel und Septum gering.

Nicht selten ist die Muschel missbildet. Sie zeigt grubige oder rinnenartige Vertiefungen an der convexen Fläche oder randständige Einschnitte (Taf. IX, Fig. 4 *a* u. Taf. XXIII, Fig. 1 *a*), die theils angeboren sind, theils in Folge von mechanischen Einflüssen, welche von Seite der Nasenscheidewand auf die Muschel einwirken, entstehen. Ich beschränke mich aus diesem Grunde vorläufig auf die Anführung der angeborenen Missbildungen und werde die erworbenen im Anschlusse an die Anatomie der Nasenscheidewand besprechen. Die Differentialdiagnose zwischen den beiden Arten von Einschnitten an der unteren Nasenmuschel ist leicht zu stellen, da bei der einen Form die Schleimhaut atrophisch wird.

Die angeborenen Einschnitte der Muschelbeine können (Taf. IX, Fig. 4*a* u. Taf. XXIII, Fig. 1*a*) eine Länge von 7—13 *mm* erreichen. Der Stand des Einschnittes wechselt, befindet sich bald vorne, bald

weiter hinten; es können auch zwei Kerbungen nebeneinander auftreten, wodurch die Muschel ein gelapptes Aussehen acquirirt.

Verwachsung der Muschelbeine mit dem Boden der Nasenhöhle und Perforation werden gleichfalls beobachtet; die Beschreibung dieser Präparate folgt aber erst bei den krankhaften Zuständen der Nasenhöhle, da es sehr wahrscheinlich ist, dass diese Bildungen durch pathologische Processe veranlasst werden.

Vergleichend-anatomische Bemerkungen.

Das Muschelbein der Säugethiere zeigt verschiedene Formen, die sich aber alle auf zwei Grundformen zurückführen lassen, und zwar auf die gewundene und auf die ästige Muschel.

Die gewundene Muschel kann einfach oder doppelt gewunden sein. Das doppelt gewundene Muschelbein besteht aus einer dünnen axialen Knochenplatte, die unter einem rechten oder stumpfen Winkel von der nasalen Kieferwand abzweigt und sich an der Ansatzstelle zu einer die Kieferhöhle theilweise abschliessenden Fussplatte verbreitert. Beim Reh beispielsweise sieht man die Fussplatte in eine obere kürzere und eine untere längere Knochenlamelle gespalten, welche als Bestandtheile der lateralen Nasenwand (inneren Kieferwand) in Verwendung gezogen werden, und von welchen die untere dem Processus maxillaris des menschlichen Muschelbeines entsprechen dürfte (Taf. IV, Fig. 4 u. 5*f*).

Am medialen Ende setzt sich die axiale Muschelplatte in je eine unter brüskem Winkel abbiegende Knochenlamelle fort, die sich mehr oder minder complicirt einrollt. Das einfach gewundene Muschelbein unterscheidet sich von dem doppelt gewundenen dadurch, dass ihm das obere eingerollte Knochenblatt fehlt.

Das ästige Muschelbein ist eine Abart des doppelt gewundenen, bei welcher von den zwei eingerollten Hauptlamellen eine grössere Anzahl ihrerseits abermals ramificirter Nebenlamellen abzweigt. Den Uebergang der gewundenen in die ästige Muschel vermittelt die gefaltete Muschel, ein doppelt gewundenes Knochenblatt, dessen nasale Fläche nur eine geringe Anzahl von sagittal verlaufenden Furchen zeigt. Man denke sich viele solche Furchen, ihre Grenzleisten verlängert und ihrerseits wieder verzweigt, so erhält man das Schema der ästigen Muschel.

Das Muschelbein des Menschen ist einfach gewunden und findet seinesgleichen nur noch bei den Affen. Nach meinen Erfahrungen kommen bei den niederen und den anthropoïden Affen beide Formen der gewundenen Muschel vor. Der Pavian zeigt ähnlich wie der

Mensch ein einfach gewundenes Muschelbein; doppelt gewunden ist es bei Mycetes. Unter den menschenähnlichen Affen besitzt Hylobates concolor eine doppelt gewundene Muschel, deren obere Platte kürzer und schwächer eingerollt ist als die untere. Beim Orang ist das Muschelbein gleichfalls doppelt gewunden, seine obere Platte bildet aber nur eine niedrige Leiste. Beim Chimpanse ist die untere Muschel entweder einfach gewunden, oder es tritt das Rudiment einer oberen Lamelle auf. Beim Gorilla fand ich unter fünf Exemplaren in allen Fällen das Muschelbein einfach gewunden, ähnlich wie beim Menschen.

Die gemachten Angaben resultiren aus der Untersuchung einer verhältnissmässig geringen Anzahl von Affenschädeln. Ob diesbezüglich Varietäten vorkommen, ist mir nicht bekannt, und es wäre angezeigt, an einem grösseren Material einschlägige Untersuchungen anzustellen.

Anklänge an die doppelt gewundene Form des Muschelbeines kommen beim Menschen im fötalen Leben vor, und verweise ich in dieser Beziehung auf das Capitel über die Entwicklung der Nasenhöhle. Es fällt am fötalen Muschelbeine auf, dass die axiale Platte eine obere Lamelle ansetzt, die aber einen höheren Grad von Entfaltung nicht erreicht und später ganz verschwindet. Dursy[1]) behauptet Aehnliches, doch ist dieser um die Embryologie hochverdiente Autor einem Irrthume verfallen. Er hat die Anlage des Processus uncinatus mit der oberen Platte des Muschelbeines verwechselt. Ich führe die einschlägige Stelle aus Dursy's Werk an, sie lautet: »Die unteren Muscheln des Rindes, Schweines und des Menschen stimmen ihrer Gestalt und Lage nach sehr miteinander überein.« Man kann an der unteren Muschel »eines Rindsembryo eine Wurzel und zwei nach oben und nach unten divergirende gebogene Schenkel unterscheiden. Ueber und lateralwärts von dem oberen Schenkel gelangt man zum Eingang der von Knorpeln rings umgebenen Oberkieferhöhle, deren mediane Wand in die Wurzel der Muschel sich fortsetzt. Eine ganz ähnliche Form zeigen die unteren Muscheln eines 1·08 *cm* langen menschlichen Foetus ... An der ausgebildeten unteren Muschel des Erwachsenen sind der Processus ethmoidalis et lacrymalis Reste des embryonalen oberen Schenkels, der Processus maxillaris ist die Wurzel, während die eigentliche Muschel den unteren Schenkel darstellt.«

Phylogenetisch ist bemerkenswerth, dass die Gestalt des Muschelbeines, mag sie bei den einzelnen Ordnungen noch so verschieden sein, sich auf eine einzige Grundform zurück-

[1]) Zur Entwicklungsgesch. d. Kopfes. Tübingen 1869.

führen lässt, welche dem doppelt gewundenen Muschelbeine erwachsener Thiere sehr ähnlich ist. Die fötale ästige Muschel verhält sich wie die gewundene Muschel, d. h. sie biegt nach oben und nach unten in ein schmales Knorpelplättchen um, an dem noch keine Spur von Verästelung wahrzunehmen ist.

Das Siebbein.

Man unterscheidet an dem Siebbeine drei Abschnitte: die Lamina cribrosa, die Lamina perpendicularis und zu beiden Seiten der letzteren das Siebbeinlabyrinth.

Die Lamina cribrosa (Taf. IV, Fig. 6—8) liegt horizontal zwischen den Partes orbitales ossis frontis im Niveau der vorderen Schädelgrube, deren schwächsten Theil sie darstellt, und bildet eine dünne rechteckige Knochenplatte mit sagittal gestelltem Längendurchmesser. Der vordere Rand und die Seitenränder passen sich dem Stirnbeine, der hintere Rand dem Keilbeinkörper an. Ihr hervorstechendstes Merkmal sind Lücken (Foramina cribrosa), die zu beiden Seiten der später zu erwähnenden Crista galli untergebracht sind, die Siebplatte durchbohren und zur Passage der Riechnerven dienen. Ihre Zahl und Grösse variirt, letztere zwischen der eines Nadelstiches und der eines kleinen Hanfkornes. Die grösseren Lücken stehen in zwei Reihen, in einer lateralen, nahe dem Seitenrande und einer medialen, neben der Crista galli. Jede grosse Lücke bildet gewöhnlich zunächst bloss den Eingang in ein Grübchen, an dessen Grunde sich erst zwei bis vier Foramina cribrosa befinden. Am vorderen Ende der Siebplatte etablirt sich jederseits eine längere Spalte (Fissura laminae cribrosae), die zu einer breiten Riechnervenfurche des Septum führt. Seitlich von dieser befindet sich eine zweite gleichfalls lange Spalte, die typisch vom Flügel der Crista galli und von der Pars orbitalis ossis frontis begrenzt wird und in die der Nervus ethmoidalis eintritt.

Von der unteren Fläche der Lamina cribrosa zweigt median unter rechtem Winkel die Lamina perpendicularis ab; sie stellt eine relativ lange, senkrecht gestellte Knochenplatte dar, in deren Verlängerung von der cerebralen Fläche der Siebplatte die Crista galli als niedrige, dicke Leiste in die Schädelhöhle vorragt. Die Lamina cribrosa einerseits, die Perpendicular- und Siebplatte andererseits geben in ihrem Gefüge am Durchschnitte die Figur eines Kreuzes.

Die Crista galli zeigt die Form einer dicken, mit gewölbten Seitenflächen versehenen Platte, die von vorne nach hinten an Höhe abnimmt. Im Inneren ist der Fortsatz spongiös oder mit einem luft-

hältigen Sinus versehen (Taf. XXXIII, Fig. 2*a*), der mit der Stirnbeinhöhle communicirt. Vom vorderen Rande des Hahnenkammes zweigt auf jeder Seite ein kurzes Plättchen ab, Processus alaris; beide begrenzen eine Rinne, welche sich mit einer correspondirenden Furche des Stirnbeines zu einem blind auslaufenden Canal, Foramen coecum, ergänzt (siehe auch das Capitel »Gefässe«).

Die Crista galli und die Orbitaldächer nehmen auf die Configuration der Siebplatte einen grossen Einfluss. Bei schmaler Crista und nicht gewulsteten Augenhöhlendächern liegt die Siebplatte oberflächlich (Taf. IV, Fig. 6), im entgegengesetzten Falle in der Tiefe eines Spaltes. In der Mehrzahl der Fälle handelt es sich bloss um eine Wulstung der Orbitaldächer, hervorgerufen durch eine übermässige Vorwölbung ihrer pneumatischen Räume gegen die vordere Schädelgrube, welche sich selbst bis zur Berührung zwischen Orbitaldach und Hahnenkamm steigern kann (Taf. IV, Fig. 7. u. 8).

Bei oberflächlich gelagerter Lamina cribrosa ist der Nervus ethmoidalis nach Ablösung der Dura mater sofort sichtbar (Taf. IV, Fig. 6 *S e*), während bei Tieflage der Siebplatte die Nervenfurche vom wulstigen Orbitaldachrande operculisirt wird und erst nach Abtragung des Knochenwulstes zum Vorscheine kommt.

Die Lamina perpendicularis zeigt eine unregelmässig viereckige Gestalt und besitzt einen oberen, einen unteren, einen vorderen und einen hinteren Rand. Der vordere Rand ist breit, rauh und schliesst sich dem knöchernen Nasenrücken an. Der hintere Rand verbindet sich mit der Crista sphenoidalis der vorderen Fläche des Keilbeinkörpers und mit dem Vomer. Der obere Rand schliesst sich der Siebplatte an und an ihm beginnen Furchen und Canälchen, die am Septum abwärts ziehen und die Riechnervenfäden beherbergen; der untere Rand ist ziemlich dick und articulirt mit dem oberen Rande des Pflugscharbeines.

Das Siebbeinlabyrinth besteht aus zwei zu beiden Seiten der Lamina perpendicularis gelegenen, würfelförmigen und zellenhältigen Hohlorganen, die am Seitenrande der Lamina cribrosa befestigt sind, sonst frei herabhängen. Nur noch vorne schliesst sich das Labyrinth an die Perpendicularplatte an und begrenzt mit ihr eine enge Spalte. Jede Labyrinthälfte wird lateralwärts durch ein einfaches dünnes Knochenblatt, Lamina papyracea, medialwärts durch eine gefaltete Knochenlamelle (Muschelfläche des Siebbeines) begrenzt. An dem aus seinen Verbindungen gelösten Siebbeine findet ein Abschluss der Zellen nur an seiner orbitalen und nasalen Fläche statt. Lateralwärts schliesst die zarte Papierplatte die Zellen von der Augenhöhle ab. Da aber die Lamina papyracea kleiner ist, als das Labyrinth, so

öffnen sich rings um sie Siebbeinzellen, die im Gefüge von den nachbarlichen Knochen gedeckt werden. In situ naturali articulirt der obere Rand der Papierplatte mit dem Stirnbein, der untere mit dem Orbitalboden (Oberkiefer), der vordere mit dem Thränenbein, der hintere mit dem Gaumenbein (Processus orbitalis). Von diesen Deckplatten der Siebbeinzellen variirt am meisten das Lacrymale, und es besteht zwischen ihm und den nachbarlichen Knochensegmenten eine gewisse Compensation, wie die nachstehende Beschreibung einzelner Fälle lehrt.

a) Das Thränenbein ist sehr schmal; der hinter dem Sulcus lacrymalis befindliche Antheil fehlt fast vollständig (sehr häufige Anomalie).

b) Die Partie, die den Sulcus lacrymalis trägt, fehlt, dafür ist der Stirnfortsatz des Oberkieferbeines in entsprechender Weise gegen die Orbita verbreitert.

c) Dasselbe, das Thränenbein, ist auf ein stäbchen- oder schuppenförmiges Knochenstückchen reducirt. Stirnfortsatz des Oberkiefers ausnehmend stark verbreitert.

d) Aehnlich, aber es schieben sich von oben und von unten Fortsätze des Stirn- und Oberkieferbeines in den Spalt zwischen Papierplatte und Processus frontalis ossis supramaxillaris ein.

e) Aehnlich, der verbreiterte Oberkieferstirnfortsatz articulirt mit der oberen Hälfte der Lamina papyracea (ihrem vorderen Rande), und unter dieser Articulation steckt ein stäbchenförmiges Knöchelchen als Rudiment eines Lacrymale.

f) Das Thränenbein fehlt vollständig und wird in unvollkommener Weise von der Orbitalplatte des Supramaxillare ersetzt.

In der Naht zwischen der Lamina papyracea und der Pars orbitalis ossis frontis finden sich jederseits zwei Oeffnungen (Foramina ethmoidalia), die vordere ist grösser als die hintere uud liegt an der vorderen oberen, die hintere an der hinteren oberen Ecke der Papierplatte. Das Foramen ethmoidale anticum führt in einen Canal, der an der oberen Fläche des Labyrinthes liegt und in der vorderen Schädelgrube angelangt, längs des Seitenrandes der Lamina cribrosa nach vorne verläuft (Taf. IV, Fig. 6 *S e*).

Die mediale Wand des Siebbeinlabyrinthes, die Muschelfläche, ist dicker als die orbitale, rauh, mit zahlreichen senkrecht verlaufenden Furchen und Canälen für die Riechnerven versehen, und durch zwei bis drei tief einschneidende horizontal verlaufende Fissuren, Fissurae ethmoidales (die F. ethmoid. inf. und sup., event. eine suprema), ausgezeichnet. Durch sie wird die bezeichnete Knochenplatte typisch in

drei, ausnahmsweise sogar in vier Segmente (Siebbeinmuscheln, Ethmoturbinalia) getheilt. Die Fissurae ethmoidales erstrecken sich, die ganze Tiefe des Labyrinthes durchsetzend, bis an die Lamina papyracea und repräsentiren die Mündungen der Cellulae ethmoidales.

Die drei typischen Siebbeinmuscheln werden als untere, mittlere und obere bezeichnet. Die untere reicht vom freien Rande der Muschelfläche bis an die Fissura ethmoidalis inferior, die mittlere lagert zwischen der eben genannten Spalte und der Fissura ethmoidalis superior, die obere zwischen letzterer, der Siebplatte und der vorderen Wand des Keilbeines (Taf. V, Fig. 1—6).

Die untere Siebbeinmuschel (mittlere Nasenmuschel).

(Taf. IV, Fig. 9 u. 10; Taf. V, Fig. 1—6).

Die untere Siebbeinmuschel präsentirt sich als eine dreieckige, dem Muschelbeine ähnelnde Knochenplatte. Wir unterscheiden an ihr eine mediale und eine laterale Fläche, einen langen oberen und unteren, ferner einen kurzen vorderen Rand und eine Spitze.

Die mediale, convexe Muschelfläche ist in Folge des Vorhandenseins zahlreicher Furchen und Grübchen rauh und schwammig. Am hinteren Muschelende finden sich einige horizontal verlaufende Furchen für die gröberen Blutgefässe.

Die laterale, concave Muschelfläche ist mit Ausnahme des verdickten Randtheiles, der eine poröse Beschaffenheit darbietet, glatt, ihre Aushöhlung, Sinus genannt, nur im mittleren und hinteren Drittel, wo auch die Einrollung der Muschel deutlich zu sehen ist, gut ausgebildet. Das vordere Drittel der Muschel stellt eine leicht gebogene, zuweilen ganz gerade Platte vor.

Der Muschelsinus enthält gar nicht selten kleine, zwischen seinen gewölbten Wänden ausgespannte Knochenbrücken, welche Nischen begrenzen und mit dem Hauptsinus communiciren. Zuweilen sieht man eine fast allseitig abgeschlossene Nische vermittelst einer engen Oeffnung in die untere Siebbeinspalte münden. Lateral und gerade gegenüber vom Sinus lagert die Bulla ethmoidalis. (Taf. IV, Fig. 11).

Das hintere Ende der Muschel läuft in eine Spitze aus, die das Labyrinth überragt, mit dem hinteren Ende der unteren Muschel in einer Ebene liegt und sich knapp unter dem Foramen spheno-palatinum an der Crista ethmoidalis ossis palati inserirt.

Das vordere Muschelende ist nicht zugespitzt, sondern vertical abgestutzt. Dadurch kommt es zur Bildung eines kurzen (10—12 *mm* langen) vorderen Muschelrandes, welcher die Basis des Muscheldreieckes darstellt. Der freie Rand der Muschel lässt demnach zwei Partien unter-

scheiden, einen kurzen, scharfkantigen vorderen und einen langen, dicken, wulstigen, porösen, lateralwärts eingerollten unteren Rand. Beide gehen unter einem abgerundeten Winkel in einander über, der einem Deckel gleich den mittleren Nasengang verschliesst und nach G. Schwalbe [1] Operculum meatus narium medii genannt wird. Das vordere Ende der unteren Siebbeinmuschel reicht um 1—2 *cm* weniger weit hervor als das Muschelbein.

Die vordere Ansatzstelle der unteren Siebbeinmuschel geht in einen kurzen wulstartigen am Oberkieferstirnfortsatze fixirten Vorsprung über (Taf. IX, Fig. 3 *p* u. Taf. IX, Fig. 4 *A*), den H. Meyer [2] Agger nasi nennt und dessen morphologische Bedeutung später zur Sprache kommen wird.

Der obere Rand der Concha ethmoidalis inferior begrenzt von unten her die untere Siebbeinspalte und biegt unter stumpfem Winkel in den Boden dieser Fissur um.

Von der unteren Siebbeinmuschel des Neugeborenen wäre die knopfförmige Verdickung des Operculum hervorzuheben, die zuweilen sogar persistirt.

Die Länge der mittleren Nasenmuschel unterliegt individuellen Schwankungen: ich besitze Präparate mit glatten mittleren Nasenmuscheln, die in den vorderen Abschnitten 30 *mm* hoch sind, während die Nasenhöhle eine Höhe von nur 41 *mm* besitzt. Demnach ist hier die Geruchsspalte bedeutend grösser als in den gewöhnlichen Fällen. Eine ungleiche Grösse der mittleren Nasenmuscheln ist nicht selten, und ich habe gesehen, dass die eine um 10 *mm* kürzer und niedriger war als die nachbarliche; doch tragen hieran gewöhnlich äussere Verhältnisse, wie Verbiegungen der Nasenscheidewand, Tumoren etc. die Schuld.

Die Form der unteren Siebbeinmuschel unterliegt mannigfachen Variationen, von welchen einige eine praktische Wichtigkeit besitzen. Die Muschel kann so stark gekrümmt sein, dass sie die Nasenscheidewand berührt und die Riechspalte verschliesst. Häufig ist die Umwandlung des vorderen Muschelendes in eine grosse knöcherne Blase, Concha bullosa, welche schon Santorinus in seinen Observationes anatomicae beschrieben hat. Die Muschel erscheint diesfalls wie aufgebläht und erreicht selbst eine Länge von 23 und eine Breite von 13 *mm*; sie erstreckt sich dabei weit vor, in manchen Fällen bis nahe an die Apertura pyriformis, und verengt den oberen Bereich der Nasen-

[1] Ueber die Nasenmuscheln der Säugeth. etc. Sitzungsb. d. phys.-ökonom. Gesellsch. zu Königsberg, Jahrg. 23.

[2] l. c.

höhle. Es kann eine Muschel dieser Form dermaassen an Grösse zunehmen, dass sie den mittleren Nasengang vollständig ausfüllt (Taf. IV, Fig. 9), mit der lateralen Nasenwand und der Nasenscheidewand in Berührung geräth, letztere verbiegt, die äussere Nasenwand gegen die Highmorshöhle treibt, die Vorragungen der Wand (den Processus uncinatus und die Bulla ethmoidalis) gegen die eben genannte Cavität drückt und die Communicationen für den Sinus frontalis und maxillaris verlegt. Der Hohlraum (Sinus) der Muschel steht durch eine Oeffnung an der lateralen Muschelfläche mit dem mittleren Nasengange in offener Verbindung und ist zuweilen durch eine Scheidewand zweigetheilt. Auch die Mehrkämmerigkeit des Hohlraumes einer blasigen mittleren Muschel ist begreiflich, da wir ja gesehen haben, dass der Muschelsinus zuweilen durch accessorische Septa in Nischen getheilt wird. Die beschriebene Anomalie tritt nicht stets an beiden mittleren Nasenmuscheln in gleicher Weise auf, zuweilen ist überhaupt nur eine Muschel blasig ausgeweitet. Am frischen Präparate springt die Concha bullosa gleich einer Geschwulst gegen die Nasenhöhle vor (siehe Taf. IV, Fig. 10), welchem Verhalten wegen der Verwechslung mit Neugebilden und pathologischen Ektasien des Siebbeinlabyrinthes eine Wichtigkeit zukommt.

Zum Unterschiede von der Concha bullosa im engeren Sinne des Wortes ist manchmal nur eine umschriebene Stelle der unteren Siebbeinmuschel blasig ausgeweitet. Ich habe diesen Vorsprung der Muschel im zweiten Bande dieses Werkes als Tuberculum ethmoidale anticum bezeichnet. Es findet sich im vorderen Theile der Muschel im Umkreise der Fissura ethmoidalis inferior, springt gegen den Riechspalt als halbkugelige Erhabenheit vor und enthält als Lichtung eine Ausbuchtung des Muschelsinus. Dieser Muschelhöcker ist in doppelter Beziehung bemerkenswerth, denn einmal verengt er die Fissura olfactoria, verschliesst sie zuweilen sogar partiell und begünstigt das Zustandekommen von Synechien zwischen der Bekleidung der Muschel und der Nasenscheidewand, und zum zweiten kann er ähnlich wie die Concha bullosa zu Verwechslungen mit Geschwülsten Anlass bieten. So ergieng es mir, als ich zum erstenmale eine untere Siebbeinmuschel dieser Form zu Gesichte bekam.

Eine andere Form der unteren Siebbeinmuschel charakterisirt sich durch eine der Norm entgegengesetzte Krümmung ihres Randtheiles; die Muschel richtet ihre convexe Form nach aussen, die concave nach innen gegen das Septum. Diese stets bilateral auftretende Varietät ist insoferne zu berücksichtigen, als diesfalls die vordere Partie der Geruchsspalte abnorm weit wird und selbst die Breite eines Centimeters

erlangen kann. Schon Loschgius [1]) hat, falls keine Verwechslung vorliegt, dieses abnorme Krümmungsverhalten des Siebbeines an der oberen [2]) Siebbeinmuschel beobachtet. Ich führe seine Beschreibung nichtsdestoweniger an, weil sie die veränderte Biegung der Muschelfläche des Siebbeines treffend charakterisirt. Er sagt: Conchae superiores perfecte contortae sunt, sed eo modo ut concava pars ad interiora et septum narium versus spectet.

Gar nicht selten tritt eine accessorische Furche (Taf. XX, Fig. 3) an der medialen Fläche der unteren Siebbeinmuschel auf. Es findet sich diesfalls knapp über dem freien Muschelrande eine Rinne, die aber niemals den hinteren Muschelrand einschneidet, sondern stets in einiger Entfernung vor demselben aufhört. Die Schleimhaut senkt sich in die Furche ein und kleidet sie aus.

Incisuren, wie sie für die untere Muschel beschrieben wurden, habe ich auch an der mittleren gesehen. Sie sind selten angeboren, häufiger durch Leisten der Nasenscheidewand entstanden, die sich an den Muschelrand anpressen. In drei Fällen der letzteren Gattung erreichte die Incisur eine Länge von 3—8 *mm*. Die Lage des Einschnittes wechselt.

Mittlere Siebbeinmuschel.

(Taf. V, Fig. 1—3, 5 u. 6.)

Die mittlere Siebbeinmuschel liegt über der Concha ethmoidalis inferior, begrenzt von den beiden Fissurae ethmoidales. Da die untere Siebbeinspalte erst 7 bis 15 *mm* hinter dem Agger nasi beginnt, so ist die mittlere Siebbeinmuschel um das gleiche Maass kürzer als die Concha ethmoidalis inferior. Sie ist überdies gewöhnlich die schmälste unter den drei Siebbeinmuscheln, denn nur ausnahmsweise erreicht sie eine grössere Breite als die obere Concha ethmoidalis. Ihre Länge, Breite, Wölbung, ja selbst ihr Niveau wechselt von Fall zu Fall und kann selbst in beiden Nasenhälften einer und derselben Person verschieden sein, so dass es schwer fällt, eine auch nur auf wenige Fälle passende Beschreibung zu geben. Hiedurch unterscheidet sich die in Rede stehende Muschel wesentlich von der unteren Siebbeinmuschel, deren Form nur innerhalb enger Grenzen variirt. Aus diesem Grunde scheint es vortheilhafter zu sein, statt einer allge-

---

[1]) G. A. Haas. Diss. d. singul. et nat. ossium corp. hum. variation. Lipsiae 1804.

[2]) An der oberen Muschel habe ich in keinem Falle eine solche Verbiegung gesehen.

meinen Schilderung, die doch nur auf wenige Fälle passen könnte, eine Reihe von einzelnen Beispielen anzuführen.

a) Bei guter Ausbildung erreicht die mittlere Siebbeinmuschel eine Länge von 26 *mm* und eine Breite (Höhe) von 5 *mm*. Die mediale Fläche zeigt die Form eines schmalen Dreieckes, dessen kurze Basis vorne liegt; die längeren Schenkel begrenzen die beiden Siebbeinspalten, die Spitze liegt unmittelbar unter dem Keilbeinkörper. Die mediale Muschelfläche ist leicht convex, die laterale concav und zuweilen in ihrem Sinus mit kleinen Nischen versehen. Ein Niveauunterschied gegen die nachbarlichen Muscheln ist nicht wahrnehmbar (Taf. V, Fig. 1).

b) Die Muschel zeigt normale Länge, liegt im Niveau der übrigen Muscheln, ist aber in eine sehr schmale Leiste umgewandelt, deren freie Kante in die Nasenhöhle sieht (Taf. V, Fig. 2; Taf. XX, Fig. 2).

c) Dasselbe, aber die Muschel erreicht nicht mehr das Niveau der anderen Muscheln, sondern liegt am Hintergrunde einer breiten Fissura ethmoidalis inferior frei zu Tage.

d) Die Muschel liegt nicht mehr ganz frei (Taf. V, Fig. 3); über ihre vordere Hälfte ist nämlich die obere Muschel herabgewachsen und hat die mittlere Muschel theilweise operculisirt.

e) Die Muschel liegt ihrer ganzen Länge nach operculisirt von der Concha ethmoidalis superior in der Fissura ethmoidalis inferior und wird erst sichtbar, wenn man von unten her in die Spalte hineinsieht oder den Randabschnitt der oberen Siebbeinmuschel abträgt (Taf. V, Fig. 6).

Mit dem Zurücktreten der mittleren Siebbeinmuschel tritt eine Verlagerung der Fissura ethmoidalis superior ein. Indem nämlich die obere Siebbeinmuschel über die rudimentäre Concha ethmoidalis media herabwächst, rückt die Fissura ethmoidalis superior in die Tiefe der unteren Siebbeinspalte und findet sich dann gewöhnlich in verkümmertem Zustande auf der Unterseite der oberen Siebbeinmuschel.

f) Die mittlere Muschel ist in der oberen beinahe aufgegangen; sie bildet eine zuweilen nur äusserst zarte zweite Lippe am freien Rande der oberen Muschel.

g) Die mittlere Muschel bildet eine kaum 1 *cm* lange Leiste, über welcher die Fissura ethmoidalis superior sich atypisch verhält, indem sie den hinteren Rand der Muschelfläche des Siebbeines nicht mehr einschneidet.

h) Es ist nur die hintere Hälfte der mittleren Siebbeinmuschel vorhanden und ganz oder theilweise operculisirt.

i) Die mittlere Siebbeinmuschel ist überhaupt nicht mehr entwickelt und keine Spur weist auf ihre ehemalige Anlage hin. Diesfalls besitzt das Siebbein nur zwei Muscheln und eine Spalte (Taf. V, Fig. 4).

Nach einer an 267 Kopfhälften von Embryonen (50), Kindern (97) und Erwachsenen (120) angestellten Untersuchung ist die mittlere Siebbeinmuschel

vorhanden in 86·5 Percent (dabei operculisirt in 20·2 Percent),
sie fehlt » 13·5 » .

Die mittlere Siebbeinmuschel unterscheidet sich demnach von der unteren und, wie wir bald sehen werden, auch von der oberen dadurch, dass sie häufig zu einem Rudimente herabsinkt und in 13 Percent der Fälle überhaupt fehlt.

Obere Siebbeinmuschel.

(Taf. V, Fig. 1—6).

Die obere Siebbeinmuschel befindet sich zwischen der Fissura ethmoidalis superior, der Lamina cribrosa und der vorderen Wand der Keilbeinhöhle. Sie ist unregelmässig viereckig und kürzer als die mittlere Siebbeinmuschel, da die obere Siebbeinspalte 10—19 *mm* hinter dem vorderen Ende der unteren Spalte beginnt und die obere Muschel am vorderen Ende der oberen Fissur ihre Begrenzung hat. Dafür übertrifft die obere Siebbeinmuschel die mittlere weit an Breite; erstere zeigt eine Breite von 5—13 *mm*, letztere eine Breite von nur 1—5 *mm*.

Wir unterscheiden an der in Rede stehenden Muschel eine mediale und eine laterale Fläche, einen oberen, unteren und hinteren Rand und eine Spitze. Die mediale Fläche ist leicht convex und mit Lücken und Furchen für den Verlauf von Nerven und Gefässen versehen. Die laterale Fläche ist glatt.

Der obere Muschelrand stösst unter einem rechten Winkel an die Siebplatte. Der untere Rand ist scharfkantig und begrenzt nach oben die Fissura ethmoidalis superior. Das hintere zugespitzte Muschelende steht frei oder grenzt an das der mittleren Siebbeinbeinmuschel. Die hintere Partie der Muschel ist gewölbt oder muldenartig vertieft. Zuweilen führt sie ein dreieckig begrenztes Grübchen welches bei oberflächlicher Betrachtung leicht für eine Siebbeinspalte gehalten werden könnte. Grübchen wie Mulde fliessen mit dem Recessus spheno-ethmoidalis zusammen.

Von Varietäten der oberen Nasenmuschel habe ich bisher nur zwei beobachtet, die einer Beschreibung werth sind. Es kann die obere Siebbeinmuschel, mit Ausnahme ihres hinteren Endes, zu einer grossen, 24 *mm* langen, 25 *mm* hohen, im frontalen Durchmesser aber bloss 5 *mm* breiten Blase heranwachsen, die so weit über die untere Siebbeinmuschel herabreicht, dass ihr unterer Rand tiefer liegt, als der der mittleren Nasenmuschel. Zwischen der in eine Knochenblase umgewandelten oberen Nasenmuschel und der unteren Siebbeinmuschel findet sich in der ganzen Ausdehnung eine kurze, aber breite Spalte. Die zweite Anomalie, zugleich die häufigere, charakterisirt sich durch eine an einer umschriebenen Stelle der oberen Muschel auftretende kugelige Vorragung (Tuberculum ethmoidale posticum), ganz ähnlich wie sie vorher für die mittlere Nasenmuschel beschrieben wurde. Das Tuberculum nimmt häufig die ganze Muschel ein und seine Lichtung communicirt mit der unteren Siebbeinspalte.

Die erstangeführte Varietät (Blasenbildung) ist eigentlich nichts anderes als die excessive Ausbildung der zweiten.

Vierte (oberste) Siebbeinmuschel.

(Taf. V, Fig. 5).

Mit den drei beschriebenen Conchae ethmoidales erschöpft sich für die Mehrzahl der Fälle die Muschelbildung an der nasalen Siebbeinfläche. In 6·7 Percent der Fälle tritt bei Kindern und Embryonen noch eine vierte Siebbeinmuschel auf, die sich zwischen die mittlere und obere Concha ethmoidalis einschiebt. Selbstverständlich ist mit ihrem Erscheinen das Auftauchen einer neuen Siebbeinspalte verknüpft, so dass nun drei Siebbeinspalten vorhanden sind.

Die vierte Siebbeinmuschel zeigt bei guter Ausbildung die Form der Concha ethmoidalis media, ist aber zuweilen auf ein schmales Leistchen reducirt, welches sich durch eine an Tiefe wechselnde Furche gegen die in der Reihe als oberste gelagerte Muschel begrenzt. Eine Variabilität, wie sie an der mittleren Siebbeinmuschel beobachtet wird, kommt an der vierten Siebbeinmuschel nicht mehr vor.

Bei der Beurtheilung eines Falles mit drei manifesten Siebbeinmuscheln ist eine richtige Classification der einzelnen Muscheln nur dann möglich, wenn vorher die untere Siebbeinspalte genau untersucht wurde. Findet man in der letzteren das Rudiment einer mittleren Siebbeinmuschel, so liegt ein Fall mit vier Siebbeinmuscheln vor, wenn nicht, dann kann man mit einiger Wahrscheinlichkeit annehmen, dass es sich um die untere, mittlere und oberste (vierte) Muschel (Siebbeinmuschel) handelt. Ganz sicher ist die Diagnose nicht, denn es

kann sich die mittlere Siebbeinmuschel so weit zurückgebildet haben, dass sie nicht mehr zu erkennen ist, und typische Kennzeichen, die einzelnen Siebbeinmuscheln, die untere ausgenommen, zu diagnosticiren, gibt es nicht.

Nach Allem variirt die Faltung der nasalen Siebbeinfläche, wenn auch ein bestimmter Typus aufgestellt werden kann. Eine Compensation existirt zwischen den Muscheln insoferne, als beispielsweise bei Gegenwart von drei Siebbeinmuscheln die obere kleiner ist als an dem zweimuscheligen Siebbeine.

Das Auftreten von vier gut entwickelten Siebbeinmuscheln beim Menschen, zu welchen, wie wir bald sehen werden, sich noch das Rudiment einer fünften gesellt, ist deshalb interessant, weil es an den unter den Säugethieren am meisten verbreiteten Typus des Siebbeines erinnert. Die Mehrzahl der Carnivoren, der Nager, Chiropteren, Halbaffen, Insectivoren und Marsupialier führt fünf Riechwülste in der medialen Muschelreihe.

Es ist nicht unwahrscheinlich, dass eine auf grösserem Materiale fussende Untersuchung der anthropoïden Affen zu ähnlichen Resultaten führen würde wie die der menschlichen Nasenhöhle. An einem Chimpansenschädel (siehe das nächste Capitel und Taf. VI, Fig. 8) ist es mir in der That gelungen, den in Rede stehenden Typus zu finden.

Die Muscheln und Spalten des Ethmoidale sind in folgender Weise zu benennen:

A. Bei Gegenwart von vier Siebbeinmuscheln:

Untere Siebbeinmuschel, oben begrenzt von der Fissura ethmoidalis inferior.

Mittlere Siebbeinmuschel, begrenzt: unten von der Fissura ethmoidalis inferior, oben von der Fissura ethmoidalis superior.

Obere Siebbeinmuschel, begrenzt: unten von der Fissura ethmoidalis superior, oben von der Fissura ethmoidalis suprema.

Vierte Siebbeinmuschel (Concha suprema), begrenzt: unten von der Fissura ethmoidalis suprema, oben von der Siebplatte.

B. Bei Gegenwart von drei Siebbeinmuscheln:

Untere und mittlere Siebbeinmuschel wie vorher.

Obere Siebbeinmuschel, zwischen Fissura ethmoidalis superior und Siebplatte.

C. Bei Gegenwart von zwei Siebbeinmuscheln:

Untere Siebbeinmuschel wie vorher.

Obere Siebbeinmuschel zwischen Fissura ethmoidalis inferior und Siebplatte.

Nachstehendes Schema zeigt das örtliche Auftreten und die Verschiebung der einzelnen Muscheln:

Untere, Obere Siebbeinmuschel,
Untere, Mittlere,[1]) Obere Siebbeinmuschel,
Untere, Mittlere, Vierte, Obere Siebbeinmuschel,

wobei die untereinander stehenden Glieder der Reihen einander homolog sind.

Vergleicht man die Nasenfläche eines zweimuscheligen Siebbeines mit der eines dreimuscheligen, so entspricht die Spalte des ersteren der unteren Fissur des letzteren. Beim Vergleich eines dreimuschligen Siebbeines mit einem viermuscheligen sind die unteren und die oberen Spalten einander homolog. Neu ist am viermuscheligen Siebbeine die mittlere der drei Fissuren.

Nachstehendes Schema zeigt die Homologie der einzelnen Siebbeinspalten:

Bei zwei Muscheln.

Fiss. ethmoid. inferior, die man diesfalls kurzweg als Fissura ethmoidalis bezeichnet.

Bei drei Muscheln.

Fiss. ethmoid. inferior, Fiss ethmoid. superior.

Bei vier Muscheln.

Fiss. ethmoid. inferior, Fiss. ethmoid. superior,
Fissura ethmoid. media,

wobei die untereinander stehenden Glieder der Reihen einander homolog sind.

Schliesslich mögen noch die Termini Santorinische und Morgagnische Muschel erörtert werden. Bei Gegenwart von zwei Muscheln heisst die obere Muschel Concha Morgagniana, bei Gegenwart von drei Muscheln heisst die obere Concha Santoriniana. Es handelt sich also in beiden Fällen um das gleiche Gebilde.

Vergleichende Betrachtung der Siebbeinmuscheln.

Eine nähere Aehnlichkeit zwischen den Muscheln der Menschen und denen der Quadrupeden existirt nicht. Die der osmatischen Quadrupeden zeigen einen sehr complicirten Bau, welches Verhalten mit dem Bedürfnisse nach Oberflächenvergrösserung zusammenhängt, und diese

[1]) Gleichgiltig, ob diese Muschel rudimentär ist oder nicht.

ist ihrerseits wieder abhängig von der mächtigen Entfaltung des Riechlappens, für dessen Nervenausbreitung Oberfläche beschafft werden muss. Die Muscheln der Quadrupeden entspringen an der Siebplatte mit gesonderten Stielen, und die bis an die Lamina cribrosa emporreichenden Siebbeinspalten (Nasengänge) verlaufen schräg von hinten oben nach vorne unten. Die Siebbeinmuscheln des Menschen zeigen eine andere Form, die Fissurae ethmoidales reichen nicht bis an die Siebplatte empor und lagern horizontal.

Die Primaten besitzen adäquat der Rückbildung des Riechlappens ein reducirtes Siebbein.

Die Siebbeinmuscheln der niederen Affen gleichen denen des Menschen nur insoferne, als bei beiden die mangelhafte Entwicklung des Geruchsorganes zu einer hochgradigen Reduction der Muscheln Anlass gegeben hat.

Die Zahl der Siebbeinmuscheln variirt nach meinen bisherigen Erfahrungen bei den niederen Affen zwischen eins und drei und es ist überhaupt nur der unserer unteren Siebbeinmuschel entsprechende Riechwulst besser entfaltet; die zweite und dritte Muschel dagegen bilden niedrige Leisten. So verhält sich beispielsweise das Siebbein des Pavians (Taf. VI, Fig. 3), während Mycetes nur eine einzige Siebbeinmuschel besitzt.

Siebplatte und Crista galli sind vorhanden (z. B. bei Mycetes), oder sie fehlen (z. B. beim Pavian); in letzterem Falle findet sich jederseits an Stelle der Lamina cribrosa eine grössere Oeffnung.

Die Form der unteren Siebbeinmuschel des niederen Affen scheint in sehr seltenen Fällen auch beim Menschen vorzukommen (Taf. VI, Fig. 4).

Zu dieser Behauptung veranlasst mich folgender Befund in der linken Nasenhöhle einer Frau: Muschelbein normal. Das Siebbein besitzt drei Muscheln, von welchen die zwei oberen sich normal verhalten; die untere Siebbeinmuschel dagegen zweigt vom Siebbein vermittelst einer schmalen Brücke erst hinter der Bulla ethmoidalis ab, inserirt sich aber hinten in typischer Weise. Da die Muschel keine vordere Haftlinie besitzt und der ganze vordere obere Theil des Operculum fehlt, ragt die Concha vermittelst eines langen, schmalen, freien Fortsatzes in die Nasenhöhle hinein und die oberen Theile des Processus uncinatus sowie der Bulla ethmoidalis liegen frei zu Tage.

Am Processus uncinatus haftet ein rundlicher Polyp (siehe die Abbildung).

Siebbeinzellen rudimentär. Es fehlt ihre grössere laterale Hälfte sammt der Lamina papyracea. An ihrer Stelle führt die innere Augenhöhlenwand eine tiefe, von Orbitalfett ausgefüllte Grube.

Sinus frontalis defect; es sind nur wenige enge Räume in der Pars orbitalis vorhanden.

Sinus maxillaris und Sinus sphenoidalis normal.

Spuren eines pathologischen Processes sind nicht vorhanden.

Nasenhöhle der rechten Seite normal.

Die Siebbeinmuscheln der anthropoïden Affen zeigen mit jenen der Menschen eine frappirende Aehnlichkeit. Wir finden wieder eine Lamina cribrosa, die Muscheln zeigen die gleichen Formen und die Siebbeinspalten lagern horizontal. Hinsichtlich der Details ergibt sich Nachstehendes:

Hylobates concolor (Taf. VI, Fig. 5 u. 6). Die Siebbeinmuscheln entspringen nicht mehr wie bei den niederen Affen und den Quadrupeden mit gesonderten Stielen, sondern die nasale Fläche des Siebbeinlabyrinthes führt wie bei den Menschen eine bis 2 *mm* tiefe Fissura ethmoidalis (eine inferior oder auch eine superior), durch welche zwei, beziehungsweise drei Siebbeinmuscheln etablirt werden, die hinten zugespitzt enden (Taf. VI, Fig. 5). In dem von mir untersuchten Thiere waren linkerseits drei, rechterseits zwei Siebbeinmuscheln vorhanden.

Orang (Taf. VI, Fig. 7). An den zwei Orangköpfen, die mir seinerzeit bei Herausgabe der Monographie über das periphere Geruchsorgan zu Gebote standen, zeigte die Muschelfläche des einen keine Faltung, während der zweite die Andeutung einer Fissura ethmoidalis erkennen liess. Seither habe ich noch acht Orangköpfe untersucht und Folgendes gefunden: An zwei Schädeln war die Muschelfläche des Siebbeines ungefaltet, an fünf war die Andeutung einer zweiten Siebbeinmuschel zu sehen, und nur in einem Falle zeigten sich zwei deutlich ausgebildete Conchae ethmoidales, die durch eine breite, seichte Furche von einander geschieden waren. Wir sehen demnach, dass die Faltungsweise der Muschelfläche variirt, und dies dürfte auch für die anderen Anthropoïden Geltung haben.

Schimpanse (Taf. VI, Fig. 8). Die Untersuchung von zwei Schädeln dieses Thieres bestätigt das eben Gesagte. An einem fand ich beiderseits drei Siebbeinmuscheln. Am zweiten führt die auffallend grosse Muschelfläche des Siebbeines drei Fissurae ethmoidales, von welchen die untere sich durch besondere Länge auszeichnet, während die mittlere und obere Spalte beträchtlich kürzer sind; demnach ist in diesem Falle die mediale Labyrinthwand in vier Muscheln getheilt. Die untere Siebbeinmuschel, die sehr schmal ist, trägt vorne eine kurze accessorische Rinne. Auf der Gegenseite besteht nur der Unterschied, dass die accessorische Rinne mit der Fissura ethmoidalis inferior communicirt.

Gorilla (Taf. VI, Fig. 9). Beim Gorilla fand ich bei der Untersuchung von fünf Schädeln dreimal blos zwei, in den übrigen Fällen drei Siebbeinmuscheln. Eines von diesen Cranien, welches ich durch einen medianen Sagittalschnitt in zwei Hälften theilte, zeigte nachstehendes Verhalten: Die mediale Fläche des Siebbeinlabyrinthes war gross, porös und an ihrer hinteren Hälfte von einer Siebbeinspalte derart eingeschnitten, dass die obere Muschel höher war als die untere.

Die embryonalen Formen der Siebbeinmuschel haben bei den verschiedenen Ordnungen viel mehr Aehnlichkeit untereinander als die definitiven. Selbst bei den Caniden, deren Siebbeinlabyrinth complicirt gebaute, schlingenförmig gebogene Muscheln trägt, verhält sich dasselbe im embryonalen Zustande sehr einfach. Auch der Längenunterschied der einzelnen Muscheln ist anfänglich nicht so auffallend wie später.

Agger nasi und Processus uncinatus.

Die vordere Ansatzstelle der unteren Siebbeinmuschel an der Crista ethmoidalis des Oberkieferstirnfortsatzes bildet einen im skeletirten Zustande schwächer als im unversehrten vorragenden kleinen wulstartigen Vorsprung, der, sich verflachend, an der lateralen Nasenwand gegen die äussere Nasenöffnung hinzieht, ohne sie jedoch zu erreichen (Taf. X, Fig. 3 *p'* u. Taf. IX, Fig. 4 *A*). H. Meyer, der, wie schon bemerkt, dieses Wülstchen Agger nasi nennt, misst ihm für die Mechanik des Riechens einige Bedeutung bei und glaubt, dass es dem eingesogenen Luftstrome einen bestimmten Weg vorschreibe. Dies ist aber schon aus dem Grunde sehr unwahrscheinlich, weil der Agger nasi seiner Grösse nach sehr wechselt und häufig überhaupt nicht zu finden ist.

Wird der Agger nasi nach hinten und unten verfolgt, so gewahrt man, dass er sich in eine lange dünne Knochenplatte fortsetzt, die lateralwärts von dem Operculum der unteren Siebbeinmuschel und von ihm bedeckt ihren Verlauf nimmt (Taf. VI, Fig. 1; Taf. IX, Fig. 2, 4 u. Taf. X, Fig. 1—3). Dieses von dem Operculum nasale verdeckte Segment des Siebbeines bezeichnet man als Processus uncinatus; es bildet mit dem Agger einen Körper, und zwar ist der Agger als freier, der Processus uncinatus als gedeckter Theil dieses Körpers zu bezeichnen. Der Processus uncinatus bildet den unteren Rand einer Spalte, die später unter dem Namen Hiatus semilunaris ausführlich besprochen werden wird.

Der Processus uncinatus ossis ethmoidei, der auf die Architectur der lateralen Wand des mittleren Nasenganges einen wesentlichen Einfluss nimmt, stellt eine sichel- oder säbelförmig gekrümmte Knochenplatte dar, die in Bezug auf Grösse einigermassen variirt, und an der man eine mediale und eine laterale Fläche, einen oberen und unteren Rand, ein vorderes und hinteres Ende zu unterscheiden hat. Die mediale Fläche ist der Nasenhöhle, die laterale der Kieferhöhle, beziehungsweise den vorderen Siebbeinzellen zugewendet. Der obere Rand ist concav und ganz frei, da er einen Spalt begrenzt, der untere convex; von dem ersteren erhebt sich im rückwärtigen Antheil ein kleiner Fortsatz, Processus maxillaris (Taf. IX, Fig. 1*a* u. 5), der lateralwärts umbiegt und gegen die obere Wand der Highmorshöhle aufsteigt. Dieser kleine Fortsatz erreicht die obere Wand des Sinus maxillaris oder aber nicht, in welchem Falle ihm vom Dache des Sinus ein Fortsatz entgegenwächst, mit dem er sich entweder direct oder durch Intervention eines Schleimhautstranges verbindet. Der untere Rand des Siebbeinhakens sendet dem Processus ethmoidalis der unteren Nasenmuschel einen Fortsatz, Processus turbinalis, entgegen (Taf. IX, Fig. 1*t*) und endigt hinten frei oder aber er verbindet sich durch Synostose mit der verticalen Lamelle des Gaumenbeines. Zwischen dem Siebbeinhaken und der unteren Muschel befinden sich zwei bis drei Lücken als Antheile des Hiatus maxillaris.

Wie schon bemerkt, variirt die Grösse des Processus uncinatus und auch seine Form, wie die nachstehenden Beispiele lehren:

a) Der Siebbeinhaken ist schmal, sendet dem Processus ethmoidalis der unteren Nasenmuschel einen und der oberen Wand der Highmorshöhle zwei kleine Fortsätze zu, denen correspondirende Fortsätze dieser Wand entgegenwachsen. Zwischen dem Processus uncinatus und der unteren Nasenmuschel finden sich zwei grössere ovale Lücken; die vordere zwischen dem Thränenbein und dem Processus ethmoidalis des Muschelbeines, die hintere zwischen diesem Fortsatze und dem Gaumenbeine.

b) Das hintere Ende des Processus uncinatus ist sehr breit und sendet zur unteren Muschel und zum Gaumenbeine fünf dünne Fortsätze; zwischen diesen bilden sich mehrere in die Highmorshöhle führende Lücken, an deren Begrenzung sich auch das Thränenbein betheiligt.

c) Der Siebbeinhaken ist breit und stark, verschmilzt rückwärts mit dem Gaumenbeine und hängt vermittelst einer breiten Platte mit dem Dache des Sinus maxillaris zusammen.

d) Das hintere Ende des Siebbeinhakens ist gegen die Highmorshöhle umgekrempt und mit ihrer oberen Wand verschmolzen.

e) Der Siebbeinhaken führt zwei Fortsätze für die untere Nasenmuschel und verbreitert sich rückwärts schaufelförmig. Dieser Theil ist gegen die Highmorshöhle gebogen und ragt in dieselbe hinein.

f) Das hintere Ende des Processus uncinatus ist sehr breit, aber mehrfach durchlöchert.

g) Das vordere Ende des Processus uncinatus, der Agger nasi, enthält einen pneumatischen Raum, der mit dem mittleren Nasengange communicirt. Der pneumatische Raum wechselt hinsichtlich seiner Grösse mannigfach, und dieser entsprechend ragt der Agger nasi mehr oder minder stark gegen die Nasenhöhle vor. Zuweilen findet man an seiner Stelle eine hohle kugelige Protuberanz. Gar nicht selten ist auch an der correspondirenden Stelle in dem Oberkieferstirnfortsatze ein Sinus gegeben, der mit dem des Agger nasi confluirt.

h) Der Agger nasi bildet eine kurze dünne, äusserst atrophische Lamelle, die sich an die Crista ethmoidalis des Oberkieferstirnfortsatzes anlegt.

Welche morphologische Bedeutung kommt nun dem Processus uncinatus zu? Wir haben gesehen, dass sich an dem Fortsatze ein freier (Agger nasi) und ein gedeckter Theil (Processus uncinatus im engeren Sinne) unterscheiden lässt. Untersucht man nun das Siebbein der Quadrupeden, so findet man an Stelle des Agger nasi eine mächtig entwickelte Siebbeinmuschel, die vordere Nasenmuschel, das Nasoturbinale, die bis an die äussere Nasenöffnung hervorreicht und durch ihren Ansatz an der Seitenwand der Nasenhöhle ausgezeichnet ist. Diese Muschel entspricht, wie schon G. Schwalbe[1]) hervorgehoben hat, dem Agger nasi. Bei genauerer Betrachtung zeigt sich aber, dass ein beträchtlicher Antheil des Nasoturbinale gerade so wie der Processus uncinatus sich unter den nachbarlichen Riechwulst herabschiebt und von diesem verdeckt wird. Das Nasoturbinale besitzt demnach eine Pars libera und eine Pars tecta. Der Beweis dafür, dass der Agger nasi eine rudimentäre Pars libera, der Processus uncinatus eine Pars tecta des Nasoturbinale vorstellt, wird evident, wenn man die Thierreihe aufwärts bis gegen die Endglieder der Primaten verfolgt. Während bei den Marsupialiern das Nasoturbinale seine volle Ausbildung zeigt, findet es sich bereits bei den Halbaffen in Rückbildung begriffen. Bei den niederen Affen schrumpft die Pars libera des Nasoturbinale zu einem Knötchen zusammen, und seine Pars tecta

[1]) Ueber die Nasenmuscheln der Säugeth. u. d. Menschen. Sitz.-Ber. d. phys.-ökonom. Gesellsch. zu Königsberg, Jahrgang 23.

bildet ein dem Processus uncinatus unseres Siebbeines ähnliches Knochenstäbchen. Das Nasoturbinale der Anthropoïden verhält sich ähnlich, oder es ist noch stärker zurückgebildet.

Dass die aufgestellte Homologie des Processus uncinatus richtig ist, ergibt sich auch noch aus seiner Topik zur Bulla ethmoidalis.

Bulla ethmoidalis

(Taf. X, Fig. 1—3*b*; Taf. IX, Fig. 4*b*).

Hinter dem Processus uncinatus findet sich constant ein rundlicher, hohler Knochenwulst des Siebbeinlabyrinthes, der seine Wölbung dem mittleren Nasengange zuwendet und von der unteren Siebbeinmuschel verdeckt wird. An der hinteren Fläche des Wulstes befindet sich eine Oeffnung, die in den Sinus des Organs hineinführt. Ich habe dieses Gebilde als Bulla ethmoidalis bezeichnet. Es haftet seiner ganzen Länge nach an der Lamina papyracea und schliesst sich mit seinem hinteren Ende der mittleren Nasenmuschel an. Mit dem Processus uncinatus begrenzt die Bulla ethmoidalis einen halbmondförmigen Spalt, den Hiatus semilunaris, der wegen seiner Beziehung zur Kiefer- und Stirnbeinhöhle von grosser Wichtigkeit ist.

Der Schleimhautüberzug des Processus uncinatus und der Bulla trägt keine Riechnervenverzweigung, und ihr constantes Vorkommen trotz ihres rudimentären Zustandes erklärt sich aus ihren typischen Beziehungen zu den Mündungen des Sinus maxillaris und Sinus frontalis.

Wie ich aus einer Schrift G. Zojà's, betitelt: Una quistione di priorità circa la »Bulla ethmoidalis« . . . ., Estratto dai Rendiconti del R. Istituto Lombardo, Serie II, Vol. 21, Fasc. II. ersehe, hat dieser Autor die Bulla ethmoidalis vor mir im Jahre 1870 [1]) unter dem Namen Promontorio del meato delle fosse nasali beschrieben.

Die Bulla ethmoidalis ist in Bezug auf Form und Grösse sehr variant, und von ihrem Verhalten hängt die in praktischer Beziehung höchst bemerkenswerthe Weite des Spaltes ab. Zu den wichtigsten Abnormitäten der Bulla ethmoidalis gehören nachstehende:

a) die Zelle ist klein, leistenartig, nicht vortretend, sondern in die Tiefe des Spaltes zurückgezogen; sie besitzt an ihrem Gipfel 1—2 in den Sinus führende Lücken und an der der Spalte zugekehrten Fläche oft 1—2 sinusartige Grübchen;

---

[1]) Contribuzione all' Anatomia del meato medio delie fosse nasali. Nota di G. Zojà. Estratto dai Rendiconti del Reale Istituto Lombardo Serie III, Vol. III.

b) die Bulla ethmoidalis ist, ohne die untere Lefze des Hiatus semilunaris zu überragen, so weit nach unten ausgedehnt, dass sie die untere Lefze der Spalte beinahe berührt;

c) die Vergrösserung der Bulla hat einen solchen Grad erreicht, dass sie weit in den mittleren Nasengang hineinragt, die Spalte verengt und bei Besichtigung der Nasenhöhle von vorne wie von hinten her gleich einer im Nasengange steckenden Geschwulst vorspringt. Ich habe zu wiederholten Malen Fälle gesehen, wo die Länge dieser Knochenblase 20—26 *mm* erreicht hatte.

Gar nicht selten gewinnt die Bulla ethmoidalis typische Beziehungen zur unteren Siebbeinmuschel. Man findet nämlich dieselbe im Sinus der mittleren Nasenmuschel steckend; sie ist dabei von mässiger Grösse und allseitig freiliegend oder hat solche Dimensionen angenommen, dass sie sich innig an die Sinuswandung anlegt und die Muschel bis zum völligen Verschlusse der Fissura olfactoria an die Nasenscheidewand anpresst.

Auf Taf. IV, Fig. 11 habe ich einen derartigen Fall abbilden lassen. Man sieht am Frontalschnitte des Oberkiefergerüstes bei *a*) die median gedrängte mittlere Nasenmuschel, bei *b*) den Durchschnitt der Bulla ethmoidalis im Sinus (*c*) der mittleren Muschel.

Die ursprüngliche Bedeutung der Bulla ethmoidalis wird gleich der des Processus uncinatus am besten durch die vergleichende Untersuchung klargestellt.

Die Riechwülste der meisten osmatischen Säugethiere stehen entsprechend der bedeutenden Ausdehnung der Riechschleimhaut in mehreren Reihen, aber schon bei den Chiropteren ist die Anzahl der Riechwulstreihen auf zwei, beim Vampyr sogar nur auf eine Reihe reducirt. Die Halbaffen besitzen zwei Muschelreihen, eine mediale und eine laterale, von welchen die letztere, die Pars tecta des Nasoturbinale mitgezählt, drei Muscheln enthält. Die niederen Affen haben nur eine Riechwulstreihe, denn lateral von ihr lagert bloss die Pars tecta des Nasoturbinale. Unter den anthropoïden Affen schliesst sich bei Hylobates dem Nasoturbinale ein rundliches, hohles Wülstchen an, beim Schimpanse und Gorilla eine Knochenleiste. Dem Orang fehlt die Bulla.

Wählt man nun den Hiatus semilunaris, der doch so wichtige Beziehungen zur Stirnbein- und Kieferhöhle zeigt, zum Ausgange einer morphologischen Betrachtung, so ist es klar, dass die Bulla ethmoidalis oder die stellvertretende Leiste einzelner Anthropoïden bei den Halbaffen durch ein muschelartiges Gebilde repräsentirt wird, gerade-

so wie dies auch hinsichtlich des Homologon des Processus uncinatus zutrifft. Bei uns fungirt nur mehr die mediale Muschelreihe als Trägerin von Riechnerven, die lateralen Muscheln sind theils geschwunden, theils haben sie sich in Skelettheile umgeformt, die die Comunicationsöffnungen für den Sinus maxillaris und Sinus frontalis begrenzen. Ob der Schleimhautüberzug an den lateralen Riechwülsten der Halbaffen Fila olfactoria enthält, ist mir nicht bekannt, aber sicherlich ist die Reduction dieser Muscheln nicht so weit vorgeschritten wie beim Menschen.

Bei den Quadrupeden verhält sich der Zugang zur Kieferhöhle einigermaassen verschieden, die vordere Begrenzung wird wohl bei allen vom Nasoturbinale beigestellt, die hintere Begrenzung bald vom vorderen Rande (von der Sammelleiste) des Siebbeinlabyrinthes, bald vom Oberkieferbeine. Beim Hunde und bei der Katze liegt die Modification vor, dass der Sinus maxillaris neben dem typischen Zugange auch noch direct mit der Nasenhöhle communicirt.

Bei den Halbaffen stellen sich die Umgrenzungen der Communicationsöffnungen ähnlich wie beim Menschen dar. Zwischen dem Nasoturbinale und dem vordersten lateralen Riechwulst befindet sich ein Spalt, der einerseits gegen die Nasenhöhle und andererseits gegen den Sinus frontalis und Sinus maxillaris geöffnet ist. Der Umstand, dass bei den Halbaffen die Sammelleiste in die Spalte vorragt (bei Propithecus diadema trifft auch dies nicht zu), ändert nichts an der Uebereinstimmung mit der Bildung beim Menschen. Die Details mögen differiren, aber architektonisch liegt das gleiche Princip vor. Nach meinen bisherigen Erfahrungen macht nur Lemur Mongoz eine Ausnahme. Bei diesem Thiere ist die Sammelleiste mit dem Nasoturbinale verwachsen, so dass der Spalt zwischen dem letzteren und dem ersten lateralen Riechwulst nur in die Stirnbeinhöhle führt. Das Ostium maxillare befindet sich vor der Synostose zwischen Nasoturbinale und der Anheftungsstelle des ersten medialen Riechwulstes. Im Uebrigen ist zu bemerken, dass, strenge genommen, beim Menschen nicht der Hiatus semilunaris, sondern der Spalt zwischen der Haftlinie der Bulla ethmoidalis und dem Processus uncinatus in den Sinus maxillaris hineinführt.

Das Resumé ergibt, dass das Siebbein des Menschen vier bis sechs Muscheln und Muschelderivate enthält, und zwar specialisirt zwei bis vier Muscheln und zwei Muschelrudimente.

Siebbeinspalten und Siebbeinzellen.

Nach den in den Lehr- und Handbüchern geltenden Anschauungen wird der Raum zwischen der Muschelfläche und der Lamina papyracea

des Siebbeinlabyrinthes von einer der Zahl und Form nach wechselnden Menge untereinander communicirender Fächer eingenommen, die man Siebbeinzellen, Cellulae ethmoidales, nennt. Diese Zellen stehen vermittelst der Siebbeinspalten (Fissurae ethmoidales), an welchen sie mit rundlichen Lücken, Ostia ethmoidalia, münden, mit der Nasenhöhle in offener Verbindung. Die Sache stellt sich jedoch anders dar, wenn man, von den Fissurae ethmoidales ausgehend, das Labyrinth zergliedert. Zu diesem Behufe empfiehlt es sich, die genannten Fissuren bis an die Lamina cribrosa empor zu spalten (Taf. VI, Fig. 2).

Man überzeugt sich an in dieser Weise hergestellten Präparaten davon, dass jede Muschel vermittelst einer einfachen Knochenlamelle an der Sieb- und Papierplatte oder wie die Bulla ethmoidalis nur an der Lamina papyracea entspringt. Eine Ausnahme macht der Processus uncinatus, der sich auch schon grösstentheils von der Papierplatte abgelöst hat. Eine wahre Siebbeinmuschel ist demnach nichts anderes als der eingerollte Antheil einer weit lateralwärts ausgreifenden Knochenplatte, die Seydel[1]) als Basal- oder Ursprungslamelle bezeichnet hat. Einzelne dieser Lamellen finden selbst eine Fortsetzung bis in die pneumatischen Räume des Orbitaldaches hinein.

Durch das beschriebene Ursprungsverhalten der Siebbeinmuscheln kommt es zur Anlage von drei bis fünf interturbinalen Gängen, die bis an die Papierplatte, beziehungsweise bis in das Stirnbein sich fortsetzen und an den Fissurae ethmoidales in die Nasenhöhle münden. Daher kommen an der Oberfläche des aus seinem Gefüge gelösten Siebbeines rings um die Lamina papyracea offene Spalten zum Vorschein.

Diese Gänge sind:

a) der Raum zwischen Processus uncinatus und der Bulla ethmoidalis (Hiatus semilunaris);

b) der Spalt zwischen Bulla ethmoidalis und der Ursprungslamelle der unteren Siebbeinmuschel;

c) der Gang zwischen den Ursprungslamellen der unteren und der mittleren Siebbeinmuschel;

d) der Gang zwischen den Ursprungslamellen der mittleren und der oberen Siebbeinmuschel; eventuell noch

e) ein Gang zwischen den Ursprungslamellen der oberen und der obersten Concha ethmoidalis.

---

[1]) l. c.

Gang *a* und *b* entsprechen den vorderen Siebbeinzellen und münden in den mittleren Nasengang, die Gänge *c*, *d* und *e* repräsentiren die hinteren Siebbeinzellen und führen vermittelst der Siebbeinspalten in den gemeinsamen Nasengang. Die interturbinalen Gänge zeigen nicht in allen ihren Zonen die gleiche Weite; ihre Mündungen an der Muschelfläche des Siebbeinlabyrinthes sind eng und kurz, letzteres, weil, die Muscheln streckenweise untereinander verwachsen; ihre lateralen Antheile dagegen sind ausgeweitet und stellen die Hauptmasse der als Siebbeinzellen bezeichneten Bildungen dar.

Die Grösse und Form der Zellen variirt beträchtlich, welches Verhalten auf drei Momente zurückzuführen ist: *a*) auf die Verschiebung der Ursprungslamellen; *b*) auf die mangelhafte Ausbildung der letzteren und *c*) auf die Entwicklung von queren Scheidewänden in ihnen. Entspringen die Muschellamellen in regelmässigen Abständen, so fällt eine abnorme Ausweitung einzelner Siebbeinzellen nicht auf. Verhalten sich dagegen die Lamellen atypisch, sei es dass sie verschoben werden, untereinander verwachsen oder Defecte führen, die sich nicht selten bis zum vollständigen Fehlen einer Ursprungslamelle steigern, dann werden einerseits Gänge verengt oder gar vernichtet, und andererseits confluiren sonst getrennte Räume, und es treten durch excessive Grösse ausgezeichnete Siebbeinzellen auf. Die bezeichneten Anomalien der Zellen kommen mit Ausnahme des Hiatus semilunaris an allen Gängen vor, die zuletzt angeführte Varietät am häufigsten zwischen der mittleren und der oberen Siebbeinmuschel, wodurch die Hohlräume dieser beiden Conchae zu einer grossen Cavität zusammenfliessen. Ich kann demnach Seydel in seinem Ausspruche, dass Zellen, die von einem Spalt aus ihre Entwicklung genommen haben, wohl untereinander, aber nie mit denen der benachbarten Falten communiciren können, nicht folgen.

Endlich nehmen noch kürzere oder längere Scheidewände, die quer oder schräge zwischen zwei Ursprungslamellen sich ausspannen, auf die Configuration der Siebbeinzellen Einfluss. Diese Scheidewände sind oft so niedrig, dass sie nur in Form von schmalen Leisten am Grunde der Gänge sich erheben, in anderen Fällen wieder erfahren sie eine solche Entfaltung, dass sie förmliche Nischen und Zellen begrenzen, die nur vermittelst enger Oeffnungen mit dem Muttergange communiciren. Häufig findet man solche Leisten oder Lamellen im vorderen oberen Antheile des Hiatus semilunaris.

Kleine Nischen treten überdies an jenem Theile des Labyrinthes auf, der sich dem Thränenbeine anschliesst. Hier findet man gar nicht selten ein förmliches Knochennetz (Taf. IX, Fig. 1 *R e*).

Alles zusammengefasst besitzt das Siebbein folgende pneumatische Räume:

a) die ausgeweiteten, oft streckenweise gefächerten, interturbinalen Gänge (Siebbeinzellen im engeren Sinne des Wortes);

b) die Sinus der Siebbeinmuscheln;

c) die Sinus des Processus uncinatus und der Bulla ethmoidalis.

Vergleichende Anatomie der Siebbeinzellen.

Aus der vergleichenden Anatomie der Siebbeinzellen möchte ich nur einige wesentliche Momente herausgreifen. Die Abhängigkeit der Siebbeinzellen von der Ausbildung der Muscheln zeigt sich in hellem Lichte bei der Untersuchung der niederen Affen. Es fehlt bei diesen Thieren ein Siebbeinlabyrinth, weil die Muscheln auf schmale Leisten reducirt sind. Die Siebbeinspalten sind sehr seicht und wegen der grösseren Entfernung der Conchae voneinander auch breit. Unter den anthropoïden Affen hatte ich bisher nur Gelegenheit, das Siebbeinlabyrinth des Orang zu untersuchen. Bei diesem Thiere gestaltet sich dieses sehr interessant, denn es fehlen die Ursprungslamellen der Siebbeinmuscheln vollständig. Es findet sich zwischen Papierplatte und der Muschelfläche des Siebbeines an Stelle der Siebbeinzellen ein einziger grosser Hohlraum, der mit dem Sinus maxillaris eine Cavität bildet (Taf. XXX, Fig. 3. u. 4). Es ist sehr wahrscheinlich, dass beim Orang der Hohlraum des Siebbeines von der Kieferhöhle aus gebildet wurde, denn wir haben ja gesehen, dass in einzelnen Fällen die Muschelfläche des Siebbeines keine Faltung besitzt. Hier kann selbstverständlich von dem Einflusse einer Siebbeinspalte auf die Entstehung des Hohlraumes im Labyrinthe nicht die Rede sein. Es scheint auch die Keilbeinhöhle die Fähigkeit zu besitzen, eine zellenartige Cavität des Siebbeines zu bilden, denn bei Mycetes communicirt ein dem hinteren Theile des Siebbeines angehörender Raum nur mit dem Sinus sphenoidalis (Taf. XXX, Fig. 5).

Bei den makrosmatischen Säugethieren bilden die den Siebbeinzellen des Menschen entsprechenden interturbinalen Gänge enge, vielfach verzweigte und regelmässig angeordnete Spalten (Taf. XXX, Fig. 1 u. 2). Meine frühere Angabe, nach der die Siebbeinzellen Rudimente lateralwärts gelagerter Riechwülste darstellen, kann ich demnach nicht mehr aufrecht erhalten; sie hat nur für jene Stellen des Labyrinthes Geltung, wo Verwachsungen von Ursprungslamellen eingetreten sind.

Entwicklung der Nasenhöhle und der Muscheln beim Menschen.

(Taf. VII u. VIII.)

Das Geruchsorgan entwickelt sich, wie E. v. Baer nachgewiesen hat, aus selbständigen Grübchen, die vorne am Kopfe sich befinden und Riechgrübchen (Nasengruben, His[1]) genannt werden. Diese Grübchen treten später in Communication mit der zwischen den beiden Oberkieferfortsätzen untergebrachten primitiven Mundhöhle, von welcher ein Abschnitt durch die Gaumenbildung in die Nasenhöhle einbezogen wird. Die Nasenhöhle besteht demnach aus zwei ihrer Provenienz nach wesentlich verschiedenen Hälften, aus dem Riechgrübchen, welches das eigentliche Geruchsorgan repräsentirt, und aus einem der primitiven Mundhöhle entnommenen Antheile, aus welchem die Pars respiratoria nasi hervorgeht.

Das Riechgrübchen des Menschen hat zuerst A. Köllicker[2]) beschrieben. Es bildet an einem Embryo von 6 *mm* Länge ein vom Ektoderm ausgekleidetes Grübchen unmittelbar vor und unter dem Oberkieferfortsatze des ersten Visceralbogens. Die Bildung des Riechgrübchens wird, wie dies schon Köllicker[1]) und His angegeben haben, durch eine bedeutende Verdickung des Ektoderms am Vorderkopfe eingeleitet, die schon vor der Entstehung des Grübchens vorhanden ist (Taf. VII, Fig. 1 u. 2*r*). His schreibt über dieses Verhalten: »Schon bei sehr jungen Embryonen zeigt der Vorderkopf jederseits vom Stirnwulst eine das spätere Nasenhöhlengebiet umfassende schräge Facette, das Nasenfeld. Es liegt vor der Uebergangsstelle des Hemisphärenhirns in die Augenblase, und ist hier die Ektodermplatte frühzeitig verdickt. Bei weiterschreitender Entwicklung sinkt der Boden des Nasenfeldes muldenartig ein, während die Ränder sich wulstig emporwölben. Hiedurch tritt das Ganze selbständig aus der Umgebung hervor.« Ventral mündet jedes Riechgrübchen durch einen länglichen Spalt an der Gesichtsfläche nach aussen und an der Decke der primitiven Mundhöhle in diese selbst.

Die Wände eines jeden Riechgrübchens werden von dem Stirnfortsatze beigestellt, der dem embryonalen Kiefergerüste angehört. Dieses entwickelt sich aus zwei paarigen und einer unpaaren Anlage. Die paarigen Antheile gehören dem ersten Visceralbogen an und gliedern sich auf jeder Seite in einen Oberkiefer- und einen Unterkieferfortsatz. Aus dem Oberkieferfortsatz gehen die Oberkieferbeine,

---

[1]) Anatomie menschlicher Embryonen. III.

[2]) Köllicker (Zur Entwickl. d. Auges und Geruchsorg. Verhandl. d. phys.-med. Gesellsch. Würzburg 1883) bildet auch das Stadium der offenen Nasengrube ab. 1885.

die Gaumenbeine und die innere Lamelle des Processus pterygoideus (Pterygoïdbein) hervor. Die unpaare Anlage des Gesichtsschädels, der sogenannte Stirnfortsatz, schiebt sich von oben her in den Spalt zwischen die beiden Oberkieferfortsätze ein und wird zur Nasenscheidewand, zum Zwischenkiefer und zur Zwischenlippe. Der Stirnfortsatz gliedert sich nun weiter in eine laterale Partie (äusserer Stirnfortsatz, äusserer Nasenfortsatz), der die äussere Wand der Nasengrube begrenzt, und in eine mediale Partie (innerer Stirnfortsatz, innerer Nasenfortsatz), der die innere Wand der Nasengrube bildet.

Der äussere Nasenfortsatz ruht mit seinem unteren Rande auf dem Oberkieferfortsatz und geht oben in den medialen Rand des Grübchens über. Der mittlere Stirnfortsatz und seine untere Fläche bilden vorne die Decke der primitiven Mundhöhle; ersterer besitzt jederseits einen gewulsteten lateralen Rand (den inneren Nasenfortsatz). Indem später die in Rede stehende Partie des mittleren Stirnfortsatzes mit den beiden Oberkieferfortsätzen verwächst, entsteht zwischen der Nasen- und der Mundhöhle ein kurzer Damm, den Dursy primitiven Gaumen genannt hat. Hiedurch wird der vordere Theil des basalen Spaltes zwischen dem Riechgrübchen und der primitiven Mundhöhle verschlossen. Nun besitzt das Riechgrübchen jederseits zwei Oeffnungen eine vor dem primitiven Gaumen an der Gesichtsfläche, das Nasenloch, und eine zweite hinter dem bereits gebildeten Gaumenantheil, welche in die primitive Mundhöhle mündet und der Dursy den Namen primitive Gaumenspalte gegeben hat.

F. Hochstetter[1]) bestreitet die Angaben über eine primär die Mundhöhle mit der Nasenhöhle verbindende Spalte und tritt für einen secundären Durchbruch der Nasenhöhle gegen die Mundhöhle ein. Er fand an einem 11 *mm* langen menschlichen Embryo, an dem eine Nasenhöhle bereits vorhanden ist, die Nasenhöhle rückwärts blind endigen und von einer Nasenfurche noch keine Spur. Das Epithel der Nasenhöhle stand mit dem des Mundhöhlendaches durch eine Epithellamelle in Verbindung. An einem 15·5 *mm* langen menschlichen Embryo waren die primitiven Choanen bereits gebildet, doch war auf der einen Seite die Choane noch zum grössten Theil von einer aus platten Zellen geformten Membran verschlossen.

Mit dem Ende des zweiten Fötalmonates beginnt sich das Palatum zu bilden und zwar in der Weise, dass die der Mundhöhle zugekehrten Flächen der Oberkieferfortsätze so weit auswachsen, dass sie median untereinander und mit dem Stirnfortsatze verschmelzen. Dadurch geräth

[1]) Verhandl. der anat. Gesellsch. in München und in Wien in den Jahren 1891 und 1892.

der obere Theil der primitiven Mundhöhle (Ductus naso-pharyngeus) in den Bereich der Nasenhöhle. Während beim Menschen die beiden entwicklungsgeschichtlich verschiedenen Abschnitte der Nasenhöhle nirgends von einander getrennt sind, ist dies bei den meisten Säugethieren der Fall, und als Scheidewand zwischen ihnen fungirt die Keilbeinmuschel, wie dies schon Dursy [1]) dargethan hat (siehe das Capitel über Anat. des Keilbeins).

Vor der Bildung des definitiven Gaumens füllt die Zunge die primitive Mundhöhle aus und ist mit dem mittleren Stirnfortsatz in Berührung. Mit Beginn des Gaumenverschlusses zieht sich die Zunge ventralwärts zurück, und ein Theil des von ihr vorher eingenommenen Raumes wird der Nasenhöhle einverleibt.

Schliesslich wäre noch die Provenienz des Jacobson'schen Organes zu erörtern. Es entsteht, wie Dursy, der es beim Menschen entdeckte, nachgewiesen hat, an der medialen Wand des Riechgrübchens vorne gerade unter dem inneren Stirnfortsatze aus einem von mächtigen Epithelien ausgekleideten Grübchen (Taf. VII, Fig. 3 u. 7). Am kindlichen Schädel soll es schon Ruysch gesehen haben. Dursy meint, dass es später spurlos verschwinde und sich nur ausnahmsweise erhalte.

Die Nasenkapsel. Das Skelet der Nasenhöhle durchläuft vor seiner Verknöcherung ein häutiges und ein knorpeliges Stadium. Als Einleitung zur Verknorpelung beobachtet man im Mesoderm insoferne eine Differenzirung des seiner ganzen Dicke nach gleichförmigen Gewebes, als die Mesodermzellen an den Stellen des späteren Skeletes in grösserer Anzahl vorhanden sind und dicht gedrängt stehen. An gefärbten Schnitten fallen diese Partien durch ihre dunkle Färbung auf.

Auf dieses Stadium folgt das zweite, in welchem Knorpel auftritt, welcher, wie schon Dursy angibt, im weiteren Verlaufe der Entwicklung grösstentheils verschwindet, um knöchernen Segmenten zu weichen, während ein kleinerer Antheil desselben sich durch das ganze Leben erhält und das knöcherne Gerüste vervollständigt (Septumknorpel, Cartilago triangularis und Cartilago alaris). Zuerst tritt Knorpel in der Nasenscheidewand auf (Dursy), später erst in den Seitenwänden. Auch der Nasenboden enthält Knorpel, so dass der Nasenspalt ringsum von Knorpelgewebe begrenzt wird, welches nirgends eine Unterbrechung besitzt. Man bezeichnet dieses Knorpelgehäuse als Nasenkapsel. Beide Nasenkapseln sind an der Scheidewand untereinander verwachsen, vorne öffnen sie sich nach aussen, während sie hinten am Keilbeinkörper

[1]) l. c.

blind endigen. Von der Seitenwand dieser Kapsel ragen in die Nasenhöhle die Muschelanlagen hinein, die jedoch erst später verknorpeln. Eine seitliche Buchtung der Nasenkapsel umschliesst die primitive Kieferhöhle, und das hintere Ende der Kapsel repräsentirt die primitive Keilbeinhöhle.

Hinsichtlich des späteren Zustandes der Nasengruben kann ich aus eigener Erfahrung über nachstehende Fälle berichten:

Embryo aus dem zweiten Fötalmonate. (Taf. VII, Fig. 3).

Im Bereiche des Zwischenkiefers ist die Nasenhöhle gegen die Mundhöhle abgeschlossen. Weiter hinten sind die Gaumenspalten offen. Die Zunge steckt, seitlich von den Oberkieferfortsätzen umgriffen, im Ductus naso-pharyngeus. Die Nasenkapsel ist schon deutlich gegen das übrige Mesoderm differenzirt, aber noch nicht verknorpelt. Die Zellen der Nasenkapsel gleichen vollständig denen des übrigen Mesoderms, nur sind sie dichter gedrängt und in grösserer Anzahl vorhanden. Das Epithel der Regio olfactoria ist viel höher als das des Nasenrachenganges.

Von der Seitenwand der Nasenhöhle ragen zwei Wülste in dieselbe hinein, ein oberer und ein unterer, von welchen der erstere die Siebbeinanlage, der letztere die Anlage des Muschelbeines darstellt. Vorne stülpt sich die Bekleidung der Scheidewand zum Jacobson'schen Organ aus. Im Bereiche desselben ist der Muschelbeinwulst grösser als der Siebbeinwulst, im hinteren Theile der Nasenhöhle verhält es sich jedoch umgekehrt.

Die Anlage des Siebbeines zeigt an ihrer nasalen Fläche nirgends die Spur einer Modellirung; von Siebbeinmuscheln, vom Processus uncinatus und von der Bulla ethmoidalis ist noch nichts zu sehen.

Zwischen der Siebbeinanlage und der Anlage des Muschelbeines findet sich ein enger Spalt, der primäre mittlere Nasengang.

Embryo aus dem dritten Fötalmonate (Taf. VII, Fig. 4—7).

Die Gaumenspalten sind bereits geschlossen, das Gaumensegel dagegen besteht noch grösstentheils aus zwei Hälften. Am Ende dieser Periode beginnt die Verknorpelung der Nasenkapsel, jedoch zeigen sich vollständig ausgebildete Knorpelzellen nur stellenweise.

Die Nasenfläche des Siebbeinwulstes zeigt eine Furche (die Fissura ethmoidalis inferior), durch welche die Anlage von zwei Siebbeinmuscheln angedeutet wird (siehe Fig. 6). Die Wülste enthalten noch keine Spur von Stützleisten, ausgenommen jene Stelle, wo

vorne die Muschelanlagen in einander übergehen; hier findet sich eine schmale knorpelige Stützleiste. An der Umbiegungsstelle der Muschelbeinanlage in die Nasenkapsel erhebt sich eine Schleimhautleiste (siehe Fig. 5*p*), die gegen den primären mittleren Nasengang vorspringt und die erste Anlage des Processus uncinatus darstellt; eine Stützleiste enthält dieser Vorsprung nicht. Die Bulla ethmoidalis fehlt noch.

Embryo aus dem vierten Fötalmonate.

Die Nasenkapsel ist vollständig verknorpelt; es hat sich sogar schon Knochengewebe um das Gaumengerüste und um die Nasenkapsel herum im Bereiche der primären Kieferhöhle (Taf. VII, Fig. 8—10) entwickelt. Die Siebbeinmuscheln nehmen mehr und mehr die definitive Form an und enthalten bereits knorpelige Stützleisten. Auch in der Anlage des Processus uncinatus steckt schon eine Knorpellamelle (Taf. VII, Fig 9*p*.), die von der Nasenkapsel abzweigt; hinter ihr wirft die seitliche Wand des Knorpelgehäuses eine stumpfrandige Leiste auf, welche der späteren Bulla ethmoidalis entspricht (Taf. VII, Fig. 10*b*). Das Aussehen der Muschelbeinanlage erinnert durch das Vorhandensein einer unteren und einer oberen Lamelle an die doppelt gewundene Muschel der Thiere (Taf. VII, Fig. 9*m*). Hervorgehoben wurde dies Verhalten von Dursy[1]), jedoch ist er durch eine Täuschung zu dieser Ansicht gekommen; denn was Dursy als oberen Schenkel des Muschelbeines eines 8 *cm* langen menschlichen Fötus abbildet[2]), ist nicht das Muschelbein, sondern die Anlage des Processus uncinatus.

Embryo aus dem fünften Fötalmonate.

Das Muschelbein zeigt die typische Form. Vorne geht die knorpelige Muschel wie in den früheren Stadien noch direct in die Nasenkapsel über, hinten dagegen ist sie bereits von der Seitenwand der Nasenkapsel abgetrennt. Die knorpelige Stützleiste der unteren Siebbeinmuschel führt eine Rinne, der entsprechend auch der Schleimhautüberzug gefurcht ist (Taf. VII, Fig. 11 u. 12). Es ist dies ein Vorkommen, das man noch häufig bei Neugeborenen, seltener bei Erwachsenen findet.

In der Fissura ethmoidalis inferior steckt ein Schleimhautwulst, welcher eine dicke, von der Seitenwand der Nasenkapsel abzweigende Knorpelleiste enthält und die mittlere Siebbeinmuschel repräsentirt.

---

[1]) l. c.

[2]) Taf. VII. Fig. 10 h; desgleichen falsch ist die Beschreibung von Fig. 8 a auf Taf. IX.

»Die Verknöcherung des Siebbeines beginnt in der Mitte des sechsten Monates in der Papierplatte und in den mittleren Zellen des Labyrinthes und erstreckt sich schon im achten Monate auf den ganzen Bereich dieser Gebilde sowie der Siebbeinmuscheln. Gegen das Ende der Fötalperiode beginnt die Ossification auch auf die Siebplatte überzugreifen. Nach der Verknöcherung des Hahnenkammes, welche in der zweiten Hälfte des ersten Lebensjahres erfolgt, vollzieht sich durch Verschmelzung desselben mit der Siebplatte die knöcherne Vereinigung der früher getrennt gewesenen beiden Hälften des Siebbeines, und es bildet nun der Knochen auch im macerirten Zustande ein Ganzes. Die Verknöcherung der Lamina perpendicularis, welche noch im ersten Lebensjahre an den obersten Theilen beginnt, schreitet ziemlich langsam nach unten hin fort, und es erreicht ihr unterer Rand nicht vor dem vierten, häufig auch erst im sechsten bis achten Lebensjahre das Niveau der unteren Siebbeinmuscheln.« (C. Toldt[1]).

Während der Labyrinthknorpel des Siebbeines zur Zeit der Geburt bereits vollständig geschwunden ist, findet man im Bereiche des knöchernen Nasenrückens noch beträchliche Reste der Knorpelkapsel erhalten[2]). Die Nasenbeine beispielsweise liegen auf Knorpelplatten, die bis ans obere Ende des Siebbeines emporreichen, seitlich in das Septum cartilaginosum umbiegen und distal in den persistirenden knorpeligen Antheil der äusseren Nase übergehen. Der subnasale Knorpel schwindet später in der Richtung von oben nach unten, und es hört dadurch der Zusammenhang der Knorpelplatte mit den oberen Siebbeinpartien auf. Im dritten Lebensjahre reicht der Knorpel nur bis zur Spina nasalis superior empor, im sechsten Jahre etwa bis zur Mitte des Nasenrückens. Der Breite nach schwindet der subnasale Knorpel auch nicht vollständig, da jederseits ein schmaler Streifen desselben (Ala septi) im Anschlusse an das Septum nasale häufig auch noch beim Erwachsenen erhalten bleibt. Die Ausdehnung des subnasalen Knorpels läuft parallel mit der Ossificationsdimension der Nasenscheidewand. Verknöchert das Septum nasale weit gegen die Apertura pyriformis herab, dann sind die knorpeligen Alae septi kurz, im gegentheiligen Falle lang. Verknöchern später diese Flügelchen, dann liegen die Nasenbeine nicht allein auf dem Septum, sondern auch auf kleinen Knochenplatten, die ihrerseits wieder mit den Nasenbeinen verwachsen können. Es gibt aber noch eine zweite Form von Ossification des

[1]) Die Knochen in gerichtsärztlicher Beziehung. Handb. der gerichtlichen Medic. III.

[2]) E. Zuckerkandl. Zur Anat. und Entwicklungsgesch. der Naso-Ethmoidalregion. Med. Jahrb. Wien 1878.

subnasalen Knorpels, die darauf beruht, dass sich einzelne Knöchelchen bilden, die in einem früheren Capitel als Ossicula subnasalia bezeichnet wurden.

Entwicklung der Nasenhöhle beim Kaninchen.

Von Thieren habe ich an Kaninchen- und Katzenembryonen die Entwicklung des Siebbeines studirt, und stimmt sie, wie ich gleich bemerken möchte, im Grossen und Ganzen mit der des Menschen, überein. Ich werde aber nur die Nasenhöhle des Kaninchens besprechen da ihre Betrachtung vollständig hinreicht, um zu zeigen, wie eine complicirter als beim Menschen gebaute Nasenhöhle sich entwickelt.

Des leichteren Verständnisses halber schicke ich aus der Anatomie des Kaninchens voraus, dass es eine mediale und eine laterale Riechwulstreihe besitzt. In der medialen Reihe finden sich, das Nasoturbinale mitgerechnet, fünf Muscheln, in der lateralen zwei Muscheln, die in dem Gange zwischen dem Nasoturbinale und der nachbarlichen Muschel stecken.

Kaninchenembryo, 13 Tage alt (Taf. VIII, Fig. 2).

Riechgrübchen blindsackförmig; Epithel im Riechblindsacke hoch, stellenweise schon Cylinderepithel deutlich zu erkennen. Das Grübchen verengt sich ventral zu einer engen Spalte, die in die primitive Mundhöhle mündet. Im Bereiche des Jacobson'schen Organs weitet sich die Nasengrube zu einem kleinen Blindsacke aus. Die Nasenkapsel beginnt sich in der Mitte des Nasenfortsatzes zu differenziren. Die Mesodermzellen drängen sich an der bezeichneten Stelle dicht aneinander. Von Muschelbildungen ist keine Spur vorhanden.

Kaninchenembryo, 14 Tage alt (Taf. VIII, Fig. 3).

Nasenkapsel ähnlich wie beim menschlichen Embryo aus dem zweiten Monate, wohl schon differenzirt, aber noch nicht verknorpelt Gaumenspalte im hinteren Bereiche noch offen. Von der Seitenwand ragen zwei Wülste in die Nasenhöhle hinein, der obere entspricht der Anlage des Siebbeines, der untere der des Muschelbeines. Die Anlage des Siebbeinlabyrinthes haftet vorne an der oberen Nasenwand, weiter hinten, wo die Anlage bedeutend breiter ist, auch an der Seitenwand.

Kaninchenembryo, ungefähr vom 16. Tage (Taf. VIII, Fig. 4).

Die Nasenkapsel beginnt stellenweise zu verknorpeln, aber die Muschelbildungen zeigen noch keine Stützleisten. Gaumenspalten geschlossen. Der Siebbeinwulst bereits gefaltet. Man findet eine Anlage

des Nasoturbinale (*n t*), einen Wulst (*s*) für die vier übrigen Muscheln der medialen Reihe und in dem Gange zwischen *n t* und *s* die Anlage des oberen lateralen Riechwulstes (*L*).

Kaninchenembryo, 17—18 Tage alt.

Die Nasenhöhle verhält sich wie im früheren Stadium, nur enthält der grosse Siebbeinwulst eine aus chondrogenem Gewebe aufgebaute Stützleiste.

Kaninchenembryo, ungefähr vom 20. Tage (Tag. VIII, Fig. 5).

Die Verknorpelung der Nasenkapsel hat Fortschritte gemacht Die Gaumenspalten sind geschlossen. Muschelbein nicht gefaltet. Die Siebbeinanlage lässt erkennen:

a) ein Nasoturbinale (*n t*);

b) die Zweitheilung des grossen Siebbeinwulstes (*s* und s^1) durch eine Rinne;

c) zwei laterale Riechwülste, einen oberen (*L*) und einen unteren (L^1).

Die Muschelbildungen sind mit Stützleisten versehen.

Kaninchenembryo, 21—22 Tage alt).

Nasenkapsel vollständig verknorpelt. Am Muschelbeine beginnt die Faltung. Neben den im früheren Stadium vorhandenen Siebbeinwülsten tritt ventral eine dritte mediale Muschel auf, die aber noch keine Stützleiste besitzt.

Kaninchenembryo, ungefähr vom 23. Tage (Taf. VIII, Fig. 6).

Das Muschelbein zeigt bereits drei Rinnen. Die Siebbeinwülste verhalten sich wie im früheren Stadium, nur sind sie kräftiger aus gebildet, und der dritte Siebbeinwulst (s^2) enthält auch bereits eine Stützleiste.

Wir sehen demnach, dass den Hauptzügen nach die Nasenhöhle des Kaninchens mit der des Menschen den gleichen Entwicklungsgang nimmt. Anfänglich sehr einfach, compliciren sich später die Verhältnisse durch das successive Auftreten von Falten.

Capitel V.

Anatomie der Nasenwände.

Obere Wand der Nasenhöhle.

(Taf. IX, Fig. 2; Taf. X, Fig. 8; Taf. XI, Fig. 3.)

Die obere Wand der Nasenhöhle lässt sich nach dem Vorgange von A. L. M. Velpeau[1]) und P. Tillaux[2]) in drei Parteien theilen: in eine vordere, Pars nasalis, eine mittlere, Pars ethmoidalis, und eine hintere, Pars sphenoidalis.

Die erste wird vom Nasenrücken gebildet, steigt schräg von unten nach oben auf und repräsentirt namentlich in ihrer oberen Hälfte den stärksten Theil dieser Wand.

Der mittlere Abschnitt des Nasenhöhlendaches wird von der Lamina cribrosa des Siebbeines gebildet, verläuft horizontal oder steigt in seinem hinteren Antheile gegen den Keilbeinkörper etwas empor. Die Pars cribrosa ist sehr schmal (etwa 3 *mm* breit) und stellt den schwächsten Theil des Schädelgrundes dar, weshalb eine jede an diesem Orte ausgeführte Operation die grösste Sorgfalt und Aufmerksamkeit erheischt. (Ein Mediciner tödtete sich nach einer sorgfältigen Betrachtung der Nasenhöhle auf die Weise, dass er die Revolvermündung in das Nasenloch steckte. Das Projectil drang durch die Lamina cribrosa in die Schädelhöhle).

Am Uebergange in die Pars sphenoidalis biegt die obere Nasenwand senkrecht ab, wird zur vorderen Wand der Keilbeinhöhle und reicht bis an die Wurzeltheile der flügelförmigen Fortsätze. Die Breite der oberen Wand ist wegen des weiten Hineinragens der Siebbeinmuscheln gering, in der Pars ethmoidalis nur 2—3 *mm*, was das Einführen von Instrumenten in die Riechspalte wesentlich erschwert. Am Keilbeinkörper wird die obere Wand breiter und acquirirt ganz hinten, am Beginne der Choanen, ihre grösste Ausdehnung.

Anatomie der unteren Nasenwand.

(Taf. IX, Fig. 2; Taf. X, Fig. 8.)

Die untere Nasenwand zeigt einen einfacheren Bau als das Nasendach. Sie wird zum grösseren Theile von den Gaumenfortsätzen der Oberkieferbeine, zum kleineren von den dünnen horizontalen Platten

[1]) Abhandl. d. chirurg. Anat. Aus dem Französischen. Weimar 1826. Bd. I.
[2]) Traité d'anat. topographique. Paris 1875. Bd. I.

der Gaumenbeine gebildet. Ihre Breite beträgt jederseits 12—15 *mm*; zur frontalen Höhlung der Wand gesellt sich wegen der erhöhten Lage ihres vorderen Randes (untere Peripherie der äusseren Nasenöffnung) auch noch eine geringe sagittale Excavation. Bei der malayschen Rasse fällt in vielen Fällen die sagittale Höhlung wegen des Mangels einer Grenzkante zwischen Nasenboden und Os intermaxillare fort. Die untere Wand der Nasenhöhle wird von der oberen Platte des Gaumenfortsatzes gebildet, während die bedeutend stärkere und in entgegengesetzter Richtung gekrümmte orale Platte das Skelet des Gaumengewölbes abgibt. Zwischen beiden Platten ist diploëtisches Gewebe eingeschaltet, oder dieses wird durch eine lufthältige Fortsetzung des Sinus maxillaris in das Gaumengewölbe hinein verdrängt (siehe das Capitel »Anatomie der Kieferhöhle«).

Anatomie der äusseren Wand der Nasenhöhle und der Nasengänge.

(Taf. IX u. X, Fig. 1—3.)

Unter allen Wänden der Nasenhöhle zeigt die laterale die complicirteste Architectur. An ihrem Aufbaue betheiligen sich: das Oberkieferbein, das Gaumenbein, der Processus maxillaris der unteren Muschel und der flügelförmige Fortsatz des Keilbeines. Die Wand ist gehöhlt und im oberen Bezirke länger als im unteren.

Durch den Ansatz des Muschelbeines (Taf. IX, Fig. 2) wird die laterale Nasenwand in eine obere (*o*) und in eine untere Hälfte (*u*) geschieden, die ich als Pars supra- und als Pars infraturbinalis bezeichnen werde. An der Zusammenstellung der unteren Hälfte participiren vorne das Oberkieferbein, rückwärts die verticale Lamelle des Gaumenbeines nebst einer kleinen Partie des Processus pterygoideus, ferner der Processus maxillaris des Muschelbeines.

Der untere Abschnitt der lateralen Nasenwand ist durchaus knöchern.

Unter dem vorderen Muschelansatze buchtet sich der untere Nasengang nach oben aus, und die Kuppel der Bucht enthält am macerirten Objecte die Mündung des Thränennasenganges. Im nicht macerirten Zustande findet sich die Mündung nur in jenen Fällen an der bezeichneten Stelle, in welchen der Thränennasengang sich nicht innerhalb der Nasenschleimhaut gegen den Nasenboden fortsetzt.

Die Geräumigkeit des unteren Nasenganges wechselt und ist nicht allein von der Grösse und dem Krümmungsverhalten der unteren Nasenmuschel, sondern auch von der Biegung der lateralen Wand abhängig. Die Seitenwand der Nasenhöhle ist gewöhnlich mässig gewölbt; die Concavität richtet sich gegen die Nasenhöhle, die Con-

vexität gegen den Sinus maxillaris. Es variirt aber die Wölbung der lateralen Wand, und von den Wölbungsanomalien will ich jenen Fall besonders hervorheben, in welchem die Wand so stark gekrümmt ist, dass sie neben der Erweiterung des unteren Nasenganges auch eine Stenose des Sinus maxillaris zur Folge hat. Entgegengesetzt diesem Wölbungsverhalten findet man zuweilen die hintere Partie der äusseren Nasenwand gleich einem Wulste in den unteren Nasengang vorspringend.

Wesentlich verschiedene Verhältnisse zeigt die oberhalb der unteren Nasenmuschel liegende Hälfte der lateralen Nasenwand. Sie besitzt nämlich nur im Bereiche des Oberkiefer-Stirnfortsatzes und des Os lacrymale eine durchaus knöcherne Grundlage. Weiter hinten treten wohl als wandbildende Bestandtheile der Processus uncinatus, die Bulla ethmoidalis und die verticale Platte des Gaumenbeines auf, nichtsdestoweniger aber bleibt noch immer als unverdeckt gebliebener Rest des Hiatus maxillaris eine grosse Lücke zurück, die, wie wir gleich sehen werden, von Weichtheilen verstopft wird.

Oberhalb der Bulla ethmoidalis gibt es strenge genommen keine laterale Nasenwandung mehr; allenfalls könnte man die Papierplatte des Siebbeines als solche ansprechen.

Die laterale Wand des mittleren Nasenganges ist gehöhlt und, wie bereits bemerkt, im Skelet mit mehren Lücken versehen, die in den Sinus maxillaris hineinführen. Die Form, Grösse und Anzahl dieser Lücken variirt, und es ist angezeigt, die Art und Weise, wie diese Lücken zu Stande kommen und verschlossen werden, zu berücksichtigen, weil dieser Region wegen der Etablirung der Communication zwischen der Nasen- und der Kieferfläche einige Bedeutung zukommt.

Der aus seinem Gefüge herausgenommene Oberkiefer zeigt, wie wir gesehen haben, an seiner Nasenfläche eine grosse Oeffnung (Hiatus maxillaris), an welcher der Sinus maxillaris mündet. Diese Oeffnung wird von hinten, durch die verticale Lamelle des Gaumenbeines, von unten durch den Ansatz des Processus maxillaris der wahren Muschel, sowie durch den Processus ethmoidalis der Concha inferior und oft auch noch von oben her durch die Spalte der Orbitalplatte des Oberkiefers in zwei Lamellen (wodurch die Cellulae maxillares, [Haller] gebildet werden) verengt. Vor diese also verengte, aber immerhin noch ziemlich umfängliche Lücke legt sich der Processus uncinatus des Siebbeines, ohne jedoch sie vollständig zu verstopfen, und so findet man zwischen dem Siebbeinhaken und seiner Umgebung immer noch eine grosse Oeffnung, die aus der Nasenhöhle in die Highmorshöhle hinein-

führt. Auf Taf. IX, Fig. 1 sieht man bei *P* den Processus uncinatus und bei *F* die oben angeführten Lücken.

Der in der besprochenen Weise umgewandelte Hiatus maxillaris wird nun durch den kleinen Processus ethmoidalis der unteren Nasenmuschel in eine vordere (untere) und in eine hintere Lücke getheilt, welche medial von der Nasenschleimhaut und lateral von der Kieferhöhlenschleimhaut (die hier untereinander verwachsen sind) verschlossen werden. Ich bezeichne diese häutigen Stellen als Nasenfontanellen und unterscheide eine untere (vordere) und eine hintere Nasenfontanelle; erstere befindet sich zwischen dem Processus uncinatus und dem Muschelbeine und reicht rückwärts bis an den Processus ethmoidalis conchae inferioris, letztere wird von diesem Fortsatze, dem hinteren Ende des Siebbeinhakens und der Perpendicularplatte des Gaumenbeines begrenzt.

Zur Darstellung der Nasenfontanellen ist es rathsam, einen Sagittalschnitt der Nasenhöhle anzufertigen, durch einen ebensolchen Schnitt die Highmorshöhle zu eröffnen, das Präparat längere Zeit in Wasser, hierauf in Alkohol liegen und es schliesslich sammt der Schleimhaut trocknen zu lassen. Lackirt man das Präparat, so erscheinen die von der eingetrockneten Schleimhaut gedeckten Knochenlücken klar und deutlich. In einer der Fontanellen fand ich einmal ein isolirtes Knochenplättchen eingeschaltet, welches offenbar ein Stück des Processus uncinatus repräsentirte.

Nachdem die Nasenfontanellen vollständig geschlossen sind, muss die Communicationsöffnung zwischen der Nasen-, der Stirnbein- und der Kieferhöhle an einer anderen Stelle der lateralen Nasenwand gesucht werden. Man findet sie, wie bereits hervorgehoben, in dem vom Processus uncinatus und der Bulla ethmoidalis begrenzten Spalt, dem Hiatus semilunaris, der nun einer genaueren Betrachtung zu unterziehen ist.

Untersuchen wir zunächst die genannte Spalte im skeletirten Zustande. Am skeletirten Präparate existirt nur ausnahmsweise eine vollständig von Knochen umrahmte Communicationsöffnung der Kieferhöhle (Ostium maxillare), da für die meisten Fälle an der Umrahmung der Oeffnung auch Weichtheile participiren. Da nun sowohl der Processus uncinatus wie auch die Bulla ethmoidalis dem Siebbeine angehören, so gelangt man normaler Weise nur durch das Siebbein in den Sinus maxillaris und in den Sinus frontalis hinein. Die Communicationsöffnungen der Nasenhöhle mit der Stirnbein- und Kieferhöhle gehören dem Siebbeine an. Von der Geräumigkeit (Breite) des Hiatus semilunaris hängt es ab, ob die bezeichneten Ostien frei oder versteckt liegen, ob also ihre Sondirung leicht

oder schwer ausführbar sein wird. Strenge genommen gilt das Gesagte nur für das Ostium maxillare, da das Ostium frontale sich nicht selten vom Hiatus semilunaris emancipirt.

Wie verhält sich nun, den Details nach, der Hiatus semilunaris zur Stirnbein- und zur Kieferhöhle? In dieser Hinsicht ist zu beachten, dass die halbmondförmige Spalte nicht direct in die bezeichneten pneumatischen Räume hineinführt, sondern bloss die Mündung einer Vertiefung (eines Nasenganges) des Siebbeines darstellt, deren Tiefe von der Breite des Processus uncinatus abhängig ist (Taf. XI, Fig. 1, 2). Die Franzosen bezeichnen nach Boyer[1]) diese Vertiefung als Infundibulum und erst in diesem findet man die Ostien für die Stirnbein- und für die Oberkieferhöhle.

Betrachten wir zunächst das Ostium maxillare. Bei dem Aufbaue seiner Umrandung spielt der Processus maxillaris des Siebbeinhakens (Taf. IX, Fig. 1 *a*, 5) eine wichtige Rolle. Wir haben gesehen, dass er sich bald an die Decke des Sinus maxillaris festheftet, bald aber sie nicht erreicht. Ferner ist zu bemerken, dass in einiger Entfernung vor dem Processus maxillaris der Processus uncinatus (sein unterer Rand) durch Vermittlung von Knochenblättchen mit dem Os lacrymale und der Bulla ethmoidalis verwächst. Auf diese Art begrenzt der untere Rand des Siebbeinhakens mit seinen kleinen Fortsätzen und dem lateralen Rande der Bulla einen länglichen sagittal gerichteten Spalt, das Ostium maxillare. Es erhält aber seine definitive Gestalt erst durch den Schleimhautüberzug, welcher auf die Umrahmung des Ostium Einfluss nimmt.

Die Mucosa steigt an der nasalen Fläche des Processus uncinatus bis zu dem halbmondförmigen Rande empor, schlägt sich um diesen herum, kleidet hierauf seine laterale (maxillare) Fläche und das Infundibulum aus und springt dann von der Bulla auf die obere, vom Siebbeinhaken auf die innere Wand des Sinus maxillaris über. Da die Schleimhaut auch den zum Dache der Highmorshöhle aufsteigenden Processus maxillaris des Siebbeinhakens überzieht oder, falls dieser defect ist, ihn in Form einer dicken Falte ergänzt, so ist nun auch die spaltförmige Communicationsöffnung (Ostium maxillare) zwischen der Nasen- und der Kieferhöhle complet geworden.

Die Umgebung des Ostium maxillare gleicht zuweilen einem Knochennetze. Auf Taf. IX, Fig. 5 ist ein solches Präparat abgebildet. Man sieht von der Highmorshöhle aus fünf Fortsätze des Siebbeinhakens der unteren Nasenmuschel entgegenwachsen und drei andere gegen das Dach der Highmorshöhle aufsteigen. Die letzteren sind durch feine Knochenstäbchen miteinander verbunden.

[1]) Traité compl. d. Anat. T. IV. Paris 1805.

Sind die Kieferfortsätze des Siebbeinhakens defect oder gar fehlend, dann ist selbstverständlich ein knöchernes Ostium maxillare nicht vorhanden, sondern es führt der Hiatus semilunaris seiner ganzen Länge nach in den Sinus maxillaris hinein. Die Bildung eines Ostium maxillare erfolgt in solchen Fällen gewöhnlich erst durch den Schleimhautüberzug des Infundibulum, der durch Faltenbildung ein Ostium maxillare herstellt. In seltenen Fällen bleibt auch diese aus; so bewahre ich in meiner Sammlung drei Präparate, die keine Ostia maxillaria besitzen. Dagegen führt der Hiatus semilunaris in seiner ganzen Länge in die Kieferhöhle hinein. In zwei Fällen bemerkt man, bei Betrachtung vom Sinus maxillaris aus, nur die übertriebene Länge der Communication, im dritten (Taf. IX, Fig. 6) sind neben der Erweiterung noch so vielfache Erscheinungen eines abgelaufenen krankhaften Zustandes der Nasenhöhle zu constatiren, dass man mit Recht die Erweiterung auf einen Schwund in der Umrandung des Hiatus zurückführen darf.

Die Art und Weise, wie sich das Ostium maxillare auf der Seite der Kieferhöhle präsentirt, ist im Capitel über die Anatomie des Sinus maxillaris auseinandergesetzt.

Das Ostium frontale liegt in der vorderen oberen Partie des Infundibulum. Diese letztere erweitert sich leicht, ist bedeutend seichter als seine hintere Partie und enthält in der abgerundeten Ecke eine runde oder ovale Oeffnung, das Ostium frontale, welches wegen der Breite und geringen Tiefe dieser Stelle zum Unterschiede vom Ostium maxillare sofort nach Eröffnung des mittleren Nasenganges zum Vorscheine kommt.

Die Begrenzung des Ostium frontale wird von jenen kleinen Lamellen des Hiatus semilunaris gebildet, die auf Seite 80 beschrieben wurden. Die vorderen oberen Enden des Processus uncinatus und der Bulla ethmoidalis verbinden sich nämlich zunächst durch eine quere Knochenleiste untereinander; indem nun auch in einiger Entfernung von dieser Stelle (weiter hinten) eine zweite ähnliche Querleiste auftritt, erhält das Ostium frontale allseitig eine scharf ausgeprägte Begrenzung (Taf. IX, Fig. 3).

Sind die Querleisten rudimentär, dann erstreckt sich zuweilen das Infundibulum bis an den Sinus frontalis und mündet in ihn ein.

Unter 30 von mir untersuchten Schädelhälften verhält sich das Ostium frontale nur 14mal in der eben geschilderten Weise, d. h. der seichte vordere Antheil des Hiatus semilunaris führt vermittelst einer kleinen Oeffnung in die Stirnbeinhöhle hinein. In den übrigen 16 Fällen schliesst das vordere Ende des Hiatus semilunaris entweder mit einer Bucht ab, die einigemale gegen den Sinus frontalis

vorspringt (siehe das Capitel »Anatomie der Stirnbeinhöhle«) und es tritt dann in der Verlängerung des Hiatus semilunaris ein Ostium frontale auf (Taf. X, Fig. 1, 2), oder aber es öffnet sich der mittlere Nasengang direct in die letztgenannte Höhle (Taf. X, Fig. 3). Das vom Hiatus semilunaris unabhängige Ostium frontale kommt auf die Weise zu Stande, dass das obere Ende der Spalte von einer ihrer Breite nach variirenden Knochenplatte überbrückt wird. Da wo die Platte ihren oberen Rand hat, findet sich dann ein Ostium frontale, während man unter der Knochenbrücke in eine blinde Bucht des Hiatus semilunaris geräth. Je nachdem die Knochenbrücke breit oder schmal ist, beträgt der Abstand des Ostium frontale vom Hiatus semilunaris 2—10 *mm*.

Ausnahmsweise ereignet es sich, dass in einem solchen Falle der kurze Hiatus doch in den Sinus frontalis mündet und das selbstständige Ostium frontale in eine blinde Bucht führt.

Bei directer Communication des mittleren Nasenganges mit der Stirnbeinhöhle beobachtet man ein kuppelartiges vorderes Ende des kurzen Hiatus semilunaris. Die Communicationsöffnung kann diesfalls durch auffallende Grösse ausgezeichnet sein.

Das vordere, obere Ende des mittleren Nasenganges sah ich in einzelnen derartigen Fällen sich allmälig zuspitzend in den Sinus frontalis übergehen, insbesondere dann, wenn der Processus uncinatus keinen Sinus enthielt.

A. Hartmann[1]) hält die letztangeführte Art der Mündung des Sinus frontalis für typisch. Er schreibt: »Als Grundtypus glaube ich das Verhalten betrachten zu müssen, dass überhaupt kein Nasofrontalcanal vorhanden ist, sondern die Stirnhöhle sich bis zum vorderen Ende der mittleren Muschel erstreckt und frei durch eine breite Spalte in den äusseren Theil des mittleren Nasenganges mündet.«

Die berührten anatomischen Verhältnisse sind zu beachten, weil sie lehren, dass die Sondirung des Hiatus semilunaris nicht immer in den Sinus frontalis führen wird. Fängt sich hiebei die Sonde oder lässt sie sich nicht weit genug emporschieben, so müsste man an ein von der halbmondförmigen Spalte unabhängiges Ostium frontale oder an die directe Communication zwischen der Stirnbeinhöhle und dem mittleren Nasengange denken.

Das Ostium frontale besitzt für die Ventilation und den eventuellen Abfluss von Schleim und Eiter eine günstige Lage; es liegt im oberen

---

[1]) Ueber die anatomischen Verhältnisse der Stirnhöhle und ihrer Ausmündung. Langenbeck's Archiv, Bd. 45.

Theile des Infundibulum und stellt eine rundliche, von einem Knochenringe umlagerte, bis linsengrosse, von zarter Schleimhaut bekleidete Oeffnung dar. Das Infundibulum ist an dieser Stelle flach und breit, wesshalb es bei einer Schleimhautschwellung nicht so leicht zu einem Verschlusse kommt, wie bei dem im tiefsten Abschnitte des Infundibulum gebetteten spaltförmigen Ostium maxillare, dessen Schleimhautbekleidung noch dazu ziemlich dick ist. Wenn durch Schwellung der Lefzen des Hiatus semilunaris das Infundibulum verlegt wird, dann ist die Highmorshöhle abgesperrt, die Stirnbeinhöhle braucht es aber nicht zu sein, und wenn am Ostium frontale die Schwellung der Schleimhaut keinen allzu hohen Grad erreicht hat, dann mag sich das Infundibulum verhalten wie es will, die Luft wird schon Zutritt zum Sinus frontalis finden. Ueberdies hat, wie früher bemerkt, das Ostium frontale zuweilen gar keine Beziehung zum Hiatus, sondern liegt ganz für sich isolirt neben dem vorderen Ende des Hiatus semilunaris.

Schleimhautschwellungen im Infundibulum sind demnach für das Ostium maxillare verhängnissvoller als für die Stirnhöhlenmündung. Eine Schwellung der Schleimhaut an den Lefzen des Hiatus schliesst, neben völliger Integrität des Ostium maxillare, die Kieferhöhle ab, und aus diesem Grunde ist es für die Beurtheilung eines bestimmten Falles durchaus nicht gleichgiltig, ob der Hiatus semilunaris eng oder breit ist, ob die Bulla ethmoidalis eine bescheidene Grösse besitzt oder im Uebermasse ihrer Entwicklung in den mittleren Nasengang hineinwuchert. Unter normalen Verhältnissen variirt der ins Infundibulum führende Spalt von der Feinheit einer fadendünnen Furche bis zu einer Breite von 4 *mm*. Im ersteren Falle liegen die Ostia verborgen, im letzteren sind sie frei und leicht zu überblicken. Auf Taf. IX, Fig. 2 *h*, Taf. IX, Fig. 4, Taf. IX, Fig. 6 und Taf. XI, Fig. 1 und 2 *h* habe ich einige Formen des Hiatus abbilden lassen. Taf. IX, Fig. 3 ist bei kleiner Bulla ethmoidalis der Spalt weit, in Taf. IX, Fig. 4 bei grosser Bulla ethmoidalis eng und auf Taf. XI, Fig. 2 sieht man gut ausgebildete und für die Luftcirculation der pneumatischen Räume günstige Formen des Hiatus semilunaris.

Da die Bulla ethmoidalis oft stärker gebogen ist als der Processus uncinatus, so berühren sich diesfalls nur die mittleren Partieen der Lefzen; vor und hinter ihnen führen trichterförmige Spalten in den Hiatus hinein und besorgen die Luftzufuhr zur Oberkiefer- und Stirnbeinhöhle.

Ostium maxillare accessorium. Zur constanten Mündung der Highmorshöhle im Infundibulum tritt in jedem neunten bis zehnten

Falle noch eine accessorische hinzu, die zuerst von J. Giraldes[1]) beschrieben wurde. Abgebildet findet sich diese Oeffnung, die ich Ostium maxillare accessorium nennen möchte, in Henle's »Handbuch der Anatomie« und in Cruveilhier's[2]) und Ph. C. Sappey's[3]) anatomischen Werken. Das Ostium maxillare accessorium (Taf. IX, Fig. 4 *d*, Taf. XVII, Fig. 3, 4; Taf. XX, Fig. 2 und Taf. XXI, Fig. 4) tritt gewöhnlich bilateral in den Weichtheilen der hinteren Nasenfontanelle, viel seltener in der vorderen (unteren) Nasenfontanelle auf. Die abnorme Oeffnung ist oval oder rund, mit scharfen Rändern versehen und variirt in Bezug auf ihre Dimension zwischen Hirsekorn- und Linsengrösse; ausnahmsweise wird sie noch grösser. Als Seltenheit findet man zuweilen die accessorische Oeffnung mit der normalen zusammenfliessen (Taf. IX, Fig. 6).

Giraldes glaubt, dass das Ostium maxillare accessorium die Folgeerscheinung eines pathologischen Processes repräsentire, und zwar aus dem Grunde, weil es bei jugendlichen Individuen nicht vorkommt und als Vorstadium dieser Bildung an Stelle der Lücke die Schleimhaut oft verdünnt und durchscheinend angetroffen wird. Ich kann diese Angaben bestätigen; denn ich besitze eine Anzahl Präparate über die Rarefaction der Schleimhaut an der genannten Stelle. An einer etwa linsengrossen Stelle sieht man die Schleimhaut verdünnt, zart, mehr einer serösen Membran gleichend und durchscheinend; aber die Beweise, dass die Verdünnung der Stelle durch einen krankhaften Process veranlasst würde und schliesslich dehiscire, sind nicht zu erbringen. Seltenenfalls entsteht ein Ostium maxillare accessorium durch Druck von Seite nachbarlicher Organe; ich habe gesehen, dass ein abnorm breiter und zugespitzter Hakenfortsatz der Nasenscheidewand an der hinteren Nasenfontanelle eine Durchlöcherung veranlasst hatte.

Die accessorische Mündung der Kieferhöhle ist praktisch wichtig, denn:

1. Werden die entzündlichen Processe der Nasenschleimhaut leichter als sonst auf die Schleimhaut des Sinus maxillaris übertragen.

2. Wird ihr Verschluss, falls die Oeffnung mittelgross ist, durch Schwellung der Schleimhaut nicht leicht zu Stande kommen, und dadurch bleibt die Communication zwischen Nasen- und Kieferhöhle erhalten, selbst wenn das normale Ostium maxillare verschlossen ist; und schliesslich

---

[1]) Ueber die Schleimcysten der Oberkieferhöhle. Aus dem Franz. Virch. Arch., Bd. 75, Berlin 1856.

[2]) Anat. descript. Tom. 2. Paris 1837. Ed. II. Paris 1877.

[3]) Traité d'Anat. descript. T. 3. Paris 1872.

3. werden Exsudate durch die accessorische Oeffnung leichter abfliessen, als durch das constante Ostium maxillare, weil es oberflächlich an der lateralen Nasenwand liegt und eine directe Verbindung zwischen Nasen- und Kieferhöhle etablirt. Dies ist beim constanten Ostium maxillare nicht der Fall; denn dieses führt zuerst ins Infundibulum, und da muss die Flüssigkeit erst noch aufsteigen, ehe sie die Lefzen des Hiatus semilunaris erreicht und in die Nasenhöhle überfliesst (Taf. XI, Fig. **1**, 2).

Die zwischen Processus uncinatus und Gaumenbein gelegene, zum Theile häutige Partie des mittleren Nasenganges ist, abgesehen vom Foramen maxillare accessorium, auch wegen der künstlichen Perforation der Highmorshöhle von Bedeutung. Das Nähere hierüber folgt bei der Pathologie der Highmorshöhle, und ich begnüge mich für jetzt damit, bloss anzuführen, dass es an keiner Stelle des Kiefergerüstes leichter gelingt die Highmorshöhle zu eröffnen, als an der hinteren Fontanelle. Wohl wird die Highmorshöhle nicht an ihrer tiefsten Stelle perforirt, aber es mag Fälle geben, wo dies gerade nicht nothwendig ist, und da wird diese von Hunter und Hyrtl protegirte Methode auch am Platze sein.

An der lateralen Wand des mittleren Nasenganges wird noch eine Varietät beobachtet, die einiges Interesse in Anspruch nimmt, nämlich eine starke Buchtung der äusseren Wand gegen die Kieferhöhle, wodurch das Cavum nasale auf Kosten der Kieferhöhle wesentlich erweitert wird (Taf. IX, Fig. 2 *c*; Taf. XX, Fig. 2; Taf. XXVI, Fig. 3 *c*; Taf. XXVI, Fig. 4 *a*). Es gibt alle möglichen Abstufungen dieser Anomalie, welche auch das Infundibulum in ihren Bereich einbezieht. Durch diese Varietät, welche sich oft noch mit anderen, den Sinus maxillaris stenosirenden Momenten combinirt, kann die Highmorshöhle bis auf die Grösse einer kleinen Haselnuss eingeschränkt werden, wovon bei der Anatomie der Kieferhöhle die Rede sein wird. Die Ausbauchung des mittleren Nasenganges ist zuweilen eine so bedeutende, dass er ein fingerförmiges Divertikel führt, an dessen Wandbildung auch der hinterste Antheil des Infundibulum betheiligt sein kann. Das Divertikel besitzt an einem meiner Präparate accessorische, durch Schleimhautfalten getrennte Buchtungen. Diese Recessusbildung lässt sich in vivo dann erkennen, wenn die mittlere Nasenmuschel nicht zu gross ist.

Es kommen auch noch andere Vertiefungen im mittleren Nasengange vor, beispielsweise eine zwischen dem Hiatus semilunaris und dem Ansatze der unteren Nasenmuschel, namentlich dann, wenn die Schleimhautbekleidung der Hiatuslefze in eine Falte übergeht, die hinten in die untere Muschel ausläuft. Doch sind diese Excavationen von geringer Dignität.

Die entgegengesetzte Bildung, ein convexes Vortreten der äusseren Wand des mittleren Nasenganges im Bereiche des Thränennasenganges als Lacrymalwulst und eine andere weiter hinten an Stelle der verticalen Lamelle des Gaumenbeines wird auch beobachtet. In dem auf Seite 92 beschriebenen Falle, welcher eine abnorme Wölbung der äusseren Nasenwand im Bereiche des unteren Nasenganges zeigte, findet sich auch im mittleren Nasengange dieselbe Bildung; die verticale Platte des Gaumenbeines und auch das hintere Ende des Processus uncinatus sind gegen die Nasenhöhle vorgetrieben, und die Kieferhöhle ist an einer umschriebenen Stelle erweitert. Vom praktischen Standpunkte aus ist dieses Verhalten des unteren und mittleren Nasenganges berücksichtigungswerth; denn es behindert die Inspection des Nasenrachenraumes und kann leicht zu Verwechslungen Anlass bieten, da polypöse Hypertrophien der lateralen Nasenwand, ferner in der Highmorshöhle verborgene Geschwülste und Exsudate ähnliche Veränderungen an der lateralen Nasenwand hervorrufen. Für eine pathologische Ausweitung des Sinus maxillaris kann ich diese umschriebene Vorwölbung der äusseren Nasenwand nicht halten, denn es ist dieser Befund zu häufig und die Untersuchung der Highmorshöhle gibt keinen Anlass, einen krankhaften Ursprung der Wölbung anzunehmen.

Hinter den Muscheln schliesst die laterale Nasenwand mit einer Furche (Sulcus nasalis posterior Taf. IX, Fig. 2 *k*) ab, an welche sich das Ostium pharyngeum der Eustachischen Röhre anschliesst.

Die innere Wand der Nasenhöhle (Nasenscheidewand).

(Taf. X, Fig. 4 bis 8).

Die median in der Nasenhöhle gelagerte Scheidewand besteht aus einem knöchernen, einem knorpeligen und einem membranösen Abschnitte; demgemäss man auch von einem Septum osseum, cartilaginosum und membranaceum spricht. Die knöcherne Partie wird nicht allein von dem Pflugscharbein und der verticalen Platte des Siebbeines, sondern auch noch von der Crista palatina der Oberkiefer-Gaumenfortsätze und von der Crista nasalis des knöchernen Nasenrückens gebildet. Wichtig ist ferner, dass ein Theil von dem beim Neugeborenen zwischen den beiden Platten des Vomer eingeschalteten Knorpel häufig persistirt; dieser Knorpelrest ist beim Erwachsenen in Folge von Dehiscenz der einen oder der anderen Platte des Vomer nicht mehr allseitig vom Knochen eingeschlossen und kommt daher nach Abtragung der Schleimhaut theilweise zum Vorscheine. Er liegt gewöhnlich in einer zwischen dem Vomer und der perpendiculären

Platte des Siebbeines vorhandenen, gegen eine der Nasenhälften mehr oder minder vorspringenden Halbrinne und reicht zuweilen von der Spina nasalis anterior bis an das Rostrum sphenoidale. Am frischen Objecte zeigt sich bei Gegenwart dieses Knorpels eine schmale, im Bereiche der Spina nasalis beginnende und schräg gegen das Rostrum sphenoidale aufsteigende, der Nasenscheidewand aufsitzende Kante, durch welche an der betreffenden Stelle der Querdurchmesser des Septum nasale nicht unwesentlich vergrössert wird. Abgesehen von dieser Verdickung zeigt die Septumschleimhaut vorne am Eingange in die Riechspalte, zwischen den mittleren Nasenmuscheln eine symmetrische Wulstung, die vorwiegend durch eine stärkere Anhäufung von Drüsen hervorgerufen wird. Dieser Wulst, Tuberculum septi, der zuerst von J. B. Morgagni beschrieben wurde, variirt hinsichtlich seiner Grösse beträchtlich; er ist zuweilen kaum angedeutet, in anderen Fällen bildet er aber einen so mächtigen Vorsprung, dass die Eingänge in die mittleren Nasengänge eine wesentliche Verengung erfahren. Auf Taf. X, Fig. 4 ist dieser Wulst abgebildet. Man sieht bei *a*) die vorderen Partien der mittleren Nasenmuschel, bei *b*) den in derselben Projection gelegenen Wulst der Nasenscheidewand.

Im hintersten Antheile der Scheidewand ist häufig die Schleimhaut seicht gefurcht und eine Lappenbildung der Mucosa angedeutet. Liegt die mittlere Nasenmuschel mit ihrem unteren Rande dem Septum an, so erzeugt sie eine Marke in Form einer Furche.

Die Nasenscheidewand steht nicht in allen Fällen streng in der Mitte zwischen den beiden Nasenhöhlen; sie ist häufig asymmetrisch, nach rechts oder links abweichend, abnorm gebogen, mit einem wulstigen, hakenförmigen Fortsatze physiologischen Ursprunges versehen, oder beide Anomalien combiniren sich und verändern in auffallender Weise das Aussehen des Septum. Da von diesen Bildungen die Durchgängigkeit der Nasenhöhle abhängt, sie überdies Respiration, und Sprache beeinflussen, eingeführten Instrumenten die Passage erschweren oder gar unmöglich machen, ferner häufig genug auch mit Geschwülsten verwechselt wurden, dürfen sie wohl einige Aufmerksamkeit beanspruchen.

Die Stellung der Nasenscheidewand ist nur in den ersten Lebensjahren eine mediane und perpendiculäre. Später findet man sie in vielen Fällen asymmetrisch gelagert (Taf. X, Fig. 5), in den verschiedensten Arten verbogen, insbesondere beim Erwachsenen. Die Verbiegung der Scheidewand beschränkt sich auf eine umschriebene Stelle oder umfasst den grösseren Antheil dieses Gebildes. Fr. Arnold[1]),

[1]) Lehrb. d. Physiologie d. Menschen. Zürich 1841. B. II.

B. Fränkel [1]), G. A. Haas [2]), A. Haller [3]), J. Hyrtl [4]), W. Linhart [5]), J. B. Morgagni [6]), Semeleder [7]), G. J. Schultz [8]), Theile [9]), P. Tillaux [10]), A. L. M. Velpeau [11]), A. R. Vetter [12]), R. Voltolini [13]) u. A. haben diese Verbiegungen besprochen und auf ihre praktische Wichtigkeit hingewiesen. Theile hat überdies eine Statistik von asymmetrischen Scheidewänden geliefert, aus der hervorgeht, dass unter 117 Schädeln nur bei 29 die Scheidewand symmetrisch war. Die Symmetrie der Scheidewand verhält sich daher zur Asymmetrie wie 1:3. Meine eigene Untersuchung ergab unter 370 Cranien 123 mit symmetrischer und 140 mit asymmetrischer Scheidewand. Unter den letzteren war das Septum

in 57 Fällen rechts,
» 51 » links geneigt und
» 32 » S-förmig verbogen.

Es ist demnach in mehr als der Hälfte der Fälle die Stellung des Septum asymmetrisch.

Unter 103 Cranien aussereuropäischer Völker habe ich die Nasenscheidewand 68mal symmetrisch und nur 24mal asymmetrisch gestellt gefunden. Der Unterschied im Vergleiche mit dem Europäer ist so eclatant, dass ich, trotzdem das Materiale kein grosses genannt werden kann, die Behauptung aufstelle, dass die symmetrische Stellung der Nasenscheidewand bei den aussereuropäischen Völkern viel häufiger vorkommt als bei Europäern. Aehnliches gilt von den Seitenleisten und den Hakenfortsätzen des Septum nasale.

Die Verbiegung trifft in allen von mir untersuchten Fällen bloss die ersten zwei Drittheile der Nasenscheidewand, ihr hinteres Ende war stets median eingestellt, und ich hatte bisher keine Gelegenheit,

---

[1]) Ziemssen, Handb. d. spec. Path. u. Therap. Bd. IV, 1. Hälfte. Leipzig 1876, und Allg. med. Central-Ztg. Berlin 1879. Ref. einer Discussion über Ozaena.

[2]) Dissert. de singularibus et nativis ossium corp. hum. variationibus. Lipsiae 1804.

[3]) Elem. phys. T. III. Lausannae 1763.

[4]) l. c.

[5]) Operationslehre. Wien 1867.

[6]) Adv. anat. omnia Lugd. Bat. 1723.

[7]) Die Anwendung der Galvanokaustik im Innern des Kehlkopfes etc. Wien 1871.

[8]) Ueber den Bau d. normalen Menschenschädels. Petersburg 1852.

[9]) Zeitschrift f. rat. Med. Neue Folge. Bd. VI. Heidelb. und Leipz. 1855.

[10]) l. c.

[11]) l. c.

[12]) Eingeweidelehre. Wien 1788.

[13]) l. c.

eine bemerkenswerthe Asymmetrie der Choanen zu beobachten. Einen solchen Fall hat jedoch W. Gruber[1]) publicirt.

Die Verbiegungen geringen Grades treten gewöhnlich im untersten Abschnitte des Septum osseum, knapp hinter der Spina nasalis auf und sind gewöhnlich mit Verdickungen jener Partie des Nasenscheidewandknorpels verknüpft, die sich in die Vomerrinne einfalzt und gleich einer Geschwulst über dem Boden der Nasenhöhle vortritt. Die Asymmetrie ist diesfalls Folge der Knorpelverdickung. G. J. Schultz[2]) schreibt: »der Vomer verdickt sich zuweilen zu wulstigen Vorragungen, die eine Muschel plattdrücken«, und glaubt, dass die Verdickung durch Scrophulose veranlasst werde. Auf Taf. X, Fig. 4, ist ein ähnlicher Fall im Frontalschnitt abgebildet. Ich besitze ein Präparat, in welchem auf einer Seite zwei basale Wülste bis an die Mitte der Scheidewand emporsteigen. Von den Wülsten beginnt der untere an der Spina nasalis, der obere weiter hinten; zwischen den Wülsten ist eine tiefe Rinne vorhanden, der entsprechend die Gegenseite des Septum einen Wulst gegen die Nasenhöhle vortreibt.

In den stärkeren Graden der Verbiegung und des asymmetrischen Standes der Scheidewand wird die die Wölbung des Buges enthaltende Nasenhöhle verengt, die nachbarliche compensatorisch erweitert. Die Verbiegung kann einen so hohen Grad erreichen, dass die Wölbung des Buges die Nasenmuscheln berührt, und die betreffende Nasenhöhle ihre Durchgängigkeit einbüsst. An mir selbst gewahre ich, dass ich mich für die Respiration hauptsächlich der rechten Nasenhöhle bediene. Verschliesse ich die rechte Nasenöffnung und versuche ich beispielsweise vermittelst der aus der linken Nasenhöhle getriebenen Luft eine brennende Kerze auszulöschen, so bedarf dies einiger Anstrengung, während derselbe Versuch mit der rechten Nasenhöhle leicht gelingt. Die Sondirung meiner Nasenhöhle ergibt ein verbogenes Septum, das linkerseits die Nasenhöhle verengt.

Dass diese Anomalie der Nasenscheidewand wegen der durch sie gesetzten Stenose der Nasenhöhle auf den Klang der Stimme sowie auf die Respiration einen ungünstigen Einfluss ausüben könne, haben A. Haller[3]), A. L. M. Velpeau[4]) u. A. hervorgehoben.

Ueber Verwechslungen deformirter Septa mit Geschwülsten berichten Velpeau, C. A. Weinhold[5]) und P. Tillaux[6]). Velpeau

[1]) Virch. Arch. Bd. 7, 7.
[2]) l. c.
[3]) l. c.
[4]) l. c.
[5]) l. c.
[6]) Traité d'Anat. topogr. Paris 1875.

beschreibt Fälle, in welchen Vorsprünge der Scheidewand für Polypen gehalten und im Irrthume auch operirt wurden. Er sagt: »Wir haben selbst in diesem Jahre bei Professor Bougon zwei Kranke gesehen, bei welchen Versuche dieser Art gemacht wurden. Bei beiden berührte die cartilaginöse Portion der Scheidewand die Concha inferior. In dem einen Falle hatte man drei verschiedene Male versucht, den vermeintlichen Polypen herauszuziehen, und war dabei mit so wenig Schonung zu Werke gegangen, dass die zwei Nasenhöhlen durch eine Oeffnung mit einander communicirten, in welche man die Spitze des kleinen Fingers leicht einführte.« C. A. Weinhold bespricht einen ähnlichen diagnostischen Lapsus und P. Tillaux's »Anatomie topographique« entnehme ich folgende Stelle: »Cette deviation de la cloison est la cause fréquente d'erreurs de diagnostic. La saillie, qui en résulte dans la narine correspondente, peut être prise pour un abscès, une hématocelle, une tumeur de nature quelconque, mais c'est surtout avec les polypes des fosses nasales, qu'on la confond. J'ai eu souvent occasion de voir des malades, qui m'étaient adressés pour un polype ne présenter autre, qu'une deviation de la cloison.« Zuweilen ist die Verbiegung im vorderen Antheile der knorpeligen Scheidewand eine so beträchtliche, dass es überhaupt nicht möglich ist, in die betreffende Nasenhöhle Einblick zu gewinnen oder ein Instrument einzuführen.

Das Septum membranaceum macht die Verbiegung nicht mit, und hieraus resultirt eine Missbildung der äusseren Nasenöffnungen, die man nicht selten zu Gesichte bekommt. Die vordere untere Kante der knorpeligen Nasenscheidewand liegt nämlich nicht mehr in einer Flucht mit dem Septum membranaceum, sondern neben diesem und ragt in die Gesichtsebene vor. Ein Fall dieser Art findet sich auf Taf. II, Fig. 7 des zweiten Bandes abgebildet. Da ferner die Nasenscheidewand die Richtung der knorpeligen Nase dirigirt, so nimmt sie auch Einfluss auf den Ausdruck des Gesichtes. Es ist bekannt, dass die Nasenspitze gewöhnlich von der Medianebene des Kopfes zumeist nach rechts, oft aber auch nach links abweicht. Beclard [1]), dem die Deviation der Nasenspitze auf die rechte Seite bekannt war, leitete sie von der Gewohnheit ab, sich mit der rechten Hand zu schnäuzen, wogegen Velpeau bemerkte, er habe Personen mit nach links abgewichenen Nasenspitzen beobachtet, die gleichwohl mit der rechten Hand die Evacuatio nasi vornahmen.

Der Einfluss des Septum auf die Stellung der Nasenspitze ist leicht darzulegen. Lagert der knöcherne Theil der Nasenscheidewand asymmetrisch, dann steht der vordere Rand der Lamina perpendicularis

[1]) Velpeau l. c.

ossis ethmoidei auch nicht median, sondern weicht nach rechts oder links ab. Der Septumknorpel, der sich an den seitlich abgewichenen Knochenrand festheftet, muss demnach auch nach rechts oder links abbiegen, und die Folge davon ist eine Deviation der Nasenspitze. Eine streng in der Mittellinie des Gesichtes thronende Nase wird nicht zu oft angetroffen, die leichteren Grade ihrer Deviation fallen nicht besonders auf, die erheblichen Grade aber verunstalten ausnehmend den Ausdruck des Gesichtes. Manchmal ist das Septum symmetrisch gestellt und die knorpelige Nase doch lateralwärts geneigt, weil der vordere Rand der knöchernen Scheidewand allein verbogen ist.

Die asymmetrische Stellung der äusseren Nase tritt auch nach Brüchen der Nasenbeine sowie der aufsteigenden Kieferfortsätze auf.

Einige haben versucht, die asymmetrische Stellung der Scheidewand durch äussere mechanische Einwirkungen zu erklären, wie H. Cloquet[1]) citirt: »de l'habitude qu'ont certaines personnes de porter des doigts dans l'intérieur des narines.« Auch G. I. Schultz[2]) nahm einen Anlauf, diese Frage zu lösen, und kam zu der sonderbaren Ansicht, die Verbiegung der Nasenscheidewand sei eine Folge von physikalischen Gesetzen. Die Nasenscheidewand trockne am macerirten Schädel ein und verbiege sich; daher komme es, dass diese Verbiegung nur am macerirten Kopfe zur Beobachtung gelange. Auch langandauernde Trockenheit der Nase soll, nach Schultz, schon beim Leben Einfluss auf die Stellung des Scheidewandknorpels haben. Von all' dem kann aber in der That nicht die Rede sein, und Cloquet's Bemerkung, dass die Verbiegung abhänge »d'une loi primitive de l'organisation«, wird wohl das Richtige enthalten.

Neben der asymmetrischen Stellung gibt es noch eine andere Varietät der Nasenscheidewand, die auf die Durchgängigkeit der Nasenhöhle einen Einfluss nimmt. Es entwickelt sich nämlich sehr häufig die eingangs erwähnte Knorpelleiste zu einem unter rechtem Winkel abgehenden, dem oberen Vomerrande mit breiter Basis aufsitzenden, gegen das freie Ende hin sich verjüngenden, kantig auslaufenden leisten- oder hakenförmigen Fortsatz (Taf. X, Fig. 5—7*b*), der in eine der Nasenhöhlen protuberirt und sowohl durch die Rhinoscopia anterior wie auch durch die Pharyngo-Rhinoskopie sichtbar gemacht werden kann. Bei guter Ausbildung beginnt der Fortsatz an der Spina nasalis antica und steigt, die Septumfläche schräg querend, gegen das Rostrum sphenoidale empor. In vielen Fällen ist er jedoch kürzer und beschränkt sich auf die vordere Gegend (Region der Spina nasalis) des Septum

[1]) l. c.
[2]) l. c.

(Taf. X, Fig. 4). In der bei weitem grösseren Anzahl der Fälle ist dabei die Nasenscheidewand verbogen und an der Gegenseite des Fortsatzes concav. G. A. Haas [1], J. Henle [2], Köhler [3], C. Michel [4], und Theile [5] haben den Fortsatz erwähnt, und von B. v. Langenbeck [6] wurde er als Exostose der Nasenscheidewand angeführt.

Die schräge Lagerung des Fortsatzes ist bemerkenswerth, weil beispielsweise ein Instrument, welches mit der Intention, Theile des Rachens zu sondiren, auf die obere Fläche des Fortsatzes geräth, zur vorderen Fläche des Keilbeinkörpers geleitet wird. Nur für die Perforation der Keilbeinhöhle könnte die Wahl dieses falschen Weges von Nutzen sein.

Zuweilen gibt es zwei Fortsätze, einen auf der rechten und einen auf der linken Seite der Nasenscheidewand, in welchem Falle einer von ihnen sich stets auf den vorderen Antheil der Scheidewand beschränkt und bloss eine verdickte Leiste bildet. Die Gegenleiste kann das Rostrum erreichen oder ist auch kurz. Die Breite des Hakenfortsatzes variirt an der am besten ausgebildeten Stelle zwischen 4 und 12 *mm*; in vielen Fällen bildet er nur eine wulstige Leiste, die in allen Zonen ziemlich die gleiche Dicke besitzt. Die breiteste Stelle hat keine constante Lage, sie ruht bald vorne bald hinten, gegenüber der unteren oder der mittleren Nasenmuschel, oder sie hat eine solche Lage, dass sie beide Muscheln trifft.

Der Hakenfortsatz entwickelt sich aus den knorpeligen Residuen der knöchernen Scheidewand und aus dieser selbst. Gar nicht selten ist der im Vomerfalze enthaltene Knorpel an einer umschriebenen Stelle zu einem cartilaginösen Höcker verdickt. Diesen umwachsen als Deckknochen die nachbarlichen Ränder des Pflugscharbeines und der Lamina perpendicularis ossis ethmoidei, welche an der Spitze des Fortsatzes sich aneinanderschliessen oder auch getrennt bleiben; im letzteren Falle erscheint bei Ablösung der Schleimhaut der zwischen den Knochenlamellen eingeschaltete Knorpelhöcker. Oft verknöchert auch dieser, nun besteht der Fortsatz aus drei deutlich von einander geschiedenen Knochenstücken, oder die drei Antheile sind mit einander verschmolzen, und man hat es mit einem durchaus soliden Fortsatze zu thun (Taf. X, Fig. 5).

---

[1] Dissert. de singul. et nativ. ossium corp. hum. variat. Lipsiae 1804.
[2] l. c.
[3] Haas l. c.
[4] Die Krankh. d. Nasenhöhle u. d. Nasenrachenraumes. Berlin 1776.
[5] l. c.
[6] Handb. der Anat. Göttingen 1842.

Der Fortsatz ist ein späteres Bildungsproduct der Scheidewand, da er vor dem siebenten Lebensjahre nur ausnahmsweise auftritt. Die nachstehenden Ziffern belehren uns über seine ausserordentliche Häufigkeit. Unter 370 Schädeln von Europäern fand er sich in 107 Fällen, darunter:

Scheidewand symmetrisch,	Fortsatz rechts	22mal
» »	» links	24 »
Scheidewand median,	mit zwei Fortsätzen	1 »
» asymmetrisch (nach rechts geneigt)		
	Fortsatz rechts	36 »
Scheidewand asymmetrisch (nach links geneigt)		
	Fortsatz links	24 » .

Bei der Untersuchung von Schädeln nichteuropäischer Völker ist mir aufgefallen, dass der im Durchschnitt auch kleinere Hakenfortsatz der Nasenscheidewand seltener als bei uns erscheint, denn es kommen auf 103 Cranien von Asiaten, Afrikanern und Polynesiern nur 11, auf 100 europäische hingegen 29 mit Hakenfortsätzen der Nasenscheidewand. Ich habe noch einen Controlversuch angestellt, eine zweite Reihe von 103 Europäern untersucht und den Fortsatz der Nasenscheidewand 29mal gefunden.

Bei der Combination mit Septumdeviation sitzt der Hakenfortsatz constant auf der convexen Septumseite.

Nun wollen wir untersuchen, in wie weit das verbogene Septum und der Hakenfortsatz die Integrität der übrigen Bestandtheile der Nasenhöhle zu stören im Stande sind.

Ist das Septum so stark verbogen, dass es mit den Muscheln in Berührung geräth, so hat dies folgende Nachtheile für die Muscheln: Der Bug der Nasenscheidewand erzeugt eine mehr oder weniger tiefe Grube an der Muschel, und die die Grube auskleidende, dem Drucke ausgesetzte Schleimhaut wird atrophisch. Befindet sich der Wulst im unteren Theile der Scheidewand, dann erzeugt er, je nachdem er schmal oder breit ist, eine Rinne oder eine grosse muldenförmige Einsenkung an der unteren Nasenmuschel; bei starker Verbiegung plattet der Fortsatz die Muschel nicht nur ab, sondern drückt sie auch noch an die laterale Nasenwand an. Wirkt der Druck auf die mittlere Muschel ein, dann ist der Fall schwerer, denn die durch die Belastung atrophirende Muschel wird an die äussere Nasenwand angepresst, der mittlere Nasengang wird aufgehoben, der Hiatus semilunaris verlegt. Die Lefzen des halbmondförmigen Spaltes beginnen in Folge des Druckes zu atrophiren, und an der äusseren Nasenhöhlenwand bildet sich zur Aufnahme des vorderen Endes der

mittleren Nasenmuschel eine Grube. Die Schleimhaut dieser Grube ist blass, glänzend, dünn und atrophisch.

Der Contact des deviirten Septum mit den Gebilden der Nasenhöhle soll nach den Erfahrungen der Aerzte die physiologische Leistung der Schleimhaut stören, auch zu Erkrankungen der Nasenschleimhaut Anlass bieten, und L. Rupprecht[1]) hat gleich vielen anderen Aerzten ein operatives Verfahren bei Verkrümmungen der Nasenscheidewand eingeleitet. C. Michel[2]) erzählt, dass gar nicht selten Leute über Stockschnupfen klagen, bei deren Untersuchung man bloss Deformitäten der Nasenwände findet, und auch er schreitet bei Verengerungen der Nasenhöhle operativ ein, um die Verkrümmung der Nasenscheidewand zu beheben. Aehnlich verhält es sich mit den hakenförmigen Fortsätzen der Nasenscheidewand. So lange der Fortsatz nicht zu gross ist und die Seitenwand der Nasenhöhle von seiner Berührung verschont bleibt, verdient er nur insoferne Berücksichtigung, als er mit einer Geschwulst verwechselt werden könnte; er wird die Respiration nicht behindern und sich bei Einführung von Instrumenten leicht umgehen lassen. Wesentlich anders hingegen steht die Sache, wenn der Fortsatz sehr gross ist und die Muscheln oder die äussere Nasenwand berührt. Diesfalls verstopft er eine Partie der Nasenhöhle und verändert die Form der Muscheln.

Quert der Fortsatz mit seinem Grate die convexe Fläche der unteren Nasenmuschel, so drückt er in sie eine Rinne ein; berührt er bloss die Muschel, so bildet sich für die Spitze des Fortsatzes eine kleine, mit atrophischer Schleimhaut austapezierte Grube. Ist der Fortsatz nicht gegen die Mitte einer Muschel, sondern gegen ihren Rand gerichtet, so entsteht ein tiefer Einschnitt in derselben. Den Entwicklungsmodus dieser Varietät muss man sich jedoch nicht so vorstellen, als wäre gegen eine ausgebildete, normale Muschel der Fortsatz herangewachsen, sondern es scheint vielmehr die Muschel während ihrer Entfaltung gezwungen gewesen zu sein, um den Fortsatz herumzuwachsen; an Stelle der Incisur war vorher überhaupt niemals Knochengewebe und Schleimhaut zugegen. In dem auf Taf. X, Fig. 7 abgebildeten Präparate verhielt er sich so. Der Fall lehrte sehr anschaulich, wie durch den Fortsatz der Scheidewand die Muschel im Wachsthume behindert und gekerbt wurde. Nach Abnahme der abnormen Nasenmuschel erhält man eine breite Seitenleiste des Septum, die von der Spina nasalis inferior bis an das Rostrum sphenoidale emporreicht.

---

[1]) Schmidt's Jahrb. Bd. 141.
[2]) l. c.

Hat der Fortsatz eine schräge Richtung und eine genügende Länge, dann kann er auch an der mittleren Nasenmuschel grubige Vertiefungen und Einschnitte hervorrufen.

Was die Dislocation der mittleren Nasenmuschel bei höher am Septum aufsitzendem Fortsatze und ihr Angedrücktsein an die laterale Wand der Nasenhöhle anlangt, gilt das vorher für die asymmetrisch gestellte Scheidewand Gesagte.

Capitel VI.

Anatomie der Nasenhöhle an Frontalschnitten.

In dem Capitel über die Sectionsmethode und bei der Beschreibung der äusseren Nasenwand ist die Topographie der Nasenhöhle schon stückweise besprochen worden, und ich habe zur Vervollständigung der bereits gemachten Angaben nur noch die Topik an Frontalschnitten nachzutragen.

Vorher ist es aber nothwendig, Einiges über die Eintheilung der Nasengänge zu bemerken. Von der Voraussetzung ausgehend, dass die mediale Fläche des Siebbeinlabyrinthes in typischen Fällen zwei Muscheln trägt, hat man bisher drei Nasengänge, einen unteren, mittleren und oberen Nasengang, angenommen. Dieses Eintheilungsprincip ist jedoch falsch, denn wir haben gesehen, dass die nasale Fläche des Siebbeinlabyrinthes typisch drei Muscheln und zwei Siebbeinspalten, zuweilen sogar vier Muscheln und drei Spalten führt. Hiedurch steigert sich die Zahl der Nasengänge auf vier, beziehungsweise fünf. Wir haben demnach in den gewöhnlichen Fällen vier Nasengänge zu unterscheiden. Nun wäre es wohl am besten, überhaupt nur den unteren und den mittleren Nasengang als solche zu bezeichnen und den Terminus »oberer Nasengang« ganz fallen zu lassen, zumal sich dieser von den anderen zwei Gängen dadurch wesentlich unterscheidet, dass er gar keine Beziehung zur lateralen Nasenwand besitzt. Alte Bezeichnungen sind aber bekanntlich schwer auszumerzen, weshalb es sich empfiehlt, einen unteren, einen mittleren und zwei, eventuell drei obere Nasengänge (Siebbeinspalten) anzunehmen.

Der untere Nasengang wird lateral von der äusseren Nasenwand median und dorsal vom Sinus des Muschelbeines und basal von dem Nasenboden begrenzt; er mündet vorne unter der Plica vestibuli in das Vestibulum, hinten in die Choane, lateral in den gemeinsamen

Nasengang; überdies communicirt der Gang mit dem Ductus nasolacrymalis.

Der mittlere Nasengang wird lateral von der äusseren Nasenwand, dorsal und median von dem Sinus der unteren Siebbeinmuschel begrenzt. Er mündet vorne am abgestutzten vorderen Rande der vorher genannten Muschel in den gemeinsamen Nasengang, hinten in die Choane und reicht basal bis an die dorsale Fläche des Muschelbeines. In den mittleren Nasengang münden: das Infundibulum, der Sinus der Bulla ethmoidalis und die (vorderen) Siebbeinzellen zwischen der Bulla und der unteren Siebbeinmuschel.

Die oberen Nasengänge entsprechen den Siebbeinspalten und sind bereits ausführlich besprochen worden. An ihnen münden die oberen Siebbeinzellen in den gemeinsamen Nasengang. Directe Communicationen mit den Choanen besitzen die oberen Nasengänge nicht.

Eine andere Eintheilung erfährt der Nasenspalt durch die Verzweigungsart der Riechnerven. Diese beschränken sich nämlich ausschliesslich auf die Muschelfläche des Siebbeines und auf die gegenüberliegende Partie der Nasenscheidewand. Verbindet man die unteren Ränder der mittleren Nasenmuscheln durch eine Querebene, so hat man oberhalb derselben beiderseits je einen engen, von der Siebplatte, der Scheidewand und der Muschelfläche des Siebbeines begrenzten Spalt, die Fissura olfactoria. Unterhalb der Querebene befindet sich zwischen dem Boden der lateralen und medialen Nasenwand ein viel geräumigerer Spalt, in welchen das Muschelbein hineinragt, und der sich lateralwärts von der unteren Siebbeinmuschel weit nach oben fortsetzt. Diesen Spalt bezeichnet man als Fissura respiratoria. Am schönsten übersieht man die Form und Geräumigkeit der Spalten und Nasengänge an Frontalschnitten des Kiefergerüstes.

Die Termini Fissura olfactoria und Fissura respiratoria sind nicht so aufzufassen, als diente der eine nur der Geruchswahrnehmung, der andere ausschliesslich der Respiration, denn jeder Spalt der Nasenhöhle entleert bei Sinken des Druckes in den tieferen Luftwegen seinen Inhalt gegen die Lunge und steht somit im Dienste der Athmung. Die Bezeichnung Fissura olfactoria ist rein anatomisch zu nehmen und soll besagen, dass nur an dieser Stelle der Riechnerv sich verzweigt. Auf dieses Moment hat bereits J. Disse[1]) aufmerksam gemacht.

Da nun nicht alle Nasengänge die gleiche sagittale und frontale Ausdehnung besitzen, so werden Frontalschnitte, je nachdem sie im vorderen, mittleren oder hinteren Bereiche der Nasenhöhle geführt wurden, einigermassen untereinander differiren: und es müssen dem

[1]) Die Ausbildung der Nasenhöhle nach der Geburt. Arch. f. Anat. und Phys. 1889.

zufolge mehrere Schnitte betrachtet werden, wenn man ein klares Bild von der Form des Nasenhöhlenspaltes erhalten will. Untersuchen wir zuerst einen Schnitt, der etwas hinter der Mitte der Nasenhöhle geführt wurde (Taf. X, Fig. 8): An einem solchen Schnitte bemerkt man, dass der gemeinsame Nasengang vom Dache gegen den Boden stetig an Breite zunimmt und im Bereiche des unteren Nasenganges seine Maximalbreite erreicht. Tillaux vergleicht daher mit einigem Rechte die Nasenhöhle mit einer dreieckigen Pyramide, deren abgestumpfte Spitze die Lamina cribrosa, deren Basis der Boden der Nasenhöhle bildet. Lateral münden die Nasengänge ein (Taf. X, Fig. 8), von denen die obersten den geringsten, der unterste gewöhnlich den bedeutendsten Querschnitt aufweist.

Beim Neugeborenen ist der untere Nasengang minder geräumig als der mittlere und der freie Rand der unteren Muschel berührt den Nasenboden (Taf. XI, Fig. 4—6). J. Disse, der Aehnliches gefunden, behandelt den Nasenspalt des Neugeborenen sehr ausführlich, und ich will es nicht unterlassen, seine Angaben zu citiren. Beim Neugeborenen ist nach Disse der Eingang in den unteren Nasengang noch nicht offen, weil der freie Muschelrand den Boden der Nasenhöhle berührt, wohl aber klaffen die Eingänge in die übrigen Nasengänge. Der des mittleren Nasenganges ist am vorderen Muschelrande gut entwickelt, dahinter aber verengt er sich und bleibt so bis zur Choane. Für die Athmung kommt vorwiegend der gemeinsame Nasengang in Betracht, der auch noch eng ist. Die geschilderten anatomischen Verhältnisse erklären zur Genüge, dass beim Neugeborenen eine einfache Schwellung der Nasenschleimhaut die Athmung hindert, ja selbst unmöglich macht. Der mittlere Nasengang soll erst nach dem zweiten, der untere erst nach dem dritten Lebensjahre für die Athmung nutzbar werden und die für den Erwachsenen geltenden Proportionen sollen sich nicht vor Eintritt des Zahnwechsels beobachten lassen.

Vergleicht man die Proportionen zwischen Nasenhöhlenlänge (Höhe) und der Länge der Riech- und der Respirationsspalte:

Länge der Nasenhöhle	verticale Länge der Respirations-	der Riechspalte
38	15	23 *mm*
38	20	18 »
38	28	10 »
38	16	22 »
40	16	24 »
40	10	30 »
40	10	30 »

Länge der Nasenhöhle	verticale Länge der Respirations-	der Riechspalte
41	16	25 *mm*
43	21	22 »
44	23	21 »
45	20	25 »
45	23	22 »
47	19	28 »
47	30	17 »
48	17	31 »
49	26	23 »
49	rechts links	rechts links
	29 32	20 17 *mm*
49	19	30 *mm*
50	24	26 »
51	28	23 »

so ergibt sich, dass im Mittel mit zunehmender Länge des Nasenspaltes auch seine Theilstücke proportional sich vergrössern. Dies gilt aber durchaus nicht für den einzelnen Fall, wie die ersten vier Reihen der Tabelle zeigen.

Wird der Frontalschnitt etwas vor der Mitte der Nasenhöhle geführt, dann hat sich das Bild insoferne geändert, als die nicht genug weit nach vorne reichenden oberen Nasengänge sich dem Durchschnitte entziehen und die Regio olfactoria einen nirgends durch eine Nebenbucht unterbrochenen Längsspalt darstellt (Taf. XI, Fig. 1).

In einem wenige Millimeter vor der mittleren Nasenmuschel geführten Schnitt erscheint als auffallendstes Moment das Tuberculum septi (Taf. X, Fig. 4), von welchem aus die Schleimhaut nach allen Richtungen hin an Dicke abnimmt. Hinten reicht das Tuberculum septi nur bis zwischen die vorderen Enden der mittleren Nasenmuscheln hinein. Die Fissura olfactoria ist an diesem Schnitte, zwischen der vorderen Insertion des Siebbeines und der Scheidewand etwas verengt.

Besonders instructiv sind Frontalschnitte, die im Bereiche des Ostium maxillare das Nasengerüste durchsetzen. Solche Schnitte zeigen schön die Tiefe des Infundibulum und den Niveauunterschied zwischen Hiatus semilunaris und Ostium maxillare; Hiatus semilunaris, Infundibulum und Ostium maxillare bilden am Querschnitte einen kurzen, schräg gegen die Nasenhöhle ansteigenden Canal. Auf Taf. XI, Fig. 1 u. 2 sieht man bei b) den Hiatus, bei c) die vordere Peripherie des Ostium maxillare und bei d) das Infundibulum, welches in Fig, 1 bei e) eine Nebenbucht führt.

Der Frontalschnitt des hinteren Bezirkes der Nasenhöhle, einige Millimeter vor den hinteren Muschelenden, lehrt, dass diese unter einem viel grösseren Bogen von der lateralen Nasenfläche abgehen als die vorderen Muschelenden. Hinter dieser Region verengt sich die Nasenhöhle durch das weite Herabragen des Keilbeinkörpers (Taf. XI, Fig. 3) und schliesst mit den hinteren Nasenöffnungen (den Choanen) ab. Hier zeigt sich auch häufig ein Grübchen (b) an der oberen Wand der Nasenhöhle. Die hintere Begrenzung (c) dieser Grube ist stets gut ausgesprochen und stellt eine Falte dar, die vom hinteren Ende der Scheidewand ausgehend gegen das Dach der Eustachischen Röhre herabsteigt. Weniger deutlich ist die vordere Grenzkante (d) der Grube ausgebildet, die an der unteren Fläche des Keilbeinkörpers gegen den oberen Nasengang hinzieht.

Am hinteren Ende der Nasenhöhle reicht der Keilbeinkörper so weit herab, dass eine an seiner unteren Fläche vorwärts geschobene Sonde in den mittleren Nasengang eindringt, aus welchem Grunde der ausgeathmeten Luft das Eindringen in die obere Region der Riechspalte erschwert werden soll; der aspirirte Luftstrom soll von der schirmartig vortretenden mittleren Nasenmuschel aufgefangen und geleitet werden. (Diesem Umstande will man es zuschreiben, dass eine mit Riechstoffen geschwängerte Luft, wenn sie von rückwärts durch die Nasenhöhle getrieben wird, bloss eine schwache Geruchsperception veranlasst und dass Personen mit stinkenden Geschwüren in der Rachen- und Choanengegend von diesen nicht so arg belästigt werden als ein Nebenstehender, der gezwungen ist, den verpesteten Exspirationsstrom einzuathmen.) Zuweilen wird dieser, die exspirirte Luft auffangende Apparat durch den hakenförmigen Fortsatz der Nasenscheidewand vervollständigt. Hat ein solcher rückwärts seinen Sitz aufgeschlagen und reicht er bis an die mittlere Muschel, so bildet sich unmittelbar vor den Choanen eine von Skelettheilen gestützte, einem Thore vergleichbare Oeffnung.

Ferner zeigt sich an einem solchen Schnitte der Recessus sphenoethmoidalis (H. Meyer); es ist dies eine Rinne, die von der Muschelfläche des Siebbeinlabyrinthes und der vorderen Wand der Keilbeinhöhle gebildet wird. Beide Flächen stossen an dieser Stelle unter einem mehr weniger rechten Winkel aneinander. Der Recessus sphenoethmoidalis enthält das Ostium sphenoidale und variirt hinsichtlich seiner Geräumigkeit nicht unbeträchtlich. Zuweilen setzt er sich auf das hintere Ende der oberen Siebbeinmuschel fort, und zwar in allen jenen Fällen, in welchen diese Muschel eine grubige Vertiefung am hinteren Ende führt. Der Recessus spheno-ethmoidalis lässt sich auch sehr gut am Sagittalschnitte der Nasenhöhle studiren.

Am Frontalschnitte des Vestibulum nasale oder bei der Besichtigung desselben durch die Nasenlöcher gewahrt man jederseits an der seitlichen Wand die horizontal gestellte und gegen das Septum coulissenartig vorgeschobene Plica vestibuli (Taf. I, Fig. 15). Mit der Nasenscheidewand bildet sie, wie wir gesehen haben, eine in die Nasenhöhle führende Spalte (inneres Nasenloch), welche bei weitem enger ist, als das äussere Nasenloch.

An Frontalschnitten der Nasenhöhle überzeugt man sich auch davon, dass das Siebbein nur zum geringen Theile in die Projection der Oberkieferbeine fällt. Sieht man von der unteren Siebbeinmuschel, deren eingerollter Antheil weit herabreicht, ab, so gehört die grössere Partie des Ethmoidale der Region der Orbitae an, zwischen welchen es eingeschoben ist. In der Verlängerung der äusseren Nasenwand nach oben liegt die Papierplatte des Siebbeines. Frontalschnitte lehren überdies, dass das Labyrinth in der Richtung nach unten an Breite zunimmt, und demgemäss die Papierplatten des Siebbeines nicht unbeträchtlich divergiren (Taf. IV, Fig. 11).

Breite des Siebbeins		Breite der Nasenhöhle	
am Ansatze des Stirnbeins.	am Ansatze des Orbitalbodens.	im mittleren Nasengange.	im unteren Nasengange.
21	32	25	29 *mm*
22	31	31	30 »
22	33	22	27 »
23	34	34	39 »
23	31	28	31 »
24	35	31	31 »
25	35	31	31 »
25	35	34	34 »
26	36	32	42 »
26	35	33	41 »
26	36	33	41 »
26	38	34	35 »
27	37	37	37 »
28	39	32	34 »
28	34	31	37 »
28	38	31	30 »
30	39	30	42 »
30	48	40	41 »

Die vorangestellten Zahlenreihen ergeben, dass die obere Siebbeinbreite zwischen 21 und 30 *mm*, die untere zwischen 31 und 48 *mm*

schwankt. Die Differenz beider variirt von 6—18 *mm* und beträgt im Durchschnitte 1·2 *cm*. Man kann daher sagen, dass das Siebbein in seiner unteren Partie etwa um 1 *cm* breiter ist als in der oberen.

Das Verhalten der Lamina papyracea zur äusseren Nasenwand ist folgendes: Die äusseren Nasenwände steigen von den Nahtverbindungen zwischen Siebbein und Orbitalboden entweder senkrecht herab (Taf. X, Fig. 8) oder convergiren im Verlaufe ein wenig (Taf. IV, Fig. 11). Diese Beziehung der äusseren Nasenwand zur Papierplatte des Siebbeines hat zur Folge, dass mit zunehmender Breite des Siebbeines auch die Nasenhöhle breiter wird. Die Durchsicht der obenstehenden Tabelle zeigt dies ganz klar. Die ersten sechs Reihen geben im Mittel:

	22·5	32·6	28·5	31·1
die zweiten:	26·3	36·5	32·8	37·3
die dritten:	28·5	39·1	33·5	36·8

In drei Fällen ist die untere Siebbeinbreite der Breite des mittleren Nasenganges gleich, in den übrigen Fällen findet man den mittleren Nasengang schmäler.

Aehnliche Proportionen lassen sich auch zwischen Oberkiefer- und Nasenhöhlenbreite nachweisen.

Breite des Oberkiefers	des Siebbeines	der Nasenhöhle	
83	33	27 *mm*	
85	35	34 »	
85	31	30 »	
85	35	31 »	
86	39	42 »	
86	34	39 »	
87	38	30 »	
92	34	40 »	
94	40	35 »	
95	39	34 »	
95	37	37 »	
95	31	31 »	
97	32	29 »	sehr schmale Nasenhöhle
97	35	41 »	
98	34	37 »	
98	36	41 »	
101	48	41 »	

Es ergibt sich, dass im Durchschnitte die breiten Kiefer auch breite Siebbeine und Nasenhöhlen haben; aber für das einzelne Individuum kann das nicht mit Bestimmtheit im Vorhinein behauptet

werden. Die drei Fälle mit 95 *mm* zeigen dies am deutlichsten, und ein schmaler Kiefer (siehe den Fall der ersten Reihe) kann eine geräumigere Nasenhöhle haben als ein breiter.

Ein constantes proportionales Verhältniss zwischen Länge (Höhe) und Breite der Nasenhöhle existirt auch nicht, denn bei gleicher Länge variirt die Differenz in den Breitenmaassen der Nasenhöhle zwischen 4 und 12 *mm*. Die individuellen Schwankungen im Längen-Breiten-Index der Nasenhöhle erkennt man am besten aus der Untersuchung von Fällen mit starker Ausbuchtung des mittleren Nasenganges, die von den übrigen Dimensionen der Nasenhöhle ganz unabhängig ist.

Eine Nasenhöhle, wie ich sie an den Durchschnitten skizzirt habe, wird nicht immer angetroffen; denn häufig verändern Varietäten, die ich bei der Anatomie der Muscheln und der Nasenwände bereits aufgezählt habe, das normale Bild der Nasenhöhle und stenosiren oder dilatiren die letztere.

Verengt ist die Nasenhöhle:

a) bei angeborener Enge der Nasenhöhle (Rokitansky), bei Disproportion zwischen der Grösse der Muscheln uud der Weite der Höhle;

b) bei der Umwandlung der mittleren Nasenmuschel (in ihren vorderen Antheilen) in eine grosse Knochenblase (Taf. IV, Fig. 9 und 10);

c) bei umschriebenen Auftreibungen der Siebbeinmuscheln;

d) bei übermässiger Wölbung der Nasenmuscheln;

e) wenn die Bulla ethmoidalis des Siebbeines in den Sinus der mittleren Nasenmuschel hineingewachsen ist und sie an die Scheidewand angepresst hat (Taf. IV, Fig. 11);

f) bei asymmetrischer Stellung der Nasenscheidewand (Taf. IV, Fig. 9);

g) bei Vorhandensein eines hakenförmigen Fortsatzes (Taf. X, Fig. 5), und schliesslich

h) bei Vorwölbungen der äusseren Nasenwand gegen die Nasenhöhle.

Die Nasenhöhle erfährt eine Erweiterung:

a) wenn die Muscheln flach sind;

b) wenn sie eine der Norm entgegengesetzte Krümmung haben (mittlere Nasenmuscheln), diesfalls wird der Eingang in die Riechspalte erweitert;

c) wenn die laterale Nasenwand stark gegen die Kieferhöhle ausgebaucht ist (Taf. XXVI, Fig. 3 u. Taf. XXVII, Fig. 1) und

d) nach Schwund der Muscheln durch krankhafte Processe (Taf. XXIII, Fig. 3).

Je nachdem die eine oder die andere Form der ersten Reihe ausgebildet ist, wird die Passage der Luft in der Nasenhöhle mehr oder minder erschwert. Beispiele hiefür habe ich bereits angeführt.

Haller theilt mit, dass Personen mit verengten Nasenhöhlen oft an Schnupfen leiden. Dass die asymmetrische Stellung der Scheidewand den Klang der Stimme und die Respiration beeinflusse, erwähnt bereits Velpeau, und schon in der »Anatomia reformata« des Thomas Bartholinus heisst es bei der Physiologie der Nasenhöhlen, es seien ihrer zwei, »ut uno foramine obstructo altero inspirare et exspirare queamus. Utroque vero obstructo os vicem narium praestat.«

Hintere Wand der Nasenhöhle.

Die hintere Wand der Nasenhöhle enthält zwei Oeffnungen, die Choanen, welche so gross sind, dass von der Wand selbst nur ein schmaler Knochenrahmen übrig bleibt (Taf. X, Fig. 6; Taf. XI, Fig. 3). Jede Choane bildet eine länglich-viereckige, mit der längeren Axe vertical gestellte Oeffnung, die die Communication zwischen der Nasen- und der Rachenhöhle herstellt. Die Choanen sind ringsum von Knochensegmenten umgeben und können daher nicht wie die äusseren Nasenöffnungen ihre Form und Weite ändern. An ihrem Aufbaue betheiligen sich: das Keilbein, das Gaumenbein und der Vomer. Oben wird jede Choane vom Processus vaginalis des flügelförmigen Fortsatzes, der sich an der unteren Fläche des Keilbeinkörpers bis an den Vomer medialwärts schiebt, begrenzt, unten von der horizontalen, lateral von der verticalen Platte des Gaumenbeines eventuell vom Processus pterygoideus, median vom Pflugscharbeine.

Die Länge und Breite der Choanen variirt nach Alter und Geschlecht.

Länge und Breite der Choanen.

	Neugeborener[1])		Erwachsener[1])	
	Länge	Breite	Länge	Breite
Mittel	7·7	6·3	29·8	15·5 *mm*
Minimum . . .	7·0	6·0	25·0	13·0 »
Maximum . . .	9·0	7·0	39·0	20·0 »

Der Unterschied zwischen Länge und Breite der Choanen ist beim Neugeborenen nicht so gross wie beim Erwachsenen, bei dem der

[1]) Nach einer Messung an zehn Schädeln.

senkrechte Choanendurchmesser den horizontalen fast um die Hälfte übertrifft.

Die Länge der Choanen hängt im Allgemeinen von der des Gesichtes ab; für den einzelnen Fall aber kann, wie aus den nebenstehenden Zahlen hervorgeht, kein bestimmtes Verhältniss angegeben werden.

Gesichtslänge	Choanenlänge	Choanenbreite
107	28	14 *mm*
109	28	15 »
109	34	19 »
110	25	13 »
111	28	13 »
120	30	16 »
122	29	14 »
124	27	15 »
128	39	20 »
129	30	13 »

Capitel VII.

Die Nasenschleimhaut.

Wir haben gesehen, dass die Haut der Nase nicht sofort an der Innenkante des Nasenloches in die Schleimhaut übergeht, sondern dass der Uebergang sich höher oben und allmälig vollzieht. Das Vestibulum nasale ist eine Strecke weit mit wahrer Haut bekleidet, hierauf wirft die letztere die Drüsen und Haarbälge ab, und erst dieser Uebergangsformation schliesst sich in der Tiefe des Vestibulum die Schleimhaut an.

Die Nasenschleimhaut folgt treu der Modellirung der Nasenhöhle; sie überzieht straff anliegend alle Vorsprünge des Cavum nasale, kleidet alle seine Vertiefungen aus, und nur an jenen Stellen, wo die Mucosa in Folge der Einlagerung von Schwellgewebe die Fähigkeit erhält, sich zu verdicken, gibt sie nicht immer ein deutliches Bild von den Details der unter ihr liegenden Knochensegmente.

Der Anschluss der Schleimhaut an die Skelettheile der Nasenhöhle bringt es mit sich, dass sie auch der Knochenernährung vorsteht. Es besorgt dies die tiefliegende, periostale Schichte, die sich ziemlich deutlich gegen die eigentliche Schleimhaut begrenzt.

Die Verbindung der periostalen Schleimhautschichte mit der knöchernen Unterlage ist local verschieden. An den convexen Flächen

der Muscheln, die durch das Auftreten von Rinnen, Grübchen und Leisten ausgezeichnet sind, haftet die Schleimhaut innig und ist nicht leicht ablösbar, dagegen lässt sie sich mit Leichtigkeit von den glatten Seitenwänden, von dem Boden und den Sinus der Muscheln ablösen. An den Nasenfontanellen, wo die Mucosa mit der Auskleidung der Kieferhöhle verwachsen ist, haftet sie ebenfalls fest an der Unterlage (Taf. XI, Fig. 2).

An den Ostien der nachbarlichen pneumatischen Räume und an der Mündung des Thränennasenganges ändert die Schleimhaut ihren anatomischen Charakter und geht in die Auskleidung der nachbarlichen pneumatischen Räume über.

An den Choanen begrenzt sie sich durch eine Rinne, Sulcus nasalis posterior, die vertical vom Keilbeinkörper gegen den Gaumen herabzieht (Taf. IX, Fig. 2*k*).

Die Dicke der Nasenschleimhaut ist nach den einzelnen Regionen verschieden. Sie ist im Riechspalt dünner als im Respirationsspalt und da, wo sie Schwellgewebe enthält, am dicksten. Sehr dick ist die Schleimhaut des Muschelbeines, wo sie bei gefülltem Schwellkörper selbst die Dicke von 3—5 *mm* erreicht. Hierauf folgt gleich die Schleimhaut am freien Rande der unteren Siebbeinmuschel (bis an die Spitze nach hinten), wo auch ein Corpus cavernosum vorhanden ist.

An der lateralen Nasenwand, am Nasenboden, an der Muschelfläche des Labyrinthes und am grössten Theile der Scheidewand ist die Schleimhaut dünner als an den vorher bezeichneten Stellen, da hier das Venengeflecht kein eigentliches Schwellgewebe bildet.

Im Bereiche des Hiatus semilunaris erfährt die Nasenschleimhaut abermals eine wesentliche Verdünnung. Im Infundibulum ist die Auskleidung dünner als an der lateralen Nasenwand, aber noch nicht so zart wie in der Kieferhöhle. Eine ähnliche Verdünnung beobachtet man auch in den übrigen Siebbeinspalten. Vergleicht man die Riechschleimhaut mit dem Ueberzuge einer in der unmittelbaren Nähe befindlichen Fissura ethmoidalis, so fällt ihre plötzliche Verdünnung auf (Taf. XXXIV, Fig. 5).

Das gleiche Verhalten lässt sich in den Sinus der Muscheln beobachten. Bei Betrachtung der lateralen Flächen der unteren und mittleren Nasenmuschel findet man an den freien Muschelrändern die Schleimhaut noch dick und mit allen Charakteren der Nasenschleimhaut versehen. Gegen den Sinus hin verjüngt sich die Bekleidung, und im Sinus selbst ist sie stellenweise von auffallender Zartheit, fast so dünn wie in den Siebbeinspalten. An den zarten Stellen der Sinusschleimhaut bilden die Drüsen ein dünnes Stratum oder sie fehlen

ganz, und die Mucosa präsentirt sich als ein gefässhältiger Bindegewebsfilz, dessen freie Fläche Flimmer- und Becherzellen trägt (Taf XII, Fig. 4).

Die Schleimhaut der Nasenscheidewand ist gerade so wie der Ueberzug der lateralen Nasenwand in der Pars olfactoria zarter als in der Pars respiratoria. An dem hinteren Antheile der Schleimhaut finden sich häufiger bei Kindern als bei Erwachsenen schräg von hinten oben nach vorne unten verlaufende Leisten, deren Zahl variirt. Th. Köllicker[1]), der einzige Autor, der meines Wissens diese Falten für die Nasenhöhle des Kindes beschrieben hat, bemerkt, dass sie später verschwinden, angeblich weil der Knochen rascher wächst als seine Schleimhautbekleidung.

Eine eigenartige Wulstung der Septumschleimhaut findet sich vorne am Eingange in die Riechspalte (s. S. 101 d. Bd. u. Bd. II, S. 10).

Die Oberfläche der Nasenschleimhaut lässt stellenweise die Mündungen der Drüsen deutlich erkennen. Beim chronischen Katarrh findet man gar nicht selten die Schleimhautoberfläche ihrer ganzen Ausdehnung nach von erweiterten Drüsenmündungen siebförmig durchlöchert.

Stroma der Nasenschleimhaut. Das Stroma der Nasenschleimhaut ist in der subepithelialen Schichte lockerer gewebt und feinfaseriger als in den tieferen Schichten; am dichtesten gefügt erscheint die periostale Partie der Schleimhaut.

Gegen das Oberflächenepithel begrenzt sich die Riechschleimhaut durch eine Basalmembran, die nach A. v. Brunn's[2]) Angabe nur dort fehlt, wo Riechepithelien vorhanden sind. Nicht selten ist die Schleimhaut gegen das Epithel durch eine breite hyaline Schichte begrenzt.

An jenen Stellen der Schleimhaut, die von einem Schwellkörper durchsetzt werden, findet sich eine grosse Menge von glatter Musculatur, die den Venenwandungen angehört. Auf der wechselnden Contraction und Erschlaffung dieser Musculatur beruhen die Bewegungsphänomene, die an den betreffenden Partien der Nasenschleimhaut wahrzunehmen sind. Ausführlich findet sich die Musculatur der Schwellkörper im Capitel »Gefässe« beschrieben.

Ueber die Modellirung der Schleimhautoberfläche enthält die Literatur nur wenige Angaben. Am ausführlichsten beschreibt sie

---

[1]) Entwicklungsgsch. u. Anat. d. Zwischenkiefers. Halle 1882.

[2]) Beitr. z. mikr. Anat. d. menschl. Nasenhöhle. Arch. f. mikrosk. Anat. 1892. Bd. 39.

J. Hyrtl[1]), der die Nasenschleimhaut mit feinen Wärzchen (Tastpapillen), Flocken und niedrigen Fältchen besetzt sein lässt. Aehnlicher Anschauung ist R. Seeberg[2]); er schreibt: »Membrana pituitaria circa concham inferiorem propter vasa multa, quae in illa decurrunt, rubida, spongiosa, $1^1/_2$—2 lineas crassa, in superficie conchae convexa ad nasi aperturam versus leviter granulata, in partibus posticis impressionibus subrotundis praedita apparet. Ad conchas versus prominentiae exstant verrucosae vel rubiformes.« Meine eigenen Erfahrungen stimmen im Allgemeinen mit den citirten Angaben überein. Ich habe, um sicher zu gehen, zunächst die Nasenschleimhäute von Neugeborenen und älteren Kindern untersucht und gesehen, dass die Schleimhaut des Muschelbeines namentlich an dem hinteren Ende zwischen den Drüsenmündungen eine Menge von Leisten und Wärzchen trägt. Die der Länge nach variirenden Leisten werden von Rinnen begrenzt, die zuweilen recht tief in die Schleimhaut einschneiden. Die Vertiefungen besitzen an der Oberfläche flimmerndes Cylinderepithel und gleichen am Querschnitte Krypten. Stellenweise stösst man aber auf Partien der Muschelschleimhaut, die nahezu glatt sind.

Eine ähnliche Structur zeigt der Ueberzug des freien Randes und der Spitze der mittleren Nasenmuschel, die Bekleidung der äusseren Nasenwand und der untere Antheil der Septumschleimhaut, während die Auskleidung der Riechspalte beinahe glatt erscheint.

Beim chronischen Katarrh der Nasenschleimhaut hypertrophiren die Leisten und Wärzchen, und es acquirirt die Mucosa ein warzig-zottiges Aussehen. Am schönsten kann man diese Veränderungen, die indirect den Nachweis erbringen, dass die Nasenschleimhaut streckenweise keine glatte Oberfläche besitzt, an der unteren Nasenmuschel studiren. Solche pathologische Fälle sind schon oft für normal ausgegeben worden, und auch die von J. Henle auf S. 826 der Eingeweidelehre gegebene Abbildung gehört zu dieser Art.

Epithel. Die Form des Oberflächenepithels der Nasenschleimhaut wechselt nach den Regionen. Im vordersten Antheile der Regio respiratoria stellt es geschichtetes Pflasterepithel dar, weiter hinten folgt flimmerndes Cylinderepithel, welches eine grosse Ausdehnung besitzt, und dem eine bald grössere bald geringere Menge von Becherzellen beigemengt ist.

Hinsichtlich des Epithels der eigentlichen Riechschleimhaut referire ich die einschlägigen Angaben A. v. Brunn's[3]), der an vier Enthaupteten die Nasenhöhle untersucht hat.

---

[1]) Descript. Anatomie.

[2]) Disquisitio microsc. d. text. membr. pituit. nasi. Dorpat 1856.

[3]) l. c.

Man unterscheidet an der Schleimhautbekleidung der Riechspalte zweierlei Zellen: die Epithelial- (Stütz-) und die Riechzellen. Zwischen den basalen Antheilen der ersteren steht eine Reihe von Ersatzzellen. Die Epithelialzellen flimmern unter normalen Verhältnissen nicht, dagegen besitzen sie einen Cuticularsaum.

Die Sinneszellen sind spindelförmig, und auf ihren peripheren Enden sitzen je sechs bis acht kurze, spitz auslaufende Härchen. Das centrale Ende der Sinneszellen ist, wie v. Brunn angibt, mit den Olfactoriusfibrillen in directem Zusammenhange. Auf der Epitheloberfläche lagert eine homogene Membran (Membrana limitans), die durch Poren die peripheren Fortsätze der Sinneszellen heraustreten lässt.

Die Stützzellen und die Bindegewebszellen enthalten Pigment, und diesem ist es zuzuschreiben, dass das Terrain der Sinneszellen eine gelbe Färbung besitzt (Locus luteus).

Nach älteren Angaben erstreckt sich die Ausbreitung der Olfactoriusverzweigung auf die Schleimhaut der ganzen oberen und des grösseren Theiles der mittleren Nasenmuschel; am Septum reicht sie ebenso weit oder noch tiefer herab. M. Schultze hat nun als Erster behauptet, dass die Ausbreitung des Olfactorius nicht so gross sei, und dass schon der untere Rand der oberen Muschel schwerlich von Riechnerven erreicht werde. Nachdem die Nerven- und Riechepithelausbreitung sich decken, so ist klar, dass nach der Schultze'schen Ansicht auch die Sinneszellen kein so grosses Gebiet der Schleimhaut einnehmen, als früher angenommen wurde.

A. v. Brunn hat in einem seiner Fälle eruirt, dass die Ausdehnung des Riechepithels in der rechten Nasenhöhle 257 mm^2 betrug, wovon auf die äussere Wand 124, auf das Septum 133 mm^2 kamen, und dass sich die Regio olfactoria auf den mittleren Theil der oberen Muschel und den gegenüberliegenden Theil des Septum beschränkte (Taf. XVI, Fig. 5). Im zweiten von v. Brunn's Fällen betrug die Flächenausdehnung des Sinnesepithels 238 mm^2, wovon 99 mm^2 auf die Scheidewand und 139 mm^2 auf die äussere Nasenwand entfielen. Auch hier war die obere Muschel allein Sitz der Riechschleimhaut. In beiden Fällen fanden sich Stellen, wo Flecken von Flimmerepithel vom Riechepithel und kleinere abgesprengte Stücke dieses letzteren vom respiratorischen Epithel umgeben waren.

Diese Angaben über die Verbreitungsweise des Sinnesepithels sind praktisch bemerkenswerth, denn sie zeigen uns, welche Theile der Siebbeinmuscheln abgetragen werden dürfen, ohne dass die eigentliche Riechsphäre in Mitleidenschaft gezogen würde (s. die Abbildung auf Taf. XVI, Fig. 5).

Drüsen. Die Nasenschleimhaut ist mit Drüsen sehr reich ausgestattet. Die Vertheilung der letzteren ist aber keine gleichmässige. Am dichtesten angeordnet findet man sie an der lateralen und an der unteren Nasenwand, wo sie zugleich eine solche Grösse erreichen, dass sie schon mit unbewaffnetem Auge wahrgenommen werden können. Kleiner sind die Drüsen in der zarten Auskleidung des Infundibulum.

An der unteren Muschel stehen die Drüsen dicht gedrängt, erstrecken sich zwischen den Lacunen des Schwellgewebes in die Tiefe (Taf. XIII, Fig. 8) und reichen stellenweise bis an die periostale Schichte der Schleimhaut.

Wie ich bereits hervorgehoben, gibt es an der Nasenschleimhaut auch drüsenlose Stellen, und zwar in den Sinus des Muschelbeines und der unteren Siebbeinmuschel.

Ihrem Baue nach sind die Drüsen der Regio respiratoria traubenförmig. Ueber die Drüsen der eigentlichen Riechschleimhaut liegen Angaben aus jüngster Zeit vor, die wir A. v. Brunn verdanken. Er findet, dass ein ausserordentlich enger Ausführungsgang dicht unter dem Epithel zu einem blasenförmigen Behälter sich ausweitet, von dessen Blindsack drei bis fünf Drüsenröhrchen abzweigen. Es soll sich hiebei um Eiweissdrüsen handeln; A. v. Brunn will in keinem seiner Präparate Schleimzellen gefunden haben. An der oberen Nasenwand und an den benachbarten Theilen der Seiten- und Scheidewand kommen mit Flimmerepithel ausgekleidete Vertiefungen (Krypten) vor, in welche die Bowman'schen Drüsenschläuche einmünden.

Die von A. v. Brunn beschriebenen cystösen Ausweitungen der Ausführungsgänge habe ich auch in dem Schleimhautüberzuge des Respirationsspaltes gesehen.

Adenoides Gewebe. Das adenoide Gewebe zählt in der Nasenschleimhaut des Menschen wohl zu den constanten Gewebsbestandtheilen; in der Regel aber ist die zellige Infiltration so gering, dass sie das Gewebsstroma nicht zu decken vermag und der Ausdruck »adenoide Infiltration« eigentlich zu viel sagt. Das Vorkommen von Rundzellen betrifft gewöhnlich vorwiegend die subepitheliale, feinfaserige Partie der Schleimhaut; die Infiltration kann aber auch auf die tieferen Schichten der Schleimhaut übergreifen. Im Oberflächenepithel findet man sie, wie Ph. Stöhr[1]) beschrieben, als eingewanderte

[1]) Zuckerkandl. Ueber den Circulationsapparat in der Nasenschleimhaut. Denkschr. d. k. Akad. Wien 1884; und: Das adenoide Gewebe der Nasenschleimhaut. Medic. Jahrb. Wien 1886. — R. Stöhr. Beitr. z. mikr. Anat. d. menschl. Körp. Verhandl. d. phys.-med. Gesellsch. zu Würzburg. N. F. 20.

Zellen aus dem Schleimhautstroma. Besonders schön habe ich dies an katarrhalisch afficirten Nasenschleimhäuten gesehen.

Das massenhafte Auftreten von adenoidem Gewebe in Form diffuser, das Stroma deckender Infiltration oder in Form von Follikeln gehört in der Nasenschleimhaut nicht zur Regel. Die Follikel kommen seltener für sich allein vor als in Gesellschaft der diffusen Infiltration, von welcher sie eingeschlossen werden. Oberflächlich gelagerte Follikel wölben die Schleimhaut als flache Hügel vor. Die Dichte der Zellenlagen nimmt in einzelnen Follikeln der Nasenschleimhaut ähnlich wie in denen des Darmes von der Peripherie gegen das Centrum ab. Eine weitere Aehnlichkeit zwischen beiden Follikelarten wird durch interfolliculare Zellenstränge und durch das Eingebettetsein der Zellen in ein Reticulum hergestellt. Die Uebergangszone des feinfaserigen Bindegewebsgerüstes in das Reticulum präsentirt sich in nachstehender Weise: Die parallelfaserigen, theilweise zu dicken Bündeln vereinigten Bindegewebszüge der Schleimhaut fasern sich an der Oberfläche des Follikels auf und bilden in seinen peripheren Schichten ein zartes Bindegewebsnetz, welches central in das Reticulum übergeht.

Das adenoide Gewebe findet sich vorwiegend in der Auskleidung des Respirationsspaltes. A. v. Brunn findet in der Riechschleimhaut einen grossen Reichthum an leukocytenähnlichen Zellen bei äusserst geringer Menge von Bindegewebe; mir ist dergleichen nicht aufgefallen.

Bemerkenswerth erscheint, dass unter dem Einflusse katarrhalischer und entzündlicher Processe das adenoide Gewebe rasch und stark wuchert.

Dass das adenoide Gewebe zu den typischen Bestandtheilen der Nasenschleimhaut gehört, beweist am klarsten die vergleichende Anatomie; es variirt wohl auch bei Thieren, nur nicht innerhalb so weiter Grenzen wie beim Menschen. Ich habe den Hund, die Katze, das Schaf, den Hirsch, das Schwein, den Hasen, das Pferd und das Kalb untersucht, und bei allen adenoides Gewebes diffus ausgebreitet oder combinirt mit Follikeln angetroffen. Beim Hunde erreichen die Follikel zuweilen eine solche Grösse, dass sie schon mit freiem Auge zu erkennen sind.

Capitel VIII.

Gefässe der Nasenschleimhaut.

Die Circulationsverhältnisse der Nasenschleimhaut und ihrer in die Sinus fortgesetzten Anhänge sind noch nicht genügend bekannt, und zwar fehlt es nicht bloss an Angaben über feinere Verhältnisse, z. B. über die Weise, in welcher der Kreislauf zwischen den venösen und arteriellen Gefässen zum Abschlusse kommt, sondern selbst gröbere Verhältnisse, wie die Verbindungen zwischen dem Schwellkörper der Nasenschleimhaut und den peripheren Venen, sind bisher nicht genügend dargelegt worden. Das Ausführlichste, was vorliegt, verdanken wir W. Kohlrausch[1]), bei dessen Angaben man eigentlich stehen blieb; denn auch Voltolini's[2]) Untersuchungen haben — anatomisch genommen — den Gegenstand kaum gefördert.

Es werden der Reihe nach folgende Punkte zur Besprechung kommen:

A. Die Methode der Untersuchung.
B. Die Arterien der Nasenschleimhaut.
C. Die aus den venösen Netzen der Nasenschleimhaut heraustretenden Venen.
D. Das Schwellgewebe und die Venennetze der Nasenschleimhaut.
E. Die kleineren Arterien, die Capillaren der Nasenschleimhaut und deren Verbindungen mit dem Schwellgewebe und den Venennetzen.

Methode der Untersuchung.

Für die Darstellung der gröberen Gefässverhältnisse in der Nasenschleimhaut habe ich, um des Erfolges sicher zu sein, die Gefässe kurz vor ihrem Eintritte in die Nasenhöhle aufgesucht und eingespritzt. Von einer Injection der grossen zu- und abführenden Gefässe — Carotis communis, Jugularis — bin ich schon aus dem Grunde abgestanden, weil dieser Vorgang, abgesehen von dem zweifelhaften Erfolge, nicht so pralle Füllungen der feinen Gefässe ergibt. Nach der angegebenen Weise hingegen liess die Injection, selbst wenn vorher der Kopf, dessen Nasenschleimhaut injicirt werden sollte, pathologisch-

[1]) Archiv f. Anat. u. Physiol.; herausg. von J. Müller. Berlin 1853.
[2]) Monatsschr. f. Ohrenheilk. Berlin 1877, Nr. 4, und: Die Rhinoskopie und Pharyngoskopie. Breslau 1879.

anatomischer Zwecke halber bereits eröffnet war, nichts zu wünschen übrig. An Objecten letzterer Art durchtrennte ich den vom Stamme gelösten Kopf in sagittaler Richtung, comprimirte die Durchschnittsflächen an der knorpeligen Nase und am Gaumen mittelst Sperrpincetten, unterband bei verletzter Scheidewand die Nasopalatina und eröffnete, wenn z. B. eine Injection der aus der Flügelgaumengrube in die Nasenschleimhaut eindringenden Gefässe geplant war, diese Spalte so weit als eben nothwendig schien, um bequem operiren zu können. Handelte es sich um eine arterielle Einspritzung, dann wurde der Hauptstamm der Maxillaris interna bis nahe an das Foramen spheno-palatinum verfolgt und die Canüle in die Arteria spheno-palatina eingebunden.

Noch vortheilhafter als für die arterielle Injection erwies sich die directe Einspritzung der Nasenschleimhautgefässe für die Darstellung der Venen. Sie ist eigentlich die einzige Methode, die ein Gelingen verspricht, da eine Injection der grösseren venösen Halsgefässe niemals eine zufriedenstellende Füllung der inneren Nasenvenen herbeiführt.

Zur Darlegung der gröberen venösen Gefässverhältnisse injicirte ich zumeist die Vena nasalis externa und die V. nasalis posterior. Ich suchte mir die Vena nasalis externa am Abgange von der Vena facialis antica, und die Spheno-palatina in der Flügelgaumengrube auf. Die Auffindung der vorderen Vene bereitet niemals Schwierigkeiten, wohl aber häufig die der hinteren, zumal wenn sie blutleer und collabirt ist. Von Klappen habe ich an ihnen nichts bemerkt; es stellte sich der Injection weder ein Widerstand entgegen, noch zeigten die Venen jenes charakteristisch-knotige Aussehen, welches nach der Einspritzung von mit Klappen versehenen Venen niemals ausbleibt. Auf dieselbe Weise habe ich auch die Venen der Nasenschleimhaut für Corrosionen gefüllt und bin mit den erhaltenen Resultaten gleichfalls zufrieden gewesen.

Die directe Einspritzung der Venen habe ich für die Darstellung der feineren, präcapillaren venösen Gefässe nicht geübt. Für eine solche benützte ich das weit einfachere Verfahren der Injection mittelst Einstiches. Der Stachel einer grösseren Pravaz'schen Spritze wurde in das Schwellgewebe, respective in das Venennetz der Nasenschleimhaut eingestochen und die Masse in den Stichcanal hineingetrieben. Es füllten sich auf diese Weise die Venennetze bis in ihre feinsten Zweige, zuweilen auch die Capillaren, diese aber stets unvollkommen, weil das Injectionsmateriale leicht durch die reichlich sich darbietenden weiten peripheren Venen abfloss.

Auch soll nicht unerwähnt bleiben, dass die Injection der venösen Nasengefässe durch Einstich stets auch zur Füllung der den Thränennasengang umgebenden Venennetze und durch diese zu einer, wenn auch nur unvollkommenen Injection der Orbital- und Facialvenen führt. Es dürfte dies auch die einfachste Methode sein, um diese Netze isolirt zu injiciren, da ich mich an mikroskopischen Querschnitten solcher Thränennasengänge davon überzeugt habe, dass nur die Netze und nicht die Capillaren vollkommen gefüllt waren. Die Masse fliesst eben zu leicht gegen die Orbita und gegen das Gesicht ab.

Bei mikroskopischen Doppelinjectionen gieng ich folgendermaassen zu Werke: Ich injicirte zuerst die Venennetze durch Einstich und schickte dieser Einspritzung eine zweite, arterielle Injection von Seite der Sphenopalatina oder der Nasalis anterior nach. Dieser modus procedendi verdient empfohlen zu werden, weil sich durch denselben wirklich schöne Doppelinjectionen erreichen lassen. Aus dem Schwellnetze, in welches man eingestochen, fliesst wegen der in grosser Menge sich darbietenden Abflüsse, wie gerade bemerkt wurde, das Injectionsmateriale nur in geringer Menge in die Capillaren über, diese bleiben sammt den Arterien grösstentheils leer, und die der venösen Injection nachfolgende arterielle Einspritzung mit einer anders gefärbten Masse grenzt an vielen Stellen ganz prachtvoll die venösen Blutbahnen gegen die Capillaren und Arterien ab. Wie ich in der Abhandlung lese, die W. Tomsa[1]) über die »Anatomie und Physiologie der menschlichen Haut« verfasst hat, ist dieser Forscher ähnlich vorgegangen und rühmt es, dass sich bei dieser Reihenfolge der Injection die Füllung des Venensystems eben nur auf den gewünschten Bezirk beschränkt.

Was das Injectionsmateriale anlangt, so benützte ich für makroskopische Zwecke feinere Wachs- und die Hoyer'sche Schellackmasse. Mit den gleichen Massen fertigte ich Corrosionspräparate an. Für die mikroskopischen Einspritzungen kamen in Anwendung: das lösliche Berlinerblau, die feinere Sorte der Hoyer'schen Schellackmasse und die von Kollmann angegebene kaltflüssige Carminmasse, die den Vorzug einer sehr einfachen Bereitungsweise besitzt.

Tingirt wurden die mikroskopischen Präparate theils mit Carmin, theils mit Hämatoxylin; letzteres namentlich in jenen Fällen, in welchen es sich um die Darlegung organischer Muskelzüge handelte.

---

[1]) Archiv f. Dermatol. u. Syphilis. Prag 1873.

Die Arterien der Nasenschleimhaut.

(Taf. XIII, Fig. 1, 2.)

Der Nasenschleimhaut wird das Ernährungsmateriale durch mehrere Arterien zugeleitet, von welchen die Arteria nasalis anterior der Maxillaris externa, dann die Arteria spheno-palatina der Maxillaris interna und schliesslich die beiden Arteriae ethmoidales der Carotis cerebralis die bedeutendsten sind. Von diesen drei Gefässen ist die Spheno-palatina am stärksten und besitzt ein sehr ausgebreitetes Ramificationsgebiet; ihre Verzweigung erstreckt sich nämlich von den Choanen bis in das Vestibulum nasale hinein, während die anderen Gefässe, die direct in die Aeste der Nasalis posterior übergehen und mehr die Rolle collateraler Bahnen spielen, sich auf die äussere Nase und auf die obere Region der Nasenschleimhaut beschränken. Die Spheno-palatina beschränkt sich aber nicht auf die Nasenschleimhaut allein, sondern greift auch noch auf die nachbarlichen pneumatischen Räume (Sinus frontalis, maxillaris, sphenoidalis, ethmoidalis) über, denen sie ansehnliche Zweige zusendet.

Die genauere Betrachtung der einzelnen Arterien ergibt nachstehende Details:

Arteria spheno-palatina s. nasalis posterior communis.

(Taf. XIII, Fig. 1 *A*.)

Die Arteria spheno-palatina geht aus dem in der Flügelgaumengrube gelegenen Endstücke der Maxillaris interna hervor, begibt sich zu dem Foramen spheno-palatinum und theilt sich schon vor oder erst in demselben in zwei Zweige, von welchen der eine (Taf. XIII, Fig. 1 *B*) für die laterale, der andere (Taf. XIII, Fig. 1 *C*) für die mediale Wand der Nasenhöhle bestimmt ist; ersterer heisst Arteria nasalis posterior schlechtweg, letzterer Arteria naso-palatina. Auf dem Wege zur Nasenhöhle durchbohrt die Arteria spheno-palatina — gegebenen Falles ihre beiden Hauptstämme — ein das Foramen spheno-palatinum verstopfendes Zellgewebe, von welchem nicht selten ein Theil in ein die Lücke zweitheilendes Bändchen umgewandelt erscheint. Ueber dem Bändchen liegt dann die Arteria naso-palatina, unterhalb desselben die Nasalis posterior. Bandartige Apparate um einzelne Zweige der Maxillaris interna gehören überhaupt zur Norm, nur ist ihre Ausbildung mannigfachem Wechsel unterworfen.

Die am Tuber maxillare verlaufenden Gefässe (Art. infraorbitalis, dentalis superior) werden gewöhnlich von mehreren (2—4) Bändern überbrückt, welche am Rande der unteren Augenhöhlenspalte oder in

deren nächster Umgebung beginnen und am Tuber maxillare, in der Fascia buccinatoria und am Processus pterygoideus endigen. Die Arteria spheno-palatina (respective die Arteria maxillaris interna) ist gar nicht selten sogar von einem fibrösen Rohre umschlossen, welches mit mehreren zackigen Fortsätzen an das Oberkiefer- und Keilbein geknüpft ist. Von den Bändern sind einzelne oft 2—3 *cm* lang, 3—4 *mm* breit und mehrschichtig [1]).

Die Ramificationsbezirke der beiden oben angeführten Nasenarterien sind, wie wir bald sehen werden, nicht strenge von einander geschieden, denn die Naso-palatina sendet auch Zweige zur lateralen Wand.

Der Hauptstamm der Nasalis posterior läuft an der Seitenwand zwischen den hinteren Enden der unteren und mittleren Muschel abwärts und spaltet sich, nachdem er vorher einen Ast für den unteren Nasengang abgegeben (Taf. XIII, Fig. 1 *a*), an der unteren Muschel in drei sagittal gelagerte Zweige, von welchen der stärkste ungefähr in der Mitte zwischen dem oberen und unteren Muschelrande vorwärts zieht, die knorpelige Nase erreicht und in deren Wandungen mit Zweigen der Maxillaris externa anastomosirt.

Von den beiden übrigen Zweigen wählt der stärkere den freien Muschelrand zum Verlaufe, gibt einen vorderen Ast für den unteren Nasengang ab (Taf. XIII, Fig. 1 *b*) und erreicht gleich dem mittleren Stamme die knorpelige Nase; der schwächere zieht am Insertionsrande der Muschel vorwärts, verlässt diesen aber bald und begibt sich auf die Wand des mittleren Nasenganges (s. die Abbildung). Auf der Muschel finden sich die Gefässe streckenweise in tief gegrabenen Rinnen untergebracht; im übrigen formiren sie im oberen und mittleren Nasengange, ferner auf der unteren Muschel ein grobmaschiges Arteriennetz.

In das Verzweigungsgebiet der Arteria nasalis posterior fällt auch die mittlere Nasenmuschel. Das starke Gefäss (Taf. XIII, Fig. 1 *c c c*) derselben, welches knapp hinter ihr abzweigt, verläuft theils am Muschelrande, theils gedeckt von diesem vorwärts, und seine Aeste bilden auf der medialen Muschelfläche ein Geflecht.

Es verzweigt sich also die Arteria nasalis posterior in der Pars respiratoria und auch noch im unteren Bezirke der Riechspalte (mittlere Muschel).

---

[1]) Ein ähnliches Band zieht unmittelbar unterhalb des Foramen ovale vom hinteren Rande der äusseren Platte des Proc. pterygoideus in schräger Richtung nach hinten zum Rande des Tympanicum. Auf dem Bändchen ruht der dritte Ast des Trigeminus.

Die obere Muschel, und wenn eine vierte vorhanden ist, auch diese liegen der Verästelung der Nasalis posterior zu fern und erhalten daher ihr Blut aus der Arteria naso-palatina, die an der unteren Fläche des Keilbeinkörpers und gerade in der Projection der oberen Muschel in die Nasenhöhle eintritt. Diese schwächste unter den Muschelarterien (Taf. XIII, Fig. 1 *d d*) bildet auch ein Netz und sendet eine Reihe von Zweigen gegen das Siebbeinlabyrinth ab.

Von den zwei Arteriae ethmoidales, welche die Ophthalmica der Nasenschleimhaut zuschickt, ist die vordere die stärkere. Zwischen beiden Ethmoidales obwaltet im übrigen ein gewisses compensatorisches Verhältniss; denn man beobachtet, dass, je schwächer die vordere, desto stärker die hintere Siebbeinarterie ausgebildet ist. Die A. ethmoidalis anterior (Taf. XIII, Fig. 1 *e g* u. 2 *a b*) zieht in Gesellschaft des gleichnamigen Nerven, oft eine Strecke weit in einer Siebbeinzelle freiliegend, medialwärts, sendet neben dem Hauptstamme mehrere Zweige durch Oeffnungen der Lamina cribrosa in die Nasenhöhle und verzweigt sich schliesslich an der lateralen Wand, am Septum und in der äusseren Nase; sie inosculirt direct in einige Zweige der Nasalis posterior und der Naso-palatina. Die Ethmoidalis posterior (Taf. XIII, Fig. 1 *f* u. 2 *c d*) anastomosirt auf der Siebplatte mit der Ethmoidalis anterior und inosculirt an der medialen wie an der lateralen Wand in das Arteriennetz der Nasalis posterior und der Naso-palatina.

Gar nicht selten ist die eine Ethmoidalis schwach entwickelt, dafür aber entweder, wie bereits angeführt, die andere stärker, oder es hat sich compensirend ein Nebenzweig zu einem verhältnissmässig ansehnlichen Aste emporgeschwungen. Durch die Verbindungen der Arteria ethmoidalis mit den Aesten der Nasalis posterior stehen die Meningealarterien mit denen der Nasenschleimhaut in directem Connex.

Von minder wichtigen Arterien der Nasenschleimhaut seien erwähnt:

a) Der Nasenast der Arteria palatina descendens (Palatina major, Luschka), der kurz vor dem Austritte der Gaumenarterie aus dem Canal die zarte, siebförmig durchlöcherte, mediale Wand desselben perforirt und sich hinten am Nasenboden verzweigt. Die Palatina descendens gibt aber auch entsprechend dem mittleren Nasengange einen Ast ab, der mit dem Hauptstamme der Nasalis posterior anastomosirt, zuweilen 1 *mm* dick ist und mit seinen Endzweigen gleichfalls die Schleimhaut am Nasenboden erreicht.

b) Die Arteria pharyngea suprema, welche sich in der Choanengegend ramificirt.

Nasenäste der Maxillaris externa.

Die äussere Nase besitzt zwei Hautblätter: ein äusseres der Gesichtshaut zugehöriges und ein inneres, welches das Vestibulum nasale auskleidet. Im ersteren liegen die starken Aeste der Arteria nasalis externa, im letzteren die Endzweige der Nasalis posterior. Zwischen beiden Gefässsystemen existirt durch Zweige (2—3), welche am Rande der knöchernen Nasenöffnung von der Nasalis externa abzweigen und direct in die vorderen Enden der Nasenschleimhautgefässe (untere Muschel) übergehen, ein Verkehr. Die anastomotischen Zweige können eine Dicke von $^1/_2 mm$ erreichen.

Arterien der Nasenscheidewand.

Die Nasenscheidewand bezieht ihr Blut aus der Arteria nasopalatina (Taf. XIII, Fig. 1 *C*, Fig. 2 *A*), den beiden Arteriae ethmoidales (Taf. XIII, Fig. 2 *a b c d*), der Arteria septi narium (Taf. XIII, Fig. 2 *B*) und den Gaumenarterien, aber auch an dieser Wand der Nasenhöhle, geben ebenso wie an der lateralen, die Zweige der Arteria spheno-palatina den Ausschlag. Die Nasopalatina tritt knapp über der mittleren Muschel in die Nasenhöhle ein und theilt sich an der Nasenscheidewand in einen oberen und in einen unteren Zweig. Der obere, schwächere liegt auf der Lamina perpendicularis, der untere, stärkere auf dem Pflugscharbeine. Letzterer spaltet sich wieder in zwei Zweige, von welchen der eine durch das Foramen incisivum gegen das Gaumengewölbe herab tritt. Die Nebenäste dieser Arterien lösen sich in ein Netz auf, welches oben mit den Scheidewandzweigen der Arteriae ethmoidales, vorne mit der Arteria septi narium und ganz hinten mit den schwachen Ausläufern der Arteria palatina anastomosirt.

Verbindungen der Nasenschleimhaut-Arterien mit der Art. angularis und der Ophthalmica.

Neben den Anastomosen, welche die Nasalis posterior mit Ästen der Maxillaris externa und der Augenpulsader, nämlich mit der Nasalis externa und den beiden Arteriae ethmoidales eingeht, existirt entlang des Thränennasenganges eine zweite collaterale Bahn. Die Arterien des Thränennasenganges bilden nämlich ein weitmaschiges Geflecht, und dieses Geflecht inosculirt:

a) oben am Thränensacke durch einen vorderen Ast in die Angularis,
b) durch zwei nach hinten ziehende Zweige in die Ophthalmica und endlich
c) durch eine Arterie, die sich um den hinteren Rand des knöchernen Thränenganges herumschlägt, in einen Abkömmling der Arteria infraorbitalis.

Die aufgezählten Arterien bilden in der Nasenschleimhaut (tiefste Schichte) ein Netz, aus welchem erst die eigentlichen Parenchymgefässe der Schleimhaut hervorgehen. Diese der Schleimhautoberfläche zustrebenden Äste sind spiralig gewunden, insbesondere in jenen Partien, wo die Schleimhaut in Folge der Einschaltung eines Schwellgewebes die Fähigkeit besitzt, an- und abzuschwellen. Ähnlich sind auch in anderen Organen, deren Volumen ansehnlich wechselt, wie in der Zunge, den Schwellkörpern der Geschlechtswerkzeuge, in den Gesichtsweichtheilen, am Herzen etc. die Arterien korkzieherartig gewunden, mit dem Unterschiede aber, dass hier alle Arterien, in der Nase aber nur die feineren Zweige aufgedreht sind; denn die grösseren liegen gestreckt und fixirt an den Knochen oder in ihren Furchen.

Resumé.

a) In das Verzweigungsgebiet der Arteria nasalis posterior fällt die Regio respiratoria und noch die untere Partie der Riechspalte.

b) In das der Arteria naso-palatina die Scheidewand und der obere Antheil der Riechspalte.

c) Collaterale Bahnen sind reichlich vorhanden; zu diesen zählen: 1. die Arteriae ethmoidales, 2. die Arteria nasalis externa, 3. die Arteria septi narium, 4. die Arteria palatina und 5. die Arterien des Thränennasenganges.

In Folge dieses Reichthumes an collateralen Bahnen wird es innerhalb des arteriellen Schenkels der Nasenschleimhaut nicht leicht zu Circulationsstörungen kommen.

Die Venen der Nasenschleimhaut.

Aus dem dichten Venennetze, beziehungsweise aus dem Schwellgewebe der Nasenschleimhaut, treten Venenstämme hervor, die das Verhalten der Arterien nachahmen, sie begleiten und nach verschiedenen Richtungen abziehen. Man kann fünf Gruppen solcher Venen unterscheiden, von welchen

a) die eine, Plexus nasalis externus, vorwärts gegen die äussere Nasenöffnung;

b) die zweite, Venae ethmoidales anteriores et posteriores, aufwärts gegen die Schädel- und Augenhöhle;

c) eine dritte rückwärts gegen das Gaumensegel und den Pharynx;

d) eine vierte rück- und aufwärts durch das Foramen sphenopalatinum in die Flügelgaumengrube, und

e) eine fünfte durch das Siebbein in die Schädelhöhle zieht, um hier in die Venen der Pia mater zu inosculiren.

Die vordere tiefe Nasenvene.

(Taf. XIII, Fig. 3.)

Die vordere tiefe Nasenvene recrutirt sich aus den dichten Venengeflechten der Nasenschleimhaut und aus der Haut des Vestibulum nasale. Die venösen Geflechte der Nasenschleimhaut setzen sich nämlich auch in das Vestibulum der Nase fort (Plexus nasalis externus) und sind hier grösstentheils von den Knorpeln der äusseren Nase gedeckt. Uber den Flügeln lässt sich das Geflecht leicht darstellen, denn der Knorpel ist mit den Venen bloss durch lockeres Gewebe verbunden; nicht so leicht gelingt dies aber am Nasenflügel selbst, weil eine innige Coalition zwischen dem letzteren und dem Geflechte besteht. Nach Ablösung des Knorpels erscheint die laterale Seite — demnach der gröbere Antheil — des Venennetzes, während der feinere dem Vestibulum nasale zugekehrt ist. Jene Partie der gröberen äusseren Venenschichte, welche vom Nasenflügelknorpel gedeckt wird, ist zarter und engmaschiger als der übrige Antheil.

Die aus diesem Netze abziehenden Venenstämme begeben sich zum Rande der Apertura pyriformis (Taf. XIII, Fig. 3 *a a*), anastomosiren hier einerseits mit anderen aus der Nasenschleimhaut heraustretenden Zweigen (*b b b*), die sich um den Rand der knöchernen Nasenöffnung herumwinden, und andererseits mit Venen, die dem vorderen unteren Bezirke der Nasenscheidewand (*c c c*) angehören. Durch den Conflux so zahlreicher Venen am Rande der äusseren Nasenöffnung kommt es auch hier zur Bildung eines grobstämmigen, dichten Geflechtes (Taf. XIII, Fig. 3 *b b b*), dessen unterer Abschnitt stärker ist, weil hier die Venenstämme der Nasenscheidewand zum Geflechte hinzutreten. Diesen dichteren unteren Antheil des den Uebergang zwischen den inneren und äusseren Nasenvenen vermittelnden Geflechtes hat zuerst N. Rüdinger[1]) beschrieben.

Aus dem Geflechte gehen schliesslich 3—5 Venen (Taf. XIII, Fig. 3 und 4 *d d d*) hervor, welche in die vordere tiefe Nasenvene (Taf. XIII, Fig. 3) einmünden.

Von den aufgezählten Venen abgesehen, münden in das Randgeflecht der äusseren Nasenöffnung noch einige stärkere, oberflächliche Aeste, die unter dem Depressor nasi und auf dem Nasenflügelknorpel liegen und mit 3—5 Zweigen in dem dichten Venennetze der Nasenhaut wurzeln. In diese Hautmuskel-Venen der Nase inosculirt eine Menge

[1]) Chirurg. Anat. d. Menschen. Stuttgart 1874, Abth. III, Heft 1.

von kleineren Aesten aus dem vorher beschriebenen dichten, subcartilaginösen Venengeflechte.

Aus dieser Beschreibung ist zu ersehen, dass die äussere Nase einen grossen Reichthum an Venen besitzt. Die Venen liegen in drei Lagen übereinander geschichtet, und zwar die eine in der Haut, die zweite subcartilaginös in der Auskleidung des Vestibulum nasale, und zwischen beiden lagert eine dritte, perichondrale am Nasenknorpel.

Ein anderer Abfluss aus den venösen Gefässen der Nasenschleimhaut ist durch eine der grösseren Knochenvenen des Oberkiefers und des Nasenbeines gegeben. Man bemerkt bei jeder Injection des Schwellgewebes der Nasenschleimhaut, dass sich neben zahlreichen kleineren Knochenvenen auch einige dickere und durch diese rasch die Gesichtsvenen füllen. Bei näherer Untersuchung zeigt sich eine starke, den Oberkiefer durchsetzende Vene, deren Querdurchmesser im eingespritzten Zustande 1 Mm. beträgt; sie hängt innen mit einem dickeren venösen Zweige der Nasenschleimhaut zusammen, liegt mit einem ungefähr 1 Cm. langen Stücke im Kiefer und mündet gewöhnlich wenige Millimeter unterhalb des Infraorbitalrandes in die Gesichtsvene. Diese Vene ist ein wahres Emissarium der Nasenschleimhaut [1]).

Die vorderen oberen venösen Abzugscanäle der Nasenschleimhaut.

Zu den aus dem venösen Geflechte der Nasenschleimhaut sich entwickelnden und gegen die Schädelhöhle gerichteten Venen gehören vor Allem die Venae comitantes der Arteriae ethmoidales, welche dadurch, dass ihr intracranielles Stück mit den Venen der Dura mater und dem oberen Sichelblutleiter anastomosirt, eine wichtige Verbindung zwischen den Gefässbezirken der Nasenschleimhaut und der harten Hirnhaut herstellen [2]). Eine zweite ähnliche Vene, welche einen Nebenzweig der Arteria ethmoidalis anterior begleitet, dringt durch die Siebplatte in die Schädelhöhle ein und geht entweder in das Venengeflecht des Tractus olfactorius oder direct in eine stärkere Vene am Orbitallappen über. Wegen dieser Inosculation darf sie mehr Dignität als die

---

[1]) Häufig sind, wie auch in der Abbildung zu sehen, ihrer zwei vorhanden.

[2]) The Cyclopaedia of Anatomy and Physiology by R. B. Todd. Vol. III. «The veins of the nose, so far as they are known, are associated with its arteries. Their communication with the veins within the skull has been already mentioned. The anastomosis is chiefly effected by means of the branches of the ethmoidal and spheno-palatine veins, which communicate with branches opening into the longitudinal and coronary sinuses». (J. Paget.) — Sappey (Band III seiner Anatomie) sah als Varietät eine oder die andere der Venae ethmoidales in den oberen Sichelblutleiter münden.

Verbindung der Vena ethmoidalis anterior mit den Netzen der Meninx fibrosa für sich in Anspruch nehmen. Um die in Rede stehende Anastomose darzustellen, ist es nicht nothwendig, eine complete Injection der Nasenschleimhaut auszuführen, es genügt vielmehr, an einem sagittal durchtrennten Kopfe, dessen Gehirnhemisphären beim Sägen gar nicht, oder doch nicht zu stark verletzt wurden, eine Einstichsinjection in der Gegend jener Wulstung zu machen, die in der Anatomie Agger nasi genannt wird. Man sieht, wenn dies gelungen, an der Nasenschleimhaut ein Gefäss verlaufen, welches eine aufsteigende Richtung einhält, die Siebplatte passirt und, in der vorderen Schädelgrube angelangt, entweder in das Venennetz des Tractus olfactorius übergeht oder direct mit einer stärkeren Vene des Orbitallappens in Communication tritt. In einem Falle sah ich sogar den Hauptstamm dieser Vene in den oberen Sichelblutleiter einmünden.

Der Blutstrom in der eben beschriebenen Vene wird unter normalen Circulationsverhältnissen wohl cerebralwärts gerichtet sein. Zu dieser Annahme veranlasst mich einmal die Analogie mit der Stromrichtung in den Ethmoidalvenen, zu deren System ja, streng genommen, unsere Vene gehört, und dann die Stelle, an der die Vene die Nasenschleimhaut verlässt. Sie liegt nämlich den meningealen Venen viel näher als den grösseren, die Nasenhöhle verlassenden venösen Abzugscanälen. Noch wahrscheinlicher wird die angegebene Stromrichtung des Blutes in der genannten Vene, wenn man den Einfluss erwägt, den die in Folge ihres Baues am Collabiren verhinderten Blutleiter auf die Circulation innerhalb des Schädels ausüben. Sowie der Druck in den grösseren Halsvenen fällt, äussern die Sinus auf die Meningealvenen resp. Gehirnvenen eine saugende Wirkung, und diese wird sich gewiss auch auf die Venen des Orbitallappens fortsetzen.

Die eben geschilderte Verbindung zwischen den Venen der Nasenschleimhaut und der Pia mater scheint bisher gar nicht oder nur von Wenigen beachtet worden zu sein. Mehr Würdigung fand dagegen ein Emissarium des Foramen coecum, welches den grossen Sichelblutleiter mit Nasenvenen in Verbindung setzen soll. Für diese Communication sind die meisten der anatomischen Schriftsteller, unter Anderen H. Beaunis und A. Bouchard,[1]) J. Hyrtl,[2]) W. Krause[3]) und C. Langer[4]) eingetreten. Auch Luschka[5]) fasste mit einiger Modification das Foramen coecum

[1]) Anatomie descriptive. 1880.
[2]) Descriptive Anatomie.
[3]) Handbuch der Anatomie.
[4]) Lehrbuch der Anatomie.
[5]) Anatomie des Menschen. Tübingen 1867.

als einen Venencanal auf, welcher sich im weiteren Verlaufe theilt, um in die hinteren Cellulae frontales des Siebbeines einzumünden. In einem Falle sah Luschka den Canal am Nasenrücken münden. Nach F. W. Theile[1] steht der obere Sichelblutleiter durch das blinde Loch nur bei Kindern mit den Venen der Nase im Zusammenhange, eine Anschauung, der sich auch J. Henle[2] anschloss. Wenn die Auffassung Theile's richtig wäre, dann müsste es während der Entwicklungsperiode des Körpers zu einer Obliteration der das Foramen coecum passirenden und vom Sinus falciformis zu den Nasenvenen ziehenden Vene kommen.

Noch negativer als Theile verhält sich Sappey[3], der diese Verbindung überhaupt bestreitet, wobei ich aber bemerken muss, dass er nur vom Erwachsenen spricht; Sappey sagt bei Beschreibung des oberen Sichelblutleiters: »Son sommet correspond à l'extremité de la créte coronale; il se termine graduellement en cul-de-sac. C'est à tort que quelques anatomistes le prolongent jusqu'au trou borgne[4] où il se continuerait avec les veines nasales.«

Um diese, wie aus den Angaben hervorgeht, noch immer strittige Angelegenheit endgiltig auszutragen, ist eine genaue Untersuchung des vorderen Endes des Processus falciformis nothwendig. Eine solche lehrt vor Allem, dass das Foramen coecum, abweichend von den übrigen Emissarien, keine den Canal ausfüllende Vene enthält, sondern einen konischen Fortsatz der Sichel, welcher sich mit Leichtigkeit aus dem Canale herausziehen lässt, und der in Bezug auf seine Länge sehr variirt. Ich fand ihn nicht selten 1—1½ *cm* lang und mit seinem peripheren, in einen sehr dünnen Faden auslaufenden Antheile frei endigend. Beim Neugeborenen ist diese Fortsetzung wohl kürzer, aber bedeutend voluminöser; sie bildet hier einen kurzen, dicken und breiten bindegewebigen Pfropf, der zwischen dem Siebbeine und dem Frontale lagert und für den die vordere Seite der Crista galli eine Vertiefung trägt.[5] Die Umwandlung dieses Pfropfes in den konischen Fortsatz der Sichel scheint sehr rasch zu erfolgen, denn ich fand ihn, ähnlich wie am Manne, auch schon in der Leiche eines zwei Jahre alt gewordenen Kindes. Dass dieser Conus beim Erwachsenen wie beim Neugeborenen Gefässe enthält, sieht man deutlich am Querschnitte; die Be-

---

[1] Siehe Th. Sömering. Vom Baue des menschlichen Körpers, umgearbeitet von F. W. Theile. Bd. III. Leipzig 1847.

[2] Gefässlehre.

[3] Traité d'Anatomie descriptive. Paris 1876.

[4] Trou borgne = Foramen coecum.

[5] Ich habe diesen Fortsatz, dessen Bedeutung noch nicht hinlänglich gekannt ist, in den Medic. Jahrb. 1878 beschrieben und abgebildet.

ziehungen der letzteren treten aber erst nach einer Injection zu Tage, und für eine solche wählt man am besten den oberen Sichelblutleiter. Injicirt man diesen Blutbehälter, so zeigt sich vor Allem, dass er im vordersten Bereiche mit der Abnahme aller seiner Durchmesser auch den Charakter eines Sinus ablegt und dafür den einer gewöhnlichen Vene annimmt. Von vorne verfolgt, acquirirt der Blutbehälter der Sichel den Charakter eines Sinus erst mit der Einmündung einer verhältnissmässig stärkeren Vene des Orbitallappens, die oft schon knapp über der Crista galli einmündet, und von der vorher bemerkt wurde, dass sie mit der aus der Nasenschleimhaut in die Schädelhöhle ziehenden Vene communicire.

Ist nun die Einspritzung des vorderen Sichelendes gelungen, dann füllen sich im Momente *a*) die Venen des Stirnbeines, *b*) theilweise die Venen der Auskleidung des Sinus frontalis, *c*) die Venen im Pfropfe des Foramen coecum, *d*) die Venen der Weichtheile und Knochen der äusseren Nase, wenn es sich um ein Kind (zumal um ein neugeborenes) handelt, und *e*) die Nasenschleimhaut; die sub *a* und *b* genannten durch eine grosse Menge von feinen, in den Sichelblutleiter einmündenden Knochenvenen; die Nasenschleimhaut einerseits durch die Verbindung des Sichelblutleiters mit den Ethmoidalvenen und andererseits durch den Zusammenhang der bereits mehrfach citirten Vene des Orbitallappens mit den ihr selbst zugehörigen Venen.

In dem beim Neugeborenen zwischen Stirn- und Siebbein eingeschobenen Bindegewebspfropfe bilden die mit dem Sinus falciformis verbundenen 4—6 verhältnissmässig starken Venenzweige ein wahres venöses Geflecht, welches peripher mit den periostalen Venen der Nasenbeine und indirect mit den Venen der letzteren und mit denen der Gesichtsweichtheile anastomosirt. Durch dieses Verhalten erklärt sich leicht die Erscheinung, dass bei den Injectionen am kindlichen Schädel die Gesichtsweichtheile oft schon intensiv gefärbt sind, während die Nasenschleimhaut noch blass ist. Mündet in dieses Geflecht eine stärkere Knochenvene eines Nasenbeines, dann wird es wie in dem Luschka'schen Falle möglich sein, das Foramen coecum bis an die Gesichtsfläche zu sondiren. Einer solchen wohl bloss ausnahmsweise vorhandenen Verbindung ist gewiss vom chirurgischen Standpunkte aus eine gewisse Bedeutung nicht abzusprechen.

Wird der Sinus falciformis major beim Erwachsenen eingespritzt, dann erfolgt die Injection des Nasendaches nicht mehr in der für das Kind angegebenen Weise. Der Conus des Foramen coecum ist durch die Ausbildung des Stirn- und Siebbeines, ferner durch die Verengerung des anfänglich sehr weiten Foramen coecum vom Perioste des

Nasenbeines abgeschnürt, die Venen des Conus haben sich verringert, und der Nachweis einer Verbindung derselben mit den periostalen Venen des Nasenbeines gelingt nicht mehr; wenigstens war ich in keinem Falle im Stande, eine solche nachzuweisen.

Einer Verbindung der im Conus eingeschlossenen Venen mit jenen der Stirnhöhlenschleimhaut durch Spalten der hinteren Sinuswand kommt keine besondere Bedeutung zu.

Es ergibt sich somit, dass Theile's Angabe wohl richtig ist, dass aber auch Sappey Recht behält, denn eine directe Verbindung zwischen den Nasenschleimhaut-Venen und dem oberen Sichelblutleiter via Foramen coecum besitzt nicht einmal der Neugeborene. Es bleiben also an directen Communicationen zwischen den Nasenschleimhautvenen, dem Sinus falciformis und den Gehirnvenen nur übrig: *a*) die die Siebplatte durchsetzende starke Vene, und *b*) die Verbindung der Venae ethmoidales mit dem Sinus falciformis major. Zuweilen sind diese Verbindungen sehr bedeutend und zwar in dem Falle, wenn eine Vena ethmoidalis direct in den oberen Sichelblutleiter mündet oder einen starken Nebenzweig einer meningealen Vene des Orbitallappens zuschickt.

Nach dem geschilderten Verhalten der Venen im Foramen coecum ist es klar, dass, wenn Blutungen aus der Nasenschleimhaut, gleichgiltig, ob es sich um Erwachsene oder um Kinder handelt, eine fühlbare Erleichterung nach sich rufen, diese nur auf eine Entleerung der die Siebplatte passirenden Venen und nicht auf die Venen des Pfropfes bezogen werden darf; denn bei Erwachsenen fehlt die beschriebene Verbindung, und im Neugeborenen verknüpfen sich die Venen des Pfropfes nur auf Umwegen und bloss durch zarte Aestchen mit den Schleimhautgefässen der Nase.

Die rückwärts abziehenden Venen der Nasenschleimhaut.

(Taf. XIII, Fig. 1, 2 u. 4.)

Unter den nach rückwärts abziehenden Venen der Nasenschleimhaut hat man zwei Systeme, ein oberflächliches und ein tiefliegendes, zu unterscheiden, die aber untereinander durch vielfache Anastomosen geflechtartig verknüpft sind. Die Venen des oberflächlichen Systems (Taf. XIII, Fig. 4 *a b c*) treten aus den hinteren Muschelenden hervor, schicken einander Verbindungsäste zu und begeben sich schliesslich zu den grossen Venen des Schlundkopfes (*b*) und des Gaumensegels (*a*), jene der zwei oberen Siebbeinmuscheln (*c*) zu den Venen in der äusseren Schleimhautbekleidung des Keilbeinkörpers. Die Hauptstämme der

rückwärts aus den Muschelenden hervortretenden Venen verlaufen gewöhnlich für sich und werden oft dadurch auseinandergehalten, dass, wie auch in der Abbildung, die Vene der mittleren Muschel um den Tubenwulst herumzieht. Diese Venen sind so stark und liegen so oberflächlich, dass sie im gefüllten Zustande gleich den Venen am Zungengrunde ohne Präparation sichtbar sind.

Das zweite System der rückwärtigen Abzugsröhren begibt sich durch das Foramen spheno-palatinum in die Flügelgaumengrube und wird erst sichtbar, wenn man die Nasenschleimhaut von der lateralen Wand ablöst. Die Venen erscheinen dann als begleitende Aeste der Arteria nasalis posterior (siehe Taf. XIII, Fig. 1), und gewöhnlich wird jeder stärkere Arterienast von zwei Venen begleitet, die untereinander wieder durch quere Sprossen anastomosiren. Diese Venen gehen da aus der Nasenschleimhaut hervor, wo die Arterie in dieselbe eintritt, also schon vor dem hinteren Muschelende.

An jenen Stellen, wo die Arterienzweige in Knochenfurchen gebettet sind, wandelt sich die entsprechende Vene in ein die Pulsader einschliessendes Geflecht um, auf dessen Function ich später zurückkommen werde. Am Foramen spheno-palatinum gruppiren sich die Venen ähnlich, wie wir dies für die Arterien angegeben haben: Die Venen der oberen Muschel confluiren mit denen der Nasenscheidewand, ziehen getrennt von jenen der Arteria nasalis posterior in die Fossa pterygo-palatina hinein, vereinigen sich untereinander und inosculiren in den Plexus pterygoideus. Feinere venöse Zweige der Nasenschleimhaut begeben sich auch in den Canalis pterygo-palatinus und ergiessen ihren Inhalt in die Gaumenvenen.

Trotzdem sich diese Venen entweder durch directe Füllung oder durch Einstich in das Schwellgewebe der Nasenschleimhaut leicht darstellen lassen, sind sie bislang doch nicht ganz richtig aufgefasst worden. Man hat die Strömung in den Nasenvenen zu einseitig betrachtet und der rückwärtigen, tiefliegenden Bahn bei Vernachlässigung aller anderen ein zu grosses Gewicht beigelegt. So hält z. B. Sappey[1]) die hinteren Venen für stärker als die vorderen, und die gegen das Gaumensegel verlaufenden starken Aeste werden von ihm vollends übergangen. Letztere hat meines Wissens bloss F. Arnold in seinen Icones anatomicae theilweise abgebildet und bezeichnet.

Die Venen an der Scheidewand gruppiren sich ähnlich wie die an der lateralen Nasenwand, und man kann auch hier oberflächliche und tiefliegende Venen unterscheiden. Erstere (Taf. XIII, Fig. 2 *e e*) ziehen gegen das Gaumensegel, letztere, die Venae nasopalatinae (siehe die Ab-

[1]) Anatomie, Bd. III.

bildung), begleiten, in Doppelreihen angeordnet, die gröberen Arterienzweige. Das venöse Netz der Schleimhaut pflegt überdies durch aufsteigende Zweige Beziehungen zu den Venae ethmoidales und anastomosirt vorne mit den Lippenvenen und mit dem Geflechte an der Umrandung der äusseren Nasenöffnung.

Verbindung der Nasenschleimhaut mit den Gesichts- und Orbitalvenen entlang des Thränennasenganges (Plexus lacrymalis).

Wenn das Schwellgewebe der Nasenschleimhaut (am besten durch Einstich) gefüllt ist, so dringt die Masse mit Leichtigkeit in das dichte, den Thränennasengang umspinnende Venengeflecht und aus diesem in die Vena facialis anterior, ophthalmica und infraorbitalis ein. Am Gange selbst verlaufen die einzelnen Röhchren des Netzes entweder longitudinal oder etwas schräg und gehen mit ihren unteren Enden, heissen wir sie Venae lacrymales inferiores, entsprechend dem Muschelansatze in die sagittal gerichteten Venen des unteren Nasenganges über, während ihre oberen Theile am Uebergange des Ductus in den Thränensack, nachdem sie noch vorher einige Zweige aus dem Saccus lacrymalis aufgenommen (siehe die Abbildung), sich in zwei Reihen gruppiren, von welchen die vordere einen starken Venenast darstellend sich um den Infraorbitalrand herumschlägt und in die Vena facialis antica einmündet, während sich die hintere mit den vorderen Orbitalvenen verbindet; erstere will ich Vena lacrymo-facialis, letztere lacrymo-orbitalis nennen. In die Vena lacrymo-facialis mündet ein stärkerer Zweig ein, der aus den vorderen Siebbeinzellen stammt und das Thränenbein durchbohrt.

Zum Zwecke der mikroskopischen Untersuchung hergerichtete Querschnitte des injicirten Thränennasenganges lassen erkennen, dass in das grosse oberflächliche Netz das feine Schleimhautnetz des Ganges einmündet. Ueber die Schichte, in welcher das von Vielen als Schwellnetz angesprochene Geflecht lagert, äussert sich Henle[1]) in nachstehender Weise: »In dem unteren Theile des Thränencanales nimmt die eigentliche Schleimhaut, die conglobirte Schichte, an Mächtigkeit zu, und die fibröse wandelt sich in ein entschieden cavernöses Gewebe um, welches eine Fortsetzung des cavernösen Gewebes der Schleimhaut der unteren Muschel ist. Ihre Mächtigkeit beträgt im blutleeren Zustande 0·5—1·5 *mm.*; davon zeigt nur eine dünne, der Knochenwand nächste Schichte die dem Periost eigenthümliche Zusammensetzung. Im Uebrigen bilden den Hauptbestandtheil der Membran Netze ve-

[1]) Eingeweidelehre.

nöser Gefässe mit longitudinal verlängerten Maschen.« Dieses Geflecht hat nach Henle die Aufgabe, die Absperrung des Thränenganges gegen die Nasenhöhle zu besorgen, damit aus der Nase nicht Luft und Flüssigkeiten gegen den Thränensack aufsteigen können, da, wie dieser Autor mit Recht hervorhebt, keine der im Thränengange vorkommenden Klappen, im mechanischen Sinne des Wortes, diesen Namen verdient. Wir haben uns vorzustellen, dass im Ruhestande das Schwellgewebe gefüllt und hiedurch die Lichtung des Rohres geschlossen ist. Beim Durchtritte von Thränen wird das Schwellgewebe gedrückt, und nun entleert es sich entsprechend dem Grade der Compression gegen die Nasen-, Gesichts- und Orbitalvenen. Bei Störungen könnte es sich allenfalls ereignen, dass eine grössere Menge venösen Blutes der Nasenschleimhaut gezwungen würde, durch das Geflecht der Thränennasenganges gegen die Gesichtsweichtheile abzufliessen.

Fasse ich am Schlusse dieses Abschnittes alles über die venösen Abzugsröhren Gesagte zusammen, so zeigt sich, dass für den Abfluss des Blutes aus der Nasenschleimhaut eine Reihe von grossen Emissarien zu Gebote stehen, und aus diesem Grunde wird es innerhalb dieser Röhrenleitung nicht leicht zu Stauungen kommen. Auch die Bemerkung soll hier angefügt werden, dass das Venennetz, aus welchem die in dem letzten Capitel beschriebenen Venenstämme hervorgehen, morphologisch genommen nur zum Theile dem arteriellen Netze entspricht, denn erstens ist es viel dichter, und zudem sind die Arterienzweigchen bald von starken, bald von sehr zarten Venen begleitet, oder es decken sich die beiden Gefässnetze überhaupt nicht. Das Vorwiegen des Venennetzes zeigt sich am schönsten, wenn man die gröberen Venen und Arterien im mittleren Nasengange oder am Boden der Nasenhöhle miteinander vergleicht.

An den grösseren Arterien bilden die begleitenden Venen stellenweise Geflechte, welche durch ihre Fortsetzung bis in die Adventitia der Arterien die Gegenwart von Vasa vasorum bekunden. Es münden also, wie nicht anders vorauszusehen, die Abzugsröhrchen aus den Capillaren der Gefässhaut in die grösseren Begleitvenen.

Das Schwellgewebe und die Venennetze der Nasenschleimhaut.

(Taf. XIII, Fig. 5—9).

Ich kann dieses Capitel nicht besser als mit den wenigen Worten einleiten, die W. Kohlrausch,[1]) der Entdecker des Schwellgewebes in der Nasenschleimhaut, der Beschreibung desselben widmete. Diese

[1]) l. c.

Beschreibung lautet: »Das Venennetz, sich in den reichsten Anastomosen überall verbindend, liegt zwischen Periosteum und Schleimhaut, ist stellenweise, im ausgedehnten Zustande, $1^1/_2$—2‴ dick. Die Venenschlingen stehen in ihrer Hauptrichtung senkrecht gegen den Knochen gerichtet und zeigen im injicirten Zustande eine Dicke von $^1/_6$—$^1/_3$‴«; weiter heisst es: »Die Gefässanordnung ist insoferne von wissenschaftlichem Interesse, als sich daraus die Anschwellung der Schleimhaut der Nasengänge erklärt, welche bei chronischem Schnupfen so häufig ist. Gewiss hat Mancher schon die Erfahrung gemacht, dass bei solchen chronischen katarrhalischen Zuständen Nachts gewöhnlich das Nasenloch der Seite, auf welcher man liegt, verstopft ist und dies bald wechselt, wenn man sich auf die andere Seite legt. Es erklärt sich aus der Senkung des Blutes nach der tiefsten Stelle. Die immense Production von Flüssigkeit bei einem recht fliessenden Schnupfen bei der doch kleinen secernirenden Oberfläche habe ich mir erst erklären können, seit ich dies cavernöse Gewebe mit den dazwischen gelagerten grossen Drüsen kenne. Auch zur Erklärung der profusen Nasenblutungen möchte diese Gefässanordnung nicht unwichtig sein.«

Voltolini's[1]) Angaben über das Schwellnetz werde ich später besprechen, daher ich nur noch R. Seeberg[2]) anzuführen habe, der die senkrecht gegen die Muschel gestellten Venenschlingen[3]) des Schwellnetzes der unteren Muschel nicht darzustellen vermochte und ihre Darstellung durch Kohlrausch auf eine durch den Injectionsdruck veranlasste allzustarke Ausdehnung der Gefässe zurückführt. Hiemit ist aber nichts gesagt, denn der Injectionsdruck wird nicht im Stande sein, sagittal verlaufenden Venen eine frontale Richtung zu geben; wenn daher Seeberg die Schlingen nicht finden konnte, so wird hieran wohl seine mangelhafte Technik schuld gewesen sein.

Ich gehe nun zu den Resultaten meiner eigenen Untersuchungen über:

Der Schwellkörper der Nasenschleimhaut liegt nicht in einer eigenen Schichte, sondern durchsetzt die Mucosa von ihrer periostalen Seite an, bis empor an die subepitheliale Schichte. So wird auch der Ausspruch von Kohlrausch, dass das Venennetz »zwischen Periosteum und Schleimhaut« lagere, zu deuten sein. Den besten Beweis für die Richtigkeit der gemachten Angabe liefern die Drüsen, die man allenthalben im Zwischengewebe des Schwellnetzes findet, und die sich stellenweise bis ganz nahe an die periostale Schichte in die Tiefe erstrecken.

---

[1]) l. c.

[2]) Disquisitio microscop. de text. membr. pituit. nasi. Dorpat 1856.

[3]) Abgebildet von Kohlrausch, l. c. auf Taf. V, Fig. 1.

Man kann im Allgemeinen die Behauptung aufstellen, dass die Nasenschleimhaut an jenen Stellen, wo sie, wie in der Regio respiratoria, mit einer grösseren Quantität Luft in Berührung kommt, dicker wird, und aus diesem Grunde ist auch ein eigentlicher Schwellkörper bloss an der unteren Nasenmuschel, dann am Rande der mittleren und ferner an dem hinteren Ende der mittleren und oberen Muschel entwickelt, in den zarten oberen Theilen der Nasenschleimhaut hingegen kann nur von einem dichten Venennetze, nicht aber von einem Schwellgewebe die Rede sein. Dies sieht man am deutlichsten bei pathologischen Schwellungen und an gelungenen Injectionspräparaten der Nasenschleimhaut. Jene Stellen, welche einen Schwellkörper besitzen, schwellen diesfalls oft bis zum völligen Verschlusse der entsprechenden Nasengänge an, während die eigentliche Riechschleimhaut es nie zu einer solchen Verdickung bringt und sich auch nicht so elastisch anfühlt wie der injicirte Schwellkörper der Nasenschleimhaut. Am dicksten ist noch der eines Schwellkörpers entbehrende Antheil der Nasenschleimhaut vorne, entsprechend dem mittleren Nasengange, in dem Vestibulum nasale, zarter am Nasenboden und an den lateralen mit Nebenbuchten versehenen Muschelflächen. In den Buchten der lateralen Muschelflächen ist sie, wie wir gesehen haben, oft so dünn, wie die Auskleidung einer pneumatischen Kammer. Hauptsubstrat der Schleimhaut bildet hier eine grösstentheils bindegewebige, stellenweise conglobirtes Gewebe enthaltende, oberflächlich mit Flimmerepithel bekleidete Membran, deren Venensystem stark reducirt erscheint und in welcher Drüsen nur mehr in spärlicher Anzahl angetroffen werden.

Aehnlich dem Vestibulum nasale verhält sich die Nasenscheidewand, da, morphologisch genommen, nirgends in derselben das Venennetz zu einem Schwellkörper aufgelöst ist. Wenn daher Hoyer[1]) sagt: »crassissima tunica in media septi parte et super conchas apparet, quoniam ibi plurimis vasis abundat«, so muss ich für die bezeichnete Stelle der Nasenscheidewand wohl geltend machen, dass sie ihre Dicke nicht so sehr Gefässen, als vielmehr der besonders reichlichen Einlagerung von Drüsen zu verdanken hat.

Uebergehend zu dem Schwellnetze, werde ich das der unteren Nasenmuschel beschreiben, weil es hier am schönsten ausgebildet ist.

Das Erste, was bei Betrachtung dieses Schwellkörpers auffällt ist, dass dieses Geflecht, ähnlich wie dies C. Langer[2]) für das Schwell-

[1]) De tunicae mucosae narium structura. Berolini 1857.

[2]) Ueber d. Gefässystem d. männl. Schwellorgane. Sitzungsb. d. kais. Akad. d. Wissensch. Bd. XLVI.

gewebe des Corpus cavernosum penis beschrieben hat, gegen die Peripherie hin, d. h. gegen die freie Fläche, an Stärke abnimmt, daher es des Vergleiches halber angezeigt ist, auf den Typus des Schwellgewebes in den Geschlechtsorganen näher einzugehen. Das centrale, gröbere Venenconvolut des Penis ist nach Langer oberflächlich von einem feinen Venengeflechte eingeschlossen, dessen einzelne Röhrchen so zart sind, dass man sie nur mit der Lupe unterscheiden kann. An diesem feinen Netze, welches Langer »Rindennetz« nennt, unterscheidet er wieder eine gröbere innere und eine feinere äussere (capillare) Gefässpartie, die nebst präcapillaren und unmittelbaren Uebergängen den Kreislauf im Gliede zum Abschlusse bringen.

Der Schwellkörper der Harnröhre besitzt auch zwei verschiedene Antheile, einen äusseren, den eigentlichen Schwellkörper, der aus dicht beisammen liegenden und anastomosirenden Venen besteht, und einen inneren, der, gleichmässig die Harnröhre umgebend, aus kleinen parallelen Längsgefässen besteht, auf welche gegen die Schleimhaut noch feinere Venen, sowie die Capillaren der Urethralschleimhaut folgen.

In der Nasenschleimhaut besteht nun das Schwellnetz auch aus zwei Schichten, aus einer gröbere Venenstämme enthaltenden, dem eigentlichen Schwellgewebe, auf welches als zweite sich eine feinere Rindenschichte lagert. Doch unterscheidet sich der Aufbau dieser Schichten dadurch von jenem des Corpus cavernosum penis, dass in der Nasenschleimhaut die beiden Schichten sich nicht so jäh wie im Schwellkörper des Gliedes gegeneinander absetzen. Mehr Aehnlichkeit, schon wegen der Gegenwart einer Schleimhaut, besteht zwischen dem Schwellkörper der unteren Nasenmuschel und dem der Harnröhre.

Der tiefer gelegene Antheil des Schwellkörpers der Nase (Taf. XIII, Fig. 6) besteht aus weiten, stellenweise gebuchteten und vielfach untereinander anastomosirenden Venen, die trotz ihrer zahlreichen Verbindungen noch immer eine bestimmte Verlaufsrichtung erkennen lassen; sie ziehen nämlich, wie dies schon Kohlrausch richtig angegeben hat, mehr quer zwischen der Schleimhautoberfläche und der knöchernen Muschel. Bei der Herstellung mikroskopischer Präparate der Schwellkörper ist es schwer, die Richtung der gröberen Gefässe zu treffen, daher man selten die Venen des Schwellnetzes der Länge nach durchschneidet. Zumeist werden sie quer oder schräg getroffen und man erhält rundliche, polygonale und zackige Lumina (Taf. XIII, Fig. 6) [1]. Hieraus folgert J. Henle, dass der Schwellkörper der Nase aus vorzugsweise sagittal verlaufenden Venenstämmen aufgebaut sei, eine Annahme, der ich, wie schon bemerkt, nicht beizu-

[1] S. auch Henle, Eingeweidelehre. Fig. 638.

pflichten vermag. Besseren Aufschluss über die Richtung der Venen geben Corrosionspräparate des Schwellkörpers. Man braucht, nachdem ein solches Präparat angefertigt ist, nur die Bruchfläche (Taf. XIII, Fig. 5) desselben zu betrachten, und man wird über die Direction der Venen keinen Augenblick im Zweifel sein. Auch an mikroskopischen Schnitten gelingt es zuweilen, ähnliche Bilder darzustellen.

Weniger schräg durch die Nasenschleimhaut geführte Schnitte sind auch instructiv, weil sie die vielen Verbindungen darlegen, welche zwischen den einzelnen Röhren des Schwellkörpers bestehen. Einen solchen Durchschnitt habe ich auf Taf. XIII, Fig. 6 abbilden lassen, und er illustrirt so recht anschaulich Eberth's[1]) Schilderung eines Schwellnetzes, welches nach diesem Forscher durch zahlreiche und rasch folgende Anastomosen ungleich weiter Gefässe, deren Wände hiedurch zu dünnen Balken und Plättchen rareficirt werden, zu Stande kommen soll.

Bei der frontalen Richtung der einzelnen Schwellkörperröhrchen wird mit ihrer Füllung rasch eine Verengerung der Pars respiratoria nasi eintreten. Dass eine gewisse Normalfüllung des Schwellgewebes vorhanden sein muss, um dem Nasengange jene Form und Weite zu geben, welche für die Respiration am geeignetsten ist, bedarf keines näheren Beweises, und von dieser Turgescenz an kann die Schwellung einerseits so weit zunehmen, dass der untere Nasengang vollständig verlegt wird, und andererseits wieder so abnehmen, dass weder die Besichtigung noch die Betastung der Schleimhaut einen Schwellkörper verrathen würde.

Ich gehe nun zu den Verbindungen des Schwellkörpers mit den aus der Nasenhöhle heraustretenden Venen über, und halte mich bezüglich dieser vornehmlich an die tiefliegenden Abzugsröhren, da ja die Verhältnisse der oberflächlichen höchst einfach sind.

Löst man eine Nasenschleimhaut, deren Venensystem injicirt ist, von der knöchernen Wandung ab und betrachtet ihre periostale Seite, so erscheint an jenen Stellen, wo kein Schwellkörper vorhanden ist, ein grobstämmiges, engmaschiges, kubisches Venennetz (unterer, mittlerer Nasengang, Vestibulum nasale); da, wo ein Schwellkörper entwickelt ist, sieht man bis auf einzelne Stellen, und zwar solche, die die grösseren Abflussröhren abgeben, die basale Seite des Schwellkörpers mosaikartig angeordnet. An wenigen Stellen hingegen gibt das Schwellnetz die beschriebene Anordnung auf und formt sich in ein gewöhnliches Geflecht um, dessen Fortsetzung eine sagittale Richtung acquirirt. Diese sagittal verlaufenden Venensäulen begleiten die grös-

[1]) Stricker's Handbuch der Gewebelehre.

seren Arterienstämme und bilden da, wo diese in Furchen der Muschel gebettet lagern, Geflechte um die Pulsadern. Diese Venengeflechte haben neben ihrer Hauptaufgabe, das Blut aus der Nasenschleimhaut herauszuschaffen, noch eine zweite zu erfüllen, auf die ich etwas genauer eingehen möchte. Die in die Furchen gebetteten Arterienstücke können als Röhren, deren Lichtung bald enger, bald weiter wird, diese Lumenveränderung nur dann ausführen, wenn zwischen ihnen und der Knochenwandung ein Gewebe eingeschaltet ist, welches sich bei der Diastole des Arterienrohres zusammendrücken lässt und bei der Verengerung des arteriellen Gefässes seine frühere Gleichgewichtsfigur wieder erlangt. Hiezu ist ein Venengeflecht sehr geeignet. Daher finden wir auch diese Einrichtung ziemlich verbreitet. Für die Knochenarterien ist sie durch C. Langer[1]) bekannt geworden. Langer beschreibt, dass im Canalis nutritius tibiae ausser der Arterie eine grössere nebst einer kleineren Vene und überdies noch ein zartes arterielles und venöses Geflecht enthalten sind, und fügt anhangsweise folgende Reflexionen bei: »Bemerkenswerth scheint mir noch ein zartes Venengeflecht zu sein, welches ich nach einer ganz gelungenen Veneninjection auf der Wand einiger noch grösserer arterieller Stämmchen auflagernd angetroffen habe. Es bildete enge, rundliche Maschen. Es dürfte nicht ungerechtfertigt sein, diesen Geflechten noch eine weitere Bestimmung zuzumuthen. Der ganze Gefässcomplex ist in feste, unnachgiebige Wände eingeschlossen; ein Verschieben der wenn auch noch so nachgiebigen Marksubstanz ist daher nur möglich auf Grund des wechselnden Inhaltes der Venen. Da nun auch die schon ins Mark eingetretenen Arterien, selbst die mittleren Kalibers, noch mit allen Häuten ausgestattet sind, sich daher selbst bis zum vollen Anschlusse der Wände contrahiren können, somit ihr Volum in verhältnissmässig grossen Differenzen verändern, so dürfte wohl den benachbarten Venen, deren Stämmchen so zahlreiche Emissäre besitzen, aber auch den die Arterie umspinnenden Plexus die Aufgabe zufallen, diese rasch wechselnden Differenzen ebenso rasch wieder zu begleichen« [2]).

Aehnlich sind alle Venengeflechte der Knochencanäle, unter welchen der des carotischen Canals am bedeutendsten ist, aufzufassen; ja eine in einem grösseren Knochencanale eingetragene Arterie, deren Adventitia mit der Knochenwand verwachsen gedacht wird, ist physiologisch ein Unding. Auch die Einschaltung der Carotis cerebralis in

---

[1]) Ueber das Gefässsystem der Röhrenknochen. Denkschr. d. kais. Akad. d. Wissensch. in Wien, Bd. XXXVI. Wien 1875.

[2]) Einen ähnlichen Venenapparat vermuthe ich im Canalis vertebralis um die Wirbelschlagader.

den Sinus cavernosus habe ich auf dieselbe Weise zu erklären gesucht[1]. Da zwischen der oberen Mündung des Canalis caroticus und der Gehirnbasis kein Subarachnoidealraum vorhanden ist, der die Arterie so aufnehmen würde, wie dies rückwärts in Bezug auf die Arteria vertebralis der Fall ist, so muss die Arterie von einem anderen Medium umschlossen werden, welches sich dem wechselnden Volumen der Arterie accommodirt, und hiezu ist ein grosser Sinus am geeignetsten, namentlich dann, wenn die Arterie in den Blutstrom selbst eingeschaltet ist. Im systolischen Zustande der Carotis cerebralis füllt sich der Sinus, im diastolischen entleert er sich, und auf diese Weise fördert die Bewegung der Arterie die Circulation im Sinus. Auch die in Fascien-Dissepimenten die Arterie umschliessenden Venengeflechte z. B. das Geflecht um die Pudenda communis im Ligamentum triangulare urethrae dürften neben ihrer Hauptfunction auch noch in dem eben besprochenen Sinne wirksam sein.

Auf dem bisher beschriebenen lacunären Antheil des Schwellkörpers lagert oberflächlich das Rindennetz, und man beobachtet schon mit freiem Auge am Querschnitte der Muschel, dass die Lacunen gegen die Muscheloberfläche enger werden. Aber erst am Injectionspräparate wird dieses Verhalten ganz klar; mikroskopische Schnitte[2] (Taf. XIII, Fig. 8) zeigen das recht deutlich, noch schärfer die Bruchflächen von Corrosionspräparaten (Taf. XIII, Fig. 5) des Schwellkörpers wegen der Plastik, mit der an solchen das Schwellgewebe vortritt. Das weniger dicke Rindennetz hält mit seiner oberflächlichen Schichte eine sagittale Verlaufsrichtung ein, besteht stellenweise aus mehreren dicht aneinander geschobenen Schichten, und in denselben fällt die ungleiche Breite der untereinander zusammenhängenden Venen nicht mehr so stark auf, als dies in der tieferen Schichte der Fall gewesen ist, wodurch das Netz dem Charakter eines gewöhnlichen Venengeflechtes näher steht, als dem eines Schwellkörpers. Es reicht bis an die conglobirte Schichte (Taf. XIII, Fig. 8) der Schleimhaut und nimmt aus derselben die venösen Capillaren auf.

Directe Uebergänge präcapillarer Arterien in das Rindennetz oder in die tiefliegenden Lacunen habe ich trotz vielfacher Injectionen nicht angetroffen, und dies setzt einen grossen Unterschied zwischen dem Schwellkörper der Nasenschleimhaut und dem des Gliedes, in welchem nach Langer's Untersuchungen directe Uebergänge reichlich vorkommen. Aber auch die Betrachtung des Balkengewebes im Schwellkörper der Nasenschleimhaut (Taf. XIII, Fig. 7) lässt einen Bau erkennen,

[1]) Monatsschr. f. Ohrenheilkunde. Nr. 4. Berlin 1876.

[2]) Am zweckmässigsten an der unteren Nasenmuschel.

der sich von dem im Gliede wesentlich unterscheidet. Im Schwellkörper des Gliedes repräsentiren die Balken die ungemein rareficirten, zu einem Strick- und Blätterwerke aufgelösten Gefässwandungen, und die Venenräume selbst sind in unregelmässig geformte und verhältnissmässig sehr weite Lacunen umgewandelt. Die Musculatur der Balken — in letzter Reihe eigentlich die der venösen Gefässe — ist sehr unregelmässig angeordnet und von einer Vertheilung, wie wir eine solche um Venen antreffen, kann nicht mehr die Rede sein. Im Schwellkörper der Nasenschleimhaut hingegen ist es mit der Auflösung der Venen in ein lacunäres System noch nicht so weit gediehen, daher auch die Muskellage bei weitem regelmässiger angeordnet erscheint. An guten Präparaten sieht man recht schön, wie die weiten Röhren des Schwellnetzes rings um die Gefässlichtung an der äusseren Seite des endothelialen Rohres eine dicke Muscularis führen. In einzelnen Fällen, in welchen die Wände der Lacunen stark contrahirt waren und zapfenartig gegen den Hohlraum vorsprangen, sah ich Querschnitte der Muskelbalken, ähnlich wie sie J. Henle in seiner Eingeweidelehre (Fig. 305) für die Harnröhre abbilden liess. Am schönsten zeigte sich die Muscularis der Lacunen dann, wenn die einzelnen Röhren des Schwellnetzes ihrer Länge nach getroffen wurden.

An der äusseren Peripherie der Muscularis löst sich das Bindegewebe der Gefässe in einen Filz auf, der das Zwischengewebe des Schwellkörpers darstellt, und je nachdem er bloss aus Bindegewebe besteht oder auch eingeschobene Drüsenfortsätze enthält, eine verschiedene Dicke aufweist. In diesem reichlich mit elastischen Fasern versehenen Zwischengewebe verlaufen auch die zur Oberfläche der Schleimhaut hinziehenden arteriellen Zweige. Wenn man für die Nasenschleimhaut an dem Terminus Balkengewebe festhalten will, so dürfte man darunter eigentlich nur das zwischen den Muskelhäuten der Venen eingeschaltete Bindegewebe verstehen. Wollte man aber, wie im Gliede, unter Balken das Zwischengewebe zweier Venenlumina begreifen, so müsste man zu den Bindegewebsbalken auch noch die demselben zugekehrten Stücke der Gefässwände zählen. Richtiger aber ist es nach meiner Meinung, das ganze bindegewebige Substrat einschliesslich der Drüsen als der Schleimhaut angehörig zu betrachten und in Bezug auf sein Verhalten zu den venösen Gefässen zu sagen, dass es von einem mit allen Schichten eines Blutgefässes ausgestatteten Schwellnetze canalisirt werde.

Noch muss ich beifügen, dass ich mich bestrebt habe, zu erfahren, ob in den bindegewebigen Balken, unabhängig von der Venenmusculatur, Muskelzüge enthalten seien. Die einschlägige Untersuchung hat ein negatives Resultat ergeben, indem an vielen Stellen keine Spur

von Muskeln in den Balken zu sehen war, wenngleich man bei oberflächlicher Betrachtung leicht hätte verführt werden können, solche Muskelzüge anzunehmen; es finden sich nämlich in vielen Schnitten zwischen den einander zugekehrten Wänden zweier oder mehrerer Venen Muskelstränge untergebracht. Eine genaue und oftmalige Untersuchung des Gegenstandes lehrt aber, dass man es bezüglich der genannten Muskelstreifen nicht mit Bestandtheilen der Balken selbst, sondern mit Stücken von abzweigenden oder nachbarlichen Venenstämmen zu thun habe. Es geschieht in einem Gewirre von Venen, wie es in einem Schwellkörper vorliegt, sehr leicht, dass man eine Vene quer trifft, eine nachbarliche schräg durchtrennt, und dass der Schnitt eine quere Anastomose zwischen beiden gerade im Muskelstratum durchsetzt. Jetzt erhalten wir im mikroskopischen Bilde zwei weite Venenlumina und ein den Zwischenbalken stellenweise deckendes Muskelband, welches man bei oberflächlichem Studium leicht als einen dem letzteren angehörigen Bestandtheil betrachten könnte.

Vergleicht man die geringe Masse der Schleimhaut an der unteren Muschel mit dem grossen Reichthume an Venenmusculatur, von dem ich eben gesprochen, so drängt sich gewiss bald der Gedanke auf, dass die mit Schwellgewebe versehene Partie der Nasenschleimhaut ein sehr musculöses Organ sei, was, wie wir später sehen werden, physiologisch wichtig ist.

Beim Neugeborenen ist das Schwellnetz der Nasenschleimhaut einfacher als beim Erwachsenen; es bildet ein schönes Venennetz, dessen einzelne Schenkel aber noch keine lacunenartigen Buchtungen führen. Diese scheinen erst später, wie ich vermuthe erst in der Zeit, in der das Schwellnetz in Function tritt, die volle Ausbildung zu erreichen.

Vergleiche ich nach Allem den Schwellkörper der Nasenschleimhaut mit dem Corpus cavernosum penis, welches den Typus des cavernösen Gewebes repräsentirt, so zeigt sich, dass keine vollständige Uebereinstimmung besteht. In Bezug auf die Dicke und die Dichtheit der venösen Netze herrscht allerdings Analogie, doch entfernt sich das Schwellgewebe der Nase von dem Typus dadurch, dass erstens in demselben keine directen Gefässübergänge existiren, zweitens der Charakter von Venen durch die regelmässige Anordnung der Musculatur noch deutlich ausgesprochen ist, und dass drittens das Schwellgewebe in eine Schleimhaut eingelagert ist; denn ich wiederhole, dass man stellenweise wahrnehmen kann, wie die Drüsen von der conglobirten Schichte bis nahe an die periostale Schichte der Schleimhaut in die Tiefe reichen.

Diese Eigenschaften, sowie auch der Umstand, dass das Corpus cavernosum nasi Capillaren aufnimmt, machen den Schwellkörper der

Nasenschleimhaut ähnlicher dem der Harnröhre als dem des Gliedes. Berücksichtigt man auch noch das Verhalten der Musculatur in beiden Schwellkörpern (der Nase und des Gliedes), so überzeugt man sich, dass der Schwellkörper der Nase eine Art Mittelstellung zwischen einem venösen Geflechte und einem wahren Schwellkörper einnimmt. Dass das Gewebe, von dem eben die Rede ist, physiologisch einem Schwellgewebe entspricht, unterliegt nach den Erscheinungen, die es im Leben darbietet und die gleich noch näher besprochen werden sollen, keinem Zweifel.

Die Füllung und Entleerung des Schwellkörpers dürften, ähnlich wie dies für die Geschlechtswerkzeuge der Fall ist, vom Nervensysteme, speciell für die Nase zunächst vom Ganglion sphenopalatinum abhängen. Dieses wird einerseits bei Füllung des Schwellkörpers vasodilatatorisch wirken, die Arterienwände und desgleichen die reichliche Musculatur des Venengeflechtes erschlaffen machen, andererseits aber übt es eine verengernde Thätigkeit aus; denn man bemerkt, dass bei Entleerung des Schwellkörpers die Schleimhaut nicht etwa als schlaffer Sack die Muschel umgibt, sondern vielmehr fest contrahirt der letzteren anliegt, welche Erscheinung nur auf Muskelcontraction zurückgeführt werden kann.

Der Einfluss der Nerven auf den Schwellkörper der Nase ist im Uebrigen durch Studien erwiesen; es ist bekannt, dass der Schwellkörper sich einerseits auf Reflexe hin füllt und dass andererseits Reflexe, welche »in weit entfernten Bezirken sich abspielen«, vom Schwellkörper der Nase ihren Ursprung nehmen, wie dies namentlich durch W. Hack[1]) eingehend besprochen wurde. Hack schreibt:

»Tagtäglich kann die folgende Beobachtung gemacht werden. Sehr viele Menschen leiden, ohne gerade besonders zu Schnupfen prädisponirt zu sein, oft an einer flüchtigen, vorübergehenden verminderten Durchgängigkeit der Nasenhöhle. Ausserordentlich rasch kann sich dieser Zustand entwickeln, ausserordentlich rasch wieder verschwinden. Versucht man die Natur dieser Obstruction durch eine Untersuchung der Nasenhöhle festzustellen, so scheitert dieses Bestreben manchmal aus einer eigenthümlichen Ursache. Bei ängstlichen Individuen genügt die Furcht vor dem Einführen von Instrumenten, um die Erscheinungen mit einem Schlage zum Verschwinden zu bringen: die Nasenathmung ist dann wieder völlig frei und die rhinoskopische Untersuchung zeigt, dass sich dem Respirationsstrom nirgends ein Hinderniss in den Weg stellt.

---

[1]) Ueber eine operative Radicalbehandlung von Migraine etc. Wiesbaden 1884.

So bedeutend kann der Einfluss rein nervöser Momente auf die in Rede stehende Erscheinung werden. In solchen Fällen muss wiederholt untersucht werden, bis es glückt, die psychische Alteration auszuschalten und das gleiche Resultat zu gewinnen, welches bei weniger ängstlichen Individuen bei der ersten Speculirung der Nasenhöhle constatirt werden kann. Es zeigt sich, dass das Lumen der Nasenhöhle durch eine auffallend starke Vorwulstung der Schleimhautpartie, welche das vordere Ende der unteren Muschel überzieht, verlegt ist. Die besprochene Schwellung pflegt bei Gesunden meist nur auf relativ ziemlich energische Reize einzutreten. Beim Aufenthalt in durch Staub, durch das Schwaden einer Lampe u. s. w. verunreinigter Luft kann sich dieser Zustand herausbilden, um gleich wieder zu verschwinden, sobald die Gelegenheitsursache entfernt ist. Es besteht hier also ursprünglich ein rein physiologischer Verschlussmechanismus, welcher im Stande ist, die Nasenhöhle gegen schädliche Einflüsse bis zu einem gewissen Grade zu verwahren.«

Vor W. Hack hat aber schon R. Voltolini[1]) auf dieses Verhalten der Nasenmuschel die Aufmerksamkeit der Ärzte gelenkt. Er schreibt: »Dies eigenthümliche Schwellgewebe erklärt uns manche auffallenden Erscheinungen, die uns bei der Untersuchung und in Krankheiten der Nase begegnen, und die ohne die Kenntniss jenes Gewebes uns völlig räthselhaft wären. Wir sehen nämlich zuweilen bei der Untersuchung der Nase diese verlegt durch die untere Muschel, der Kranke bekommt keine Luft durch die Nase — wir untersuchen denselben Patienten nach einigen Stunden wieder und sehen, dass die Verlegung der Nase völlig aufgehört hat und die Nase frei ist.«

Trotzdem hat Voltolini in Bezug auf die Erection des Nasenschwellkörpers den Einfluss des Nervensystems nicht berücksichtigt und eine von meiner Theorie über die Füllung und Entleerung des Schwellkörpers ganz abweichende Lehre aufgestellt, auf die ich bei der Wichtigkeit des Gegenstandes näher eingehen muss. Voltolini sagt: »Das Schwellgewebe gleicht dem der Pars cavernosa penis et urethrae und Sie können sich im Allgemeinen eine Vorstellung davon machen, wenn Sie sich denken, dass die derbe, nur 4 *mm* dicke Schleimhaut über dem Periost der Muschel in ein Balkennetz und in Höhlen sich zerklüftet, gleich einem Badeschwamm«, und dieser Blutreichthum erklärt unter Anderem die copiösen Massensecrete, welche beim fliessenden Schnupfen ausgesondert werden. »Dieser grosse Blutreichthum kann aber nur vorhanden sein, wenn das Schwellgewebe, so

[1]) Die Rhinoskopie und Pharyngoskopie. Breslau 1879.

zu sagen, sich immer in Erection befindet; denn an der Pars cavernosa penis beobachten wir den Blutreichthum nur in der Erection. Wenn daher der Schwellkörper der Nase ganz so gebaut wäre wie der der Pars cavernosa penis, so würde für die Nase wohl der Übelstand entstehen, dass sie bald trocken, bald feucht wäre. Es ist eine bekannte physiologische Anschauung, dass die Nasenmuscheln dazu da sind, um die Fläche der Schleimhaut zu vergrössern; sie sind auch ferner dazu da, ... um dem Schwellkörper eine Stütze zu bieten.« Dies Alles ist gewiss richtig und auch einleuchtend, es klärt aber doch nicht den Mechanismus auf, durch den das cavernöse Gewebe sich dauernd in einer Art Erection erhält (Voltolini). Die Theorie, welche nun Voltolini aufstellt, um die Erection der Nasenschleimhaut zu erklären, geht von den zahlreichen feinen Oeffnungen aus, welche die Nasenmuscheln besitzen, und durch welche Gefässe verlaufen. Voltolini bemerkt: Der Knochen gehört, so zu sagen, mit zu dem cavernösen Gewebe, er ist der harte Schwamm, welcher in den weichen hineingeschoben ist, und ist nicht bloss eine feste Stütze dieses Gewebes; er macht es, dass der grösste Theil der Gefässe innerhalb des Knochens mit seinen Wänden befestigt ist. »Würden die Gefässe bloss auf der Fläche des Knochens verlaufen, ohne ihn so zahlreich zu durchbohren, so könnten sie zwar auch die cavernösen Räume mit Blut erfüllen; wodurch würde aber dann das ganze Gewebe so zu sagen in Erection erhalten, damit das Blut in die Cavernen gelangen kann, wie beim Penis, wo das cavernöse Maschenwerk von der Tunica albuginea ausgeht, welche die Erection bewirkt? Die Verhältnisse der Gefässe in der knöchernen Muschel sind ähnlich wie die der Venae diploïcae am Schädel, die, auch stets offen, beständig eine freie Communication zwischen Gehirn und Aussenfläche des Schädels ermöglichen.«

Nach dieser Beschreibung muss ich annehmen, dass Voltolini den Gegenstand nicht von der richtigen Seite aufgefasst hat. Es soll das cavernöse Gewebe der Nase, damit es seiner Aufgabe gerecht werden könne, beständig in einer Art von Erection erhalten werden und in diesem Zustande durch die vielen Gefässe, welche die Lücken der Muschel passiren und an diese fixirt sind, persistiren Ich kann dem weder aus anatomischen noch aus physiologischen Gründen beipflichten; aus anatomischen nicht, weil ich nicht finde, dass die Venen des Schwellkörpers der unteren Muschel Lücken des Muschelbeines passiren und an der lateralen Seite der Muschel weiterziehen [1]); aus physiologischen nicht, weil die offen gehaltenen Venen

[1]) Im Knochen liegen nur seine eigenen Gefässe; die Arterien und die Venengeflechte hingegen, wie bereits ausgeführt, stellenweise in Knochenrinnen.

gerade jene Erscheinung verhindern, welche Voltolini ihnen zuschreibt; es kann nämlich gar keinem Zweifel unterliegen, dass Blut noch viel leichter abfliessen würde, wenn die Gefässe so fixirt wären, wie dies Voltolini beschreibt, daher von einer Förderung der Erection im Schwellgewebe der Nase durch fixirte, offen gehaltene Venen nicht die Rede sein kann. Voltolini nahm zu wenig Rücksicht auf die Arterien, und das ist ein Fehler, denn die Arterien allein und nicht die Venen füllen den Schwellkörper; von den Arterien ist aber, wie gesagt, bei Voltolini nicht die Rede. Sehen wir der Analogie halber nach, wie in anderen Organen eine Erection eingeleitet wird. Für den Penis ist erwiesen, dass bei der Erection unter dem Einflusse des Lendenmarkes die Arterien sich dilatiren, die Balkenmuskeln erschlaffen, und dass an dem mit Blut vollgepumpten Schwellgewebe Einrichtungen existiren, die den Abfluss des Blutes einigermaassen erschweren. Anders verhält es sich indess an der Muschel, trotzdem die einleitenden Momente die gleichen sind. Immerhin ist es aber möglich, dass hier die Blutzufuhr nicht vermehrt zu werden braucht, und dass für ein weiteres Anschwellen schon eine Erschlaffung der Venenmuskeln hinreicht. Es verhält sich anders, weil sich, wie bereits bemerkt wurde, aus dem Schwellkörper der Nase das Blut leicht herausdrücken lässt. Das Gewebe gehört, wie Henle[1] in einer brieflichen Mittheilung an Voltolini ganz richtig bemerkt, zu den compressiblen Schwellgeweben.

Man könnte vielleicht die in der Nasenschleimhaut obwaltenden Circulationsverhältnisse mit denen in einem Rohre vergleichen, welches in seiner Mitte eine ballonartige Erweiterung eingeschaltet enthält.

---

[1]) «In Bezug auf das Schwellgewebe spricht Herr Prof. Henle (nach einer brieflichen Mittheilung) die Ansicht aus: Sollte das Blut im Naseneingange nicht vielmehr wie an manchen anderen Stellen als Heizmaterial dienen, hier zur Erwärmung der Inspirationsluft? Er meint aus demselben Grunde den Gefässreichthum des Paukenfelles erklären zu können, das ja zu seiner Ernährung einer so ansehnlichen Blutzufuhr nicht zu bedürfen scheint. In Bezug auf die Füllung des cavernösen Gewebes spricht sich Henle dahin aus, dass es, um die Gefässe, die nicht mit besonders contractilen Wänden versehen sind, offen zu erhalten, wie er glaubt, keiner anderen Hilfe bedarf, als des vom Herzen ausgehenden Blutdruckes. Er würde das cavernöse Gewebe der Muscheln zu der Art von Schwellgewebe nehmen, die er compressible genannt hat, deren Normalzustand die Schwellung ist, und zu deren Entleerung besondere Anlässe, wie äusserer Druck oder die vermehrte Contraction der Gefässe erforderlich sind. — Wenn auch die Füllung des cavernösen Gewebes, d. h. der Gefässe, welche jenes constituiren, durch den vom Herzen ausgehenden und durch die Arterien verstärkten Blutdruck besorgt werden kann, und diese offen erhalten werden, so muss doch, sollte ich glauben, die Füllung beschleunigt werden durch den eigentlichen Verlauf der Gefässe im Knochen, wo deren Wände so befestigt sind, dass sie stets offen bleiben.» (Voltolini, Die Rhinoskopie etc.)

Die durchströmende Flüssigkeit wird den Ballon füllen, und dieser bleibt gefüllt, insolange das Abflussrohr nicht weiter wird als das Zuflussrohr. Uebertragen auf den Schwellkörper der Muschel, ist die Arterie das zuführende, die Vene das der Arterie gleichweite, abführende Rohr, und dem Ballon entspricht der unter dem Einflusse des Nervensystemes stehende muskulöse, also regulationsfähige Schwellkörper, welcher eine bedeutende Dilatation seiner Räume zulässt und so lange gefüllt bleiben wird, als sich seine Muskeln nicht zusammenziehen. Da Voltolini auf die Arterien keine Rücksicht genommen und noch dazu den offenen Venen eine ihrer Function ganz widersprechende Aufgabe zuschreibt, nämlich die, die Erection des Schwellgewebes der Nase zu erhalten, so glaube ich nicht zu weit zu gehen, wenn ich die Theorie Voltolini's als unhaltbar bezeichne.

Im Leben ist die Nasenschleimhaut roth, der Schwellkörper gefüllt, in der Leiche erstere blass, letzterer leer und zusammengezogen oder nur mässig gefüllt. Stark geschwellt ist der Schwellkörper in der Leiche nur dann, wenn vorher die Muskeln in Folge eines chronischen Katarrhs gelähmt waren.

Bei der normalen Füllung des Schwellkörpers sind seine Maschenräume nicht ad maximum ausgedehnt, denn er ist im Stande, auf Reiz noch stärker anzuschwellen. Die Erection des Schwellkörpers der Nase ist aber der des Corpus cavernosum penis nicht vergleichbar, weil das erigirte Glied bei Druck noch steifer wird im Gegensatze zu dem Schwellkörper der Nase, der unter gleichen Umständen sich entleert, sich aber sofort wieder füllt, sobald der Druck nachlässt.

Schon der Umstand, dass die Nasenschleimhaut nur in der Pars respiratoria einen Schwellkörper besitzt, lässt vermuthen, dass derselbe zur Athmung in Beziehung stehe. Es haben nun schon R. B. Todd und W. Bowman[1]) die Bemerkung gemacht, dass die Geflechte sich in einer Region befinden, die mehr als eine andere erkältenden Einflüssen ausgesetzt ist, und dass sie daher dazu bestimmt scheinen, die Wärme dieser Theile, sowie die Temperatur der in die Lungen einströmenden Luft zu erhöhen und diese von Verunreinigungen zu befreien. Andererseits wurde wieder darauf aufmerksam gemacht, dass den reichlichen Venengeflechten der Nasenhöhle auch die Aufgabe zufalle, die Nasenschleimhaut beständig feucht zu erhalten (Voltolini). Für letztere Theorie spricht Manches; wir bemerken z. B., dass, während die normale Nasenschleimhaut unter allen Verhältnissen feucht bleibt, die Mundschleimhaut alsbald vertrocknet, wenn man gezwungen wird, durch die Mundhöhle zu respiriren. Daraus aber, dass bei der Athmung

[1]) The physiologial Anatomy and Physiologie, Vol. II. London 1859.

durch die Mundhöhle auch die Rachen- und Kehlkopfschleimhaut mit vertrocknet, müssen wir schliessen, dass bei normaler Respiration die Nasenschleimhaut an die Athmungsluft Feuchtigkeit abgibt. Gestützt auf die negativen Resultate von Experimenten, die Traube über den Einfluss von kalter und erhitzter Luft auf die Lunge anstellte, habe ich früher der Erwärmung der Respirationsluft kein Gewicht beigemessen, bin aber in jüngster Zeit von dieser Anschauung abgekommen, und dies namentlich durch eine Mittheilung des Prof. Störk, nach welcher Leute, die gezwungen sind, durch die Mundhöhle zu athmen, an Kehlkopfkatarrh erkranken.

Die Venengeflechte der Nasenschleimhaut sind bei verschiedenen Thieren verschieden geformt. Beim Schafe z. B. ist die Schleimhaut an der unteren Muschel dünn, und an Stelle des Schwellkörpers findet man in ihr einen Plexus, der aus reihenförmig angeordneten Venensäulen besteht, zwischen welchen in regelmässigen Abständen die Arterien eingeschaltet sind. Der Ausfall eines Schwellkörpers und der Ersatz desselben durch ein dünnschichtiges Geflecht dürfte für die Function der Nasenschleimhaut als Erwärmung und Durchfeuchtungsapparat hinreichen, zumal bei diesem Thiere die Schleimhautoberfläche wegen der Länge des Gesichtsschädels und der unteren Nasenmuschel bedeutend grösser ist als beim Menschen.

Die Capillarsysteme der Nasenschleimhaut und deren Verbindungen.

(Taf. XIII, Fig. 8 u. 9).

Die Arterien der Nasenschleimhaut sind im Vergleiche mit der grossen Menge von Venen minder zahlreich und auch enger als diese. Ihre einzelnen Zweige geben, bevor sie zur Schleimhaut in Beziehung treten, periostale Aeste ab, die sich in ein feines, weitmaschiges Capillarnetz auflösen, dessen Röhrchen entweder in die tiefste Schichte der Venengeflechte oder in die abziehenden Venenstämme einmünden. An den dünneren Stellen der Nasenschleimhaut, z. B. an der Scheidewand, wo die Drüsenkörper, die ganze Dicke der Nasenschleimhaut durchsetzend, ziemlich regelmässig bis an die periostale Schichte grenzen, münden die periostalen Capillaren stellenweise in Venenzweige, die aus der Drüse heraus- und gegen die tiefen Abzugscanäle hinziehen. Man bekommt auch Capillaren zu sehen, die an der basalen Drüsenseite hervortreten, an Dicke zunehmen und sich einer Vene zuwenden, nachdem sich vorher mit ihrer erweiterten Partie eine periostale Capillare verbunden hat.

Nach Abgabe des periostalen Capillarnetzes ziehen die Arterien, wie bereits hervorgehoben wurde, korkzieherartig aufgewunden in

den Zwischenbalken des Schwellkörpers gegen die Schleimhautoberfläche empor und geben da, wo sie auf Drüsen stossen, an letztere Zweigchen ab (Taf. XIII, Fig. 8). Auf diese Weise kommt es zu einem zweiten Capillarsystem, zu dem der Drüsen, auf welches in der oberflächlichen, conglobirten Schichte der Schleimhaut noch ein drittes Capillarnetz folgt. (Taf. XIII, Fig. 9). Die durch eine eigene Kapsel von dem umgebenden Gewebe geschiedenen Drüsen werden von den Capillaren korkgeflechtartig umschlossen. Um die einzelnen Schläuche bilden die Capillaren Röhrennetze. Die aus den Drüsencapillaren hervorgehenden Venen ergiessen sich je nach der Schichte, in der sie lagern, in weitere oder engere Venen. Die der Schleimhautoberfläche näher liegenden Drüsencapillaren münden mit ihren Abzugsröhrchen in das Rindennetz des Schwellkörpers, während die Venchen, welche aus den in der Tiefe der Schleimhaut, oft nahe dem Perioste, steckenden Drüsenkörpern heraustreten, ihr Blut in die nächst gelegenen weiten Lacunen des Schwellgewebes ergiessen. Da, wo Drüsenkörper bis in die conglobirte Schichte emporreichen, und, wie wir gleich hören werden, auch im Bereiche der Mündungen der Drüsenausführungsgänge, verbinden sich die zwei Capillarsysteme untereinander.

Bemerkenswerth scheint mir in Bezug auf das Gefässsystem der Drüsen noch zu sein, dass die Ausführungsgänge — namentlich die der grösseren Drüsen — von einem äusserst dichten Capillarnetze umsponnen sind. Die aus dem Geflechte hervorgehenden Röhrchen münden in umliegende Venen, beispielsweise in das Rindennetz und da, wo der Gang in den Bereich der oberflächlichen Capillaren tritt, auch in diese selbst. In der Auskleidung des Vestibulum nasale sind die grösseren Gänge gerade noch als dunkle Streifen mit unbewaffnetem Auge wahrzunehmen. Dieses Geflecht ist dem sogenannten compressiblen Schwellgewebe, speciell dem des Thränennasenganges vergleichbar und dürfte den Zweck haben, im Ruhezustande der Drüse die Lichtung des Ganges zu verschliessen. Die Betrachtung dieses Geflechtes gibt noch zu einer anderen Theorie Veranlassung, welche der gleicht, die vorher über die Venengeflechte in Knochencanälen aufgestellt wurde. Hiezu ist es aber nothwendig, die Lage eines Drüsenganges in der Schleimhaut näher zu betrachten und von dem Ruhezustande auszugehen, in welchem die Wände des Ganges gleich denen der meisten übrigen röhrenförmigen Organe aneinanderschliessen. Zwischen dem Gange und dem Canale, in dem er steckt, ist compressibles Gewebe in Form eines Venenplexus eingeschaltet; dieser füllt sich, wenn die Secretion aufhört, entleert sich, wenn Secret den Gang durchströmt; das eigentliche Stroma verbleibt dabei in Ruhe. Wäre der Gang an die Wand des Rohres, in dem er steckt, festge-

wachsen, so müsste er stets offen bleiben, oder das Stroma müsste die Fähigkeit besitzen, dem sich schliessenden Gange zu folgen. Es ist unwahrscheinlich, dass solche Gewebsverschiebungen (in den dichten Antheilen der Schleimhaut) vorkommen.

Ich habe bereits bemerkt, dass die Arterien der Nasenschleimhaut in den oberflächlichen, conglobirten Schichten in ein drittes Capillarsystem übergehen. Die Capillaren dieser Oertlichkeit erheben sich, namentlich da, wo die Schleimhaut Erhabenheiten in Form von Leisten und Wülsten trägt, zu langgestreckten, dicht gruppirten Schlingen, die aber auch an den glatteren Stellen nicht fehlen; nur sind sie hier niedrig, wie flachgedrückt. Da die Leisten der Nasenschleimhaut stets breiter als Hautpapillen, oft sogar sehr breit sind, so finden wir in denselben stets eine Gruppe von Schlingen eingetragen, welche untereinander in Verbindung treten. Die der Schlinge das Blut zuführende Arterie ist verhältnissmässig sehr eng, während der dem Venensystem zugekehrte, absteigende Schenkel der Schlinge sich erweitert und abrupt in den im Vergleiche zu den Schlingen sehr weiten oberflächlichen Theil des Rindennetzes, beziehungsweise in stärkere Venen einmündet. Die Arterien sind von den Venen leicht zu unterscheiden; erstere sind sehr eng, letztere recht weit. Auf Taf. XIII, Fig. 9, habe ich solche Schlingen abbilden lassen. An Längsschnitten des hinteren Endes der unteren Muschel kann man sehr breite Leisten wahrnehmen, die im Inneren ein dichtes, aus zahlreichen untereinander anastomosirenden Schlingen gebildetes Geflecht, das schliesslich in das Rindennetz einmündet, enthalten.

Um die Drüsenöffnungen an der Oberfläche der Schleimhaut bilden die Capillaren Gefässringe, welche den die Mündungen der Haarbälge umgebenden ziemlich gleichen; nur sind letztere grösser.

Der Uebergang der Nasenschleimhaut in die Haut des Vestibulum nasale und in die Schleimhaut des Gaumens erfolgt, wie das im Allgemeinen schon R. Seeberg[1]) richtig angegeben, allmälig, nur die Seitenwand und die Choanen, woselbst die Nasenschleimhaut durch den Sulcus nasalis posterior ziemlich scharf abgegrenzt ist, machen hievon eine Ausnahme.

Etwas anders verhält es sich mit den Gefässen; denn man bemerkt, dass an der Uebergangsstelle der Haut in die Schleimhaut die Gefässe plötzlich bedeutend weiter werden, während die im Hautantheile des Vestibulum befindlichen Gefässe bei aller ihrer Dicht-

[1]) L. c. »Membrana pituitaria nasi neque in anteriore parte prope nares externos neque in posteriore ad fauces versus certo limite terminatur, sed eo potius loco, quo nares aperiuntur, cutis faciei sensim in illos transit.«

heit sich durch Zartheit auszeichnen. Bei dieser Gelegenheit sei auch noch bemerkt, dass die einzelnen Schichten der äusseren Nasse ausserordentlich reich an Gefässen sind, und ferner, dass die durch die Nasenknorpel getrennten Gefässbezirke in den Zwischenräumen der Knorpel, sowie auch an den Rändern derselben (vermittelst der Gefässe des Periostes), mit einander anastomosiren.

Um die Wandungen der Haarbälge bilden die Capillaren zarte, weitmaschige Gefässkränze.

Nach Allem, was beschrieben wurde, gestaltet sich demnach in den mit einem Schwellkörper versehenen Antheilen der Nasenschleimhaut die Circulation in nachstehender Weise:

Die Arterie löst sich im Perioste, in den Drüsen und in der conglobirten Schichte in drei capillare Netze auf, und zwischen diesen und den abführenden Venen ist ein Schwellkörper, beziehungsweise ein dichter Venenplexus eingeschoben. Durch die Einschaltung eines Schwellkörpers, also einer sehr ausgebreiteten Blutbahn zwischen Capillaren und Venenabflüssen, welche den Blutdruck in der Schleimhaut steigert, andererseits die Stromgeschwindigkeit des Blutes verlangsamt, wird ein Stauungsapparat geschaffen, welcher der Secretion und Wärmeausstrahlung sehr zustatten kommt.

Die Capillaren der conglobirten Schichte und ein Theil der Drüsencapillaren sammeln sich in Venen, die in das Rindennetz münden; die Venen der tiefer gelegenen Drüsenantheile und die des Periostes gehen in die lacunären Partien des Schwellkörpers über, jene des Periostes zum Theile in die cavernösen Räume, zum Theile in die aus denselben gegen die peripheren Venen abziehenden weiten Nasenvenen. Ein den Gefässschlingen der conglobirten Schichte durch die Arterie zugeführter Blutstropfen passirt, bevor er die Nasenhöhle verlässt, die Schlingen, hierauf das Rindennetz, dann das tiefe Netz des Schwellkörpers und schliesslich eine der abziehenden Venen. Ein Blutstropfen in den Drüsencapillaren wird durch das Rindennetz den eben beschriebenen Weg nehmen, oder kann, wenn er in den tieferen Theilen sich befindet, direct durch die Lacunen einer abziehenden Vene zusteuern. Ein Blutstropfen in den Capillaren des Periostes kann direct in eine Vene übergehen.

Ich will nun noch zum Schlusse den Circulationsapparat der Nasenschleimhaut mit dem der Haut vergleichen und berufe mich in Bezug auf die Gefässe der Haut auf die bereits citirte Abhandlung von W. Tomsa.

Zwischen diesen beiden Organen herrscht manche Analogie: *a*) In der Nasenschleimhaut wie in der Cutis, gibt es einen secretorischen Blutstrom, der sich aus den Capillaren der Drüsensubstanz

und aus denen der Papillarschichte, beziehungsweise aus denen der conglobirten Schichte zusammensetzt. Sowie in der Haut, sehen wir auch in der Nasenschleimhaut eine enge Arterie zu einer Schlinge werden, aus der das Blut durch weite Abflussröhren abgeleitet wird. Tomsa sagt, »dass die absteigenden Schenkel der Capillaren sich nicht überall gleich an der Basis der Wärzchen mit den benachbarten zu Venenwurzeln« vereinigen, sondern häufig eine Art mehr oder minder deutlichen Schwellnetzes bilden, welches stellenweise, z. B. in der Hohlhand, zwei Schichten besitzt, eine oberflächliche, deren Längsaxe mit den Reihen der Hautpapillen parallel läuft, und eine tiefe, polygonale Maschen bildende, aus der die Venenstämme hervorgehen. Die Bezeichnung »Schwellnetz« für das Venennetz begründet Tomsa damit, dass er auf die Differenz in der Lichtung der Zufluss- und Abflussröhren des Papillarblutstromes aufmerksam macht, was darauf hinweist, dass das Netz nur dann »allseitig von strömendem Blute gefüllt sein wird, wenn eine aussergewöhnliche Erweiterung der Arterien stattgefunden«. Aehnliches gilt für die Nasenschleimhaut. Auch hier ist der arterielle Schenkel eng, der venöse verhältnissmässig ausserordentlich weit, und die absteigenden Schenkel der Gefässchlingen gehen ebenfalls nicht sofort in die Venenwurzeln, sondern zunächst in ein Schwellgewebe über, an dem sich auch zwei Abschnitte, nämlich ein engerer und ein sehr weiter, unterscheiden lassen; ein Unterschied liegt indess darin, dass unser Rindennetz weiter und dichter ist als das Schwellnetz Tomsa's. *b*) Der Blutstrom durchfliesst, wie Tomsa angibt, ein Hautstück in senkrechter oder diagonaler Richtung und sondert sich in drei übereinander geschichtete Blutbahnen, die schliesslich wieder in gemeinsame Venenstämme einmünden. Zu diesen drei Bahnen zählen: 1. der »Fettstrom«, 2. die Schweissdrüsenblutbahn und 3. der Papillarstrom.

Auch in der Nasenschleimhaut haben wir drei übereinander geschichtete Blutbahnen, und zwar:

1. Eine dem Papillarstrome der Haut analoge oberflächliche Capillarschichte.

2. Eine mit den Hautdrüsen correspondirende Schleimdrüsenblutbahn, und

3. einen periostalen Strom für den ausfallenden »Fettstrom« der Haut.

Ein Unterschied ist nur darin gelegen, dass die Capillarsysteme der Cutis schärfer von einander geschieden sind als die der Nasenschleimhaut. In der Nasenschleimhaut sind bis auf das periostale Netz, welches isolirt ist, die Capillarsysteme einander dadurch, dass die Drüsenmassen stellenweise beinahe die ganze Dicke der Schleimhaut

durchsetzen, sehr genähert, und die Verbindung erfolgt vorwiegend durch das Rindennetz des Schwellkörpers.

Die Frage, ob das Blut stets gleichzeitig durch alle drei Bahnen der Haut fliesse, oder ob nicht unter gewissen Umständen die eine oder die andere der Bahnen ausgeschaltet werde, glaubt Tomsa dahin beantworten zu dürfen, dass Letzteres, wenn auch nicht geradezu sichergestellt, so doch sehr wahrscheinlich sei. Ob Aehnliches an der Nasenschleimhaut vorkommen könne, will ich nicht discutiren, möchte aber darauf aufmerksam machen, dass, wenn man sich das Schwellgewebe selbst auf das äusserste contrahirt denkt, dies den Kreislauf in der periostalen Schichte gleichwohl nicht aufheben würde.

Eine weitere Analogie wird dadurch hergestellt, dass es auch in der Nasenschleimhaut keinen derivatorischen Kreislauf gibt.

Von den Schweissdrüsen erzählt Tomsa, dass ihr Blutstrom am Knäuel nicht abschliesst, sondern mit den Blutgefässen des Ausführungsganges in Zusammenhang steht. Aus den Blutgefässen des Knäuels sondern sich nämlich mehrere Gefässe ab, die, langgestreckt, stellenweise durch kurze Queranastomosen verbunden, den Drüsengang nach aufwärts begleiten, um in die Blutbahn der Pars papillaris einzumünden. Aehnlich sind die Ausführungsgänge der Drüsen in der Nasenschleimhaut von Venen umgeben, deren Function ich vorher angedeutet habe.

Resumé.

1. Die Arteria spheno-palatina ist unter den Nasenarterien das Hauptgefäss der Nasenschleimhaut. In das Verzweigungsgebiet ihres lateralen Zweiges (Arteria nasalis posterior) fällt die ganze Respirationssphäre der Nasenhöhle und noch eine untere Partie der Riechspalte; in das ihres medialen Astes (Arteria naso-palatina) die Nasenscheidewand und der obere Antheil der Riechspalte. Collaterale Bahnen, welche in das Arteriennetz der Schleimhaut inosculiren, sind reichlich vorhanden; zu solchen zählen neben unbedeutenden Zweigchen: *a)* die Arteriae ethmoidales, *b)* die Arteria nasalis externa, *c)* die Arteria septi narium, und *d)* ein Arterienzug des Thränennasenganges, der die Nasenschleimhaut-Arterien mit den Gesichts- und Orbitalarterien in Verbindung setzt.

In Folge dieses Reichthumes an collateralen Bahnen wird es innerhalb des arteriellen Schenkels der Nasenschleimhaut nicht leicht zu einer Circulationsstörung kommen.

Die aufgezählten Arterien bilden in der basalen Schichte der Nasenschleimhaut ein weitmaschiges Geflecht, aus welchem erst die Parenchymgefässe der Schleimhaut hervorgehen. Diese verlaufen, wie

allenthalben auch die Arterien in anderen Organen, deren Volumen ansehnlich wechselt, korkzieherartig gewunden.

2. Aus dem dichten Venennetze, beziehungsweise aus dem Schwellgewebe der Nasenschleimhaut treten Venenstämme hervor, die, das Verhalten der Arterien nachahmend und diese begleitend, nach verschiedenen Richtungen abziehen. Man kann fünf Gruppen solcher Venen unterscheiden, von welchen die eine, Plexus nasalis externus, vorwärts gegen die äussere Nasenöffnung, die zweite und dritte (Venae ethmoidales) aufwärts gegen die Schädel- und Augenhöhle, eine vierte rückwärts gegen das Gaumensegel und endlich eine fünfte rück- und aufwärts in die Flügelgaumengrube zieht.

3. Die vordere tiefe Nasenvene erhält ihre Zuzüge aus dem Venengeflechte der Nasenschleimhaut und der Hautbekleidung des Vestibulum nasale. Die stärkeren Röhren der Geflechte bilden nämlich durch gegenseitigen Conflux an der Umrandung der Apertura pyriformis ein dichtes, grobstämmiges Geflecht, in welches auch noch einige stärkere Zweige der knorpeligen Nasenscheidewand einmünden, und aus diesem gehen drei bis fünf Venen hervor, welche als Wurzeln der Vena nasalis anterior profunda aufzufassen sind.

Die äussere Nase besitzt einen grossen Reichthum an Venen. Diese liegen in drei Lagen übereinander geschichtet, und zwar die eine in der Haut, die zweite in der Auskleidung des Vestibulum nasale, die dritte zwischen beiden im Perichondrium der Nasenknorpel.

Auch einzelne Knochenvenen des Oberkiefers leiten Blut aus der Nasenhöhle hinaus.

4. Die gegen die Schädelhöhle gerichteten Venen (Venae ethmoidales) der Nasenschleimhaut anastomosiren innerhalb derselben mit dem Venennetze der harten Hirnhaut und mit dem oberen Sichelblutleiter. Wichtiger als diese Verbindung ist eine andere, welche von einer, einen grösseren Nebenzweig der Arteria ethmoidalis anterior begleitenden und durch die Siebplatte in die vordere Schädelgrube eindringenden Vene gebildet wird, und die entweder in das Venennetz des Tractus olfactorius oder in eine grössere Vene am Orbitallappen inosculirt.

Der Blutstrom in dieser Vene wird unter gewöhnlichen Verhältnissen wohl cerebralwärts gerichtet sein. Dies erschliesse ich:

a) aus der Analogie mit der Stromrichtung in den Ethmoidalvenen, zu deren System ja strenge genommen unsere Vene gehört, und

b) aus der Stelle, an welcher die Vene die Nasenschleimhaut verlässt. Sie liegt nämlich den meningealen Venen viel näher als den anderen Abzugsvenen der Nasenhöhle; es darf ferner nicht übersehen werden, dass die weiten Venensinus der Schädelhöhle, sobald der Blutdruck in den grossen Halsvenen sinkt, auf die Gehirnvenen saugend einwirken, und dass diese Einwirkung ohne Zweifel bis auf die Venen des Orbitallappens übertragen wird.

Die eben geschilderte Vene scheint bisher wenig beachtet worden zu sein. Mehr Würdigung fand dagegen eine das Foramen coecum passirende angebliche Anastomose zwischen den Nasenvenen und dem Sinus falciformis major. Bis auf Theile, der sie nur für Kinder gelten lässt, und Sappey, der sie überhaupt bestreitet, sind die meisten Anatomen für die Existenz dieser Verbindung eingetreten. Meine eigenen Untersuchungen lehren, dass das Foramen coecum einen konischen, der Länge nach variirenden, zuweilen selbst $1^1/_2$ *cm* langen Fortsatz der Sichel enthält, der sich mit Leichtigkeit aus dem Canale herausziehen lässt. Beim Neugeborenen ist dieser Fortsatz auffallend voluminös und umschliesst ein Venengeflecht, welches oben mit dem Sinus falciformis und unten mit den Periostvenen der Nasenbeine in Verbindung steht. Beim Erwachsenen hingegen ist dieses Geflecht minder dicht und hat sich von den Venen des Nasenperiostes abgeschnürt. Wenn daher Blutentziehungen aus der Nasenschleimhaut (auch beim Kinde) eine fühlbare Erleichterung nach sich rufen, so darf diese nicht auf die Venen des Foramen coecum, sondern nur auf die Entleerung einer die Siebplatte durchsetzenden Vene bezogen werden.

5. Die rückwärts aus der Nasenschleimhaut abziehenden Venen gruppiren sich in zwei Lagen, in eine oberflächliche, welche in die Gaumen- und Pharynxvenen, und in eine tiefliegende, welche als Venae comitantes der Arterien durch das Foramen spheno-palatinum in die Flügelgaumengrube hineinziehen.

6. Aehnlich wie die Arterien des Thränenapparates, stellen auch die stärkeren Venen des Plexus lacrymalis eine indirecte Verbindung zwischen Nasen-, Gesichts- und Augenhöhlenvenen her.

7. Es zeigt sich somit aus Allem, dass für den Abfluss des Blutes aus der Nasenhöhle eine grosse Reihe von Emissarien zu Gebote steht, daher es innerhalb der venösen Nasengeflechte nicht leicht zu Stauungen kommen wird.

8. Der Schwellkörper der Nase (an der unteren Muschel, am Rande der mittleren, an den hinteren Enden aller drei Muscheln), liegt in der Schleimhaut. Er scheidet sich, ähnlich wie das Corpus

cavernosum penis, in eine oberflächliche engmaschige Schichte, das Rindennetz, und in eine tiefe, weite Lacunen enthaltende Schichte, deren einzelne Röhren im Gegensatze zu dem sagittalen Verlaufe des Rindennetzes eine frontale Richtung einhalten.

An der periostalen Seite der Nasenschleimhaut wandeln sich einzelne Theile des Schwellkörpers in sagittal gerichtete Venengeflechte um, welche die stärkeren Arterienstämme begleiten, und da, wo letztere in Furchen lagern, förmliche Geflechte um sie bilden.

9. Das Balkengewebe im Schwellkörper der Nasenschleimhaut unterscheidet sich von dem des Gliedes wesentlich. Im Schwellkörper der Nasenschleimhaut ist es nämlich mit der Auflösung der Venen in ein lacunäres System nicht so weit gediehen als im Gliede, daher man rings um die Lichtungen der Venen Muskelschichten herumgelegt sieht. Die Nasenschleimhaut ist demnach durch ein mit allen wesentlichen Häuten eines Blutgefässes ausgestattetes, stark musculöses Schwellnetz canalisirt, und in die breiten, reichliches elastisches Gewebe einschliessenden Balken zwischen den Venen erstrecken sich verschieden tief Drüsen hinein.

10. Da der Schwellkörper der Nasenschleimhaut aus der conglobirten Schichte und aus den Drüsen die Capillaren aufnimmt, so nähert sich seine Form einigermaassen der der Harnröhre; dadurch aber, dass die Musculatur des ersteren regelmässig angeordnet ist, entfernt er sich von dem typischen Schwellgewebe der Geschlechtswerkzeuge. Er stellt morphologisch eine Art Uebergang zwischen einem einfachen venösen Plexus und einem wahren Schwellkörper dar.

11. Die Füllung und Entleerung des Schwellkörpers in der Nasenschleimhaut steht unter dem Einflusse des Nervensystems.

12. Die Arterien der Nasenschleimhaut sind im Vergleiche zum Querdurchmesser und zur grossen Menge der Venen enge und nur in geringer Anzahl vorhanden. Sie bilden in der Schleimhaut drei Netze: ein periostales, eines für die Drüsen, und ein drittes oberflächliches in der conglobirten Schichte der Schleimhaut, welches in Form eines communicirenden Schlingensystems aufgebaut ist.

13. Die sich aus den Drüsencapillaren sammelnden Venchen münden theils (die oberflächlichen) in das Rindennetz, theils (die tiefer gelegenen) in die weiten Räume des Schwellnetzes. An jenen Stellen, wo die Drüsen sich bis in die conglobirte Schichte erstrecken, hängen die Capillarnetze beider zusammen.

14. Die Drüsenschläuche besitzen ein dichtes Capillargeflecht, aus welchem Verbindungen gegen die umliegenden Venen und gegen die Capillaren der conglobirten Schichte abgehen. Diese Geflechte dürften, namentlich an den grösseren Gängen, einerseits die

Function des compressiblen Gewebes übernehmen, also im Ruhezustande der Drüse die Lichtung des Ganges verschliessen und andererseits gleich den in den Knochencanälen die Arterien umspinnenden Venengeflechten fungiren. Der Gang liegt in einem Canale des Bindegewebsfilzes der Schleimhaut. Wäre der Gang an die Wand des Rohres, in dem er steckt, festgewachsen, so müsste er stets offen bleiben, ausgenommen, man dürfte dem Stroma der Schleimhaut die Fähigkeit, zu collabiren, zuschreiben. Nun ist aber der Gang im Ruhezustande ohne Lichtung, und das durchtretende Secret müsste daher, falls auch das Stroma zusammengesunken ist, dieses auf die Seite schieben. Es ist unwahrscheinlich, dass solche Gewebsverschiebungen vorkommen; viel wahrscheinlicher hingegen ist, dass gerade, um dem auszuweichen, zwischen Gang und Canal, in dem er steckt, ein Gefässplexus eingeschaltet ist; dieser füllt sich, wenn die Secretion aufhört, und entleert sich, wenn Secret den Gang durchströmt.

15. Am Uebergange der Nasenhaut in die Schleimhaut bemerkt man, dass die Gefässe, namentlich die Capillaren, plötzlich weiter werden.

16. Die Circulation in der Nasenschleimhaut stellt sich nach Allem in folgender Weise her: Die Arterien lösen sich im Periost, im Bereiche der Drüsen und in der conglobirten Schichte in drei capillare Netze auf, und zwischen den Capillaren und Venen ist ein Schwellkörper, respective ein dichter Venenplexus eingeschaltet. Die Capillaren der conglobirten Schichte und der obere Theil der Drüsencapillaren ergiessen ihr Blut in das Rindennetz, das periostale Netz und die tieferen Schichten der Drüsencapillaren in die lacunäre Partie des Schwellkörpers, beziehungsweise in die grossen Abzugsvenen, welche sich zu den verschiedenen bereits aufgezählten peripheren Venen hinbegeben.

17. Eine derivative Blutbahn, d. h. directe Uebergänge von Arterien in den Schwellkörper, gibt es nicht; zum mindesten ist es mir nicht gelungen, solche nachzuweisen.

Capitel IX.

Die Lymphgefässe der Nasenschleimhaut.

Die Lymphgefässe der Nasenschleimhaut sind nach einer Angabe Ph. C. Sappey's[1]) eigentlich erst durch die Untersuchungen von M. E. Simon bekannt geworden. Vor dieser Publication sollen die

[1]) l. c.

Lymphgefässe vielfach mit venösen Zweigen verwechselt worden sein. Das Lymphgefässnetz der Mucosa narium liegt oberflächlicher als das Geflecht der Venen; die dickeren Röhren, die aus dem Lymphgefässnetze hervorgehen, ziehen nach hinten gegen die Choanen, wo sie ein kleines Geflecht bilden. Aus diesem entwickeln sich zwei Stämme, von welchen der stärkere sich zu einem Lymphknoten begibt, der vor dem zweiten Halswirbel lagert, während der schwächere, zweigespalten, zu Lymphknoten herabzieht, die sich im Niveau des grossen Zungenbeinhornes befinden. Die Lymphgefässe am Boden der Nasenhöhlen sind mit denen des Gaumensegels in Zusammenhang (Sappey.)

Spätere Untersuchungen haben das überraschende Resultat geliefert, dass sich die Lymphgefässe der Nasenschleimhaut von den intermeningealen Räumen der Schädelhöhle aus injiciren lassen. Schwalbe[1] war der Erste, dem es gelang, durch Injection vom Subduralraume aus die Lymphgefässe der Nasenschleimhaut zu füllen. Später haben namentlich Axel Key und G. Retzius[2] das Studium dieser Gefässe in grossem Stile aufgenommen und, wie ich gleich bemerken möchte durch die Injection der Subarachnoïdealräume die Lymphgefässe der Riechschleimhaut dargestellt. Die von diesen Forschern erzielten Resultate lauten folgendermaassen: Wenn man in den Subarachnoïdealraum eines eben getödteten Thieres gefärbte Flüssigkeit hineinfliessen lässt, so werden bei Untersuchung der Nasenschleimhaut Canäle und Gefässnetze in derselben in verschiedener Ausdehnung gefüllt gefunden. Es finden sich langgestreckte, von der Lamina cribrosa strahlenförmig ausgehende Injectionstuben, die der Verzweigung des Nervus olfactorius folgen und in der That den gefüllten Scheiden der Nervenfäden entsprechen. Gewöhnlich findet sich aber daneben noch eine Injection von feinen Lymphgefässnetzen der Riechschleimhaut, deren Stämme sich in die Lymphdrüsen des Halses einsenken. Diese Lymphgefässnetze sind ganz unabhängig von den perineuralen Scheiden und müssen daher selbständige Verbindungen mit den Subarachnoïdealräumen besitzen. Bei näherer Untersuchung der Siebplatte will nun Retzius feine Canälchen gesehen haben, die unabhängig von den Nervencanälen waren, und in welche die Hirnhäute dünne Fortsätze entsendeten.

Bei Injection mit leichtflüssigen Massen füllen sich nicht nur die feinen Lymphgefässverzweigungen, sondern auch die Saftbahnen der Schleimhaut, womit nachgewiesen ist, dass diese Bahnen mit den

[1]) Der Arachnoïdealraum ein Lymphraum etc. Centralbl. f. d. medic. Wissenschaft 1869, Nr. 30.

[2]) Stud. ü. d. Anat. d. Nervensyst. etc. Stockholm 1875.

Lymphgefässen in directer Verbindung stehen. An Verticalschnitten einer in der angegebenen Weise injicirten Riechschleimhaut sieht man, dass die Injectionsmasse durch die Epithelschicht keineswegs abgesperrt wird, sondern hie und da in ziemlich bestimmten Abständen durch kleine Canäle im Epithel bis zu dessen Oberfläche sich fortsetzt. Diese Canäle, die bald aus einem reichlichen, bald aus einem spärlichen Saftbahnnetze unter dem Epithel, bald sogar nur aus einem einzelnen Stämmchen hervorgehen, erweitern sich im Verlaufe durch das Epithel etwas ampullär oder enden mit kraterförmigen Verbreiterungen an der Oberfläche.

Im Ganzen liegt die merkwürdige Thatsache vor, dass bei einer, unter gelindem Drucke geschehenen Injection vom Subarachnoïdealraume aus durch Vermittlung der Lymphgefässe der Geruchschleimhaut die Saftbahnen dieser Haut reichlich gefüllt werden, und ferner, dass von diesen aus ein Abfluss durch besondere Canäle im Epithel gegen die Oberfläche des letzteren stattfindet, also ein offener Zusammenhang der subarachnoïdealen Räume der nervösen Centralorgane mit der Aussenwelt besteht.

Die gleichen Resultate erzielte Retzius bei Injection des Subduralraumes.

Die beschriebenen Untersuchungen gelten nur für Thiere (Hunde, Kaninchen), da beim Menschen die Füllung der Lymphgefässe der Nase vom Subdural- und Subarachnoïdealraume aus nicht gelang.

Ich habe mich bei Versuchen an Hunden von der Richtigkeit der gemachten Angaben überzeugt. An der Thatsache selbst ist nicht zu zweifeln; die kritische Behandlung des Gegenstandes lässt jedoch einige Mängel erkennen, die ich hervorheben möchte. Zunächst ist auffallend, dass die Communication der Lymphgefässe mit dem Subduralraume nicht durch die perineuralen Scheiden hergestellt wird. Es zwingt dies zur Annahme von eigenen Verbindungen beider untereinander oder von Communicationen des Subduralraumes mit dem Subarachnoïdealraume, die aber noch Niemand anatomisch dargestellt hat. Bei der isolirten Injection der perineuralen Scheiden habe ich Füllung der Saftlücken erhalten, wenn der Injectionsdruck gesteigert wurde, wodurch offenbar Zerreissungen der Scheiden eintraten (Taf. XII f. 6). Hiebei entstanden Bilder, die mit den von Axel Key und Retzius auf Taf. 38, Fig. 5—9 gelieferten grosse Aehnlichkeit hatten. Hinsichtlich der Beziehung der Lymphgefässe in der Nasenschleimhaut zum Subarachnoïdealraume bedarf es gleichfalls erst des anatomischen Nachweises

der Uebergangsstelle beider ineinander, um mit Sicherheit Zerreissungen der Pia und Extravasation mit consecutiver Füllung der Lymphgefässe ausschliessen zu können. Injectionsresultate allein sind bei so subtilen Anastomosen nicht beweisend genug.

Capitel X.

Die nervösen Apparate des Geruchsorganes.

(Taf. XIV—XVI.)

An dem nervösen Apparate des Geruchsorgans unterscheidet man:

a) die centralen Antheile (Riechlappen und Theile der Rinde, die mit ihm in Verbindung stehen);

b) die Riechnerven, und

c) die Nervenendigungen in der Riechschleimhaut, die bereits im Capitel VII beschrieben wurden.

Die centralen Antheile. Die centralen Apparate des Nervus olfactorius sind leichter zu verfolgen als die der übrigen Nerven. Es hängt dies damit zusammen, dass der Stamm der Nervi olfactorii direct aus der Hemisphärenrinde hervorgeht, wodurch eine Menge von complicirten Beziehungen zum Gehirnstamme und zum Markkern der Hemisphären, in welchem die centralen Strahlungen der übrigen Nerven ihren Weg zur Rinde nehmen, entfallen.

Ich beginne die Beschreibung des Riechcentrum mit dem der makrosmatischen [1]) Säugethiere, welches im Gegensatze zu dem des Menschen und der mikrosmatischen Thiere in allen seinen Theilen mächtig entwickelt ist. Der Unterschied zwischen ihnen ist so beträchtlich, dass einzelne Bahnen, die beim Menschen nur mit dem Mikroskope zu erkennen sind, bei Thieren mit gut entwickeltem Riechlappen sich schon mit unbewaffnetem Auge auffinden lassen.

Eine erschöpfende Behandlung des Riechlappens ist ohne Besprechung des Gyrus fornicatus, den P. Broca [2]) in seinen classischen Schilderungen als Lobus limbicus bezeichnet, nicht möglich. Wir wollen demnach zunächst diesen Windungszug einer genauen Betrachtung unterwerfen.

---

[1]) Turner theilt die Säugethiere ein: 1. in makrosmatische, d. h. solche mit stark entwickelten Riechlappen; 2. in mikrosmatische, d. h. solche mit relativ kleinen Riechlappen, und 3. in anosmatische, denen der Riechlappen fehlt. Verhandlung des X. internat. Congresses. Berlin 1890. Bd. 2.

[2]) Mémoires sur le Cerveau de l'homme et des Primates. Paris 1888.

Gyrus fornicatus s. Lobus limbicus.

Den Rand der grossen Oeffnung (Mantelspalte) an der medialen Fläche jeder Hemisphäre umsäumt ein grosser, breiter Windungszug, der Gyrus fornicatus (le grand lobe limbique Broca's), welcher am Stirnende des Gehirnes beginnt und von oben her den Balken umgreift, um basal bis an die Spitze des Schläfelappens hervorzureichen. Er setzt sich aus zwei Hälften zusammen, aus einer oberen, dorsalen zwischen dem Balken und den Gehirnlappen (circonvolution du corps calleux Broca's, Lobus corporis callosi) und einer unteren Hälfte (circonvolution de l'hippocampe, Lobus hippocampi), die, basal gelegen, längs der Hemisphärenspalte bis an die Spitze des Schläfelappens nach vorne reicht (Taf. XIV Fig. 1 u. 3).

Die Abgrenzung des Lobus corporis callosi gegen den Lobus hippocampi besorgt bei den gyrencephalen Quadrupeden eine Uebergangswindung, der Pli de passage retrolimbique Broca's, welche in schräger oder querer Richtung zwischen dem Lobus limbicus und dem Scheitellappen ausgespannt ist. Beim Menschen und bei den Affen trifft die Fissura calcarina eine scharfe Scheidung zwischen den beiden Hälften des Lobus limbicus. Die Verbindungsbrücke zwischen ihnen, der Isthmus, verschmälert sich ausnehmend, zumal bei den niederen Affen, wo der Isthmus gyri fornicati zu einer Tiefenwindung geworden ist. Die bei ihnen am Grunde der vorderen Ecke der Fissura calcarina steckende Windungsbrücke zwischen Lobus corporis callosi und Lobus hippocampi scheint nämlich dem Isthmus homolog zu sein.

Die Berechtigung, den Lobus limbicus von den übrigen Hemisphärenantheilen unabhängig zu behandeln, leitet Broca, dem ich vollkommen beistimme, von der Selbständigkeit ab, die den genannten Windungszug in jeder Beziehung auszeichnet. Der Lobus limbicus repräsentirt eine Windung, die sehr früh auftritt und sich selbst schon am lissencephalen Säugethiergehirne deutlich durch eine Furche (Fissura limbica, Scissure limbique Broca's) begrenzt. Am gyrencephalen Gehirne ist sie bereits zu einer Zeit sichtbar, wo die Hemisphäre noch glatt ist, und bleibt unberührt von den Veränderungen — Bildung der Windungen — die der Gehirnmantel später erfährt. Die Fissura limbica stellt bei manchen Lissencephalen die einzige Furche dar, die an der Hemisphäre wahrzunehmen ist.

Zwischen der dorsalen Hälfte des Lobus limbicus und den über ihr liegenden Windungen finden sich am gyrencephalen Gehirne zwei hintereinander gelagerte Furchen, eine hintere längere, Sulcus subparietalis, welche die Grenze gegen den Scheitellappen bildet,

und eine vordere kürzere, Sulcus subfrontalis, die sich ähnlich gegenüber dem Stirnlappen verhält (Taf. XIV, Fig. 1 u. 3).

Die basale Grenzfissur des Lobus limbicus, die ich oben als Fissura limbica bezeichnet habe, beginnt vorne am inneren Rande des Lobus olfactorius (als Fissura rhinalis), grenzt ihn gegen die Insel, beziehungsweise gegen den Stirn- und den Scheitellappen ab, umschreibt weiter hinten den Lobus hippocampi und endet am hinteren Pol der Hemisphäre (Taf. XIV, Fig. 2 *L* u. 4 *l*). Beim Menschen entspricht dem Sulcus subfrontalis die Fissura calloso-marginalis; die zwei anderen Furchen führen bei beiden die gleichen Namen.

Am lissencephalen Gehirne ist nur der basale Schenkel der grossen Bogenfurche gut entwickelt. Vorne an der medialen Hemisphärenfläche tritt dann noch in Form eines kurzen leichten Eindruckes und als Analogon der Fissura subparietalis eine unvollständige Abgrenzung des Lobus corporis callosi auf. Die Andeutung einer Fissura subfrontalis findet sich nur an den Gehirnen einzelner lissencephaler Thiere.

Beim Menschen und bei den Affen ist die Fissura subfrontalis typisch vorhanden und ungleich länger als die Fissura subparietalis. Dagegen zeigt, wie wir gleich sehen werden, die Fissura limbica eine auffallende Rückbildung.

Der Gyrus fornicatus wird, wie Broca mit Nachdruck hervorhebt, dadurch zu einem Ringe geschlossen, dass der Riechlappen sich in zwei Schenkel, in einen inneren und einen äusseren, spaltet, von denen ersterer in das Stirnende des Lobus corporis callosi, letzterer in das vordere Ende des Lobus hippocampi übergeht.

Der Lobus limbicus zerfällt demnach, als Ring aufgefasst, in drei Lappen:

a) in den Lobus corporis callosi;
b) in den Lobus hippocampi, und
c) in den Lobus olfactorius.

Eine Ausnahme hievon machen die Cetaceen, denen der Riechlappen fehlt. Bei ihnen baut sich der Lobus limbicus nur aus den sub *a*) und *b*) bezeichneten Lappen auf und bildet demnach keinen geschlossenen Ring.

Lobus hippocampi: Der Lobus hippocampi ist bei den makrosmatischen Säugethieren enorm entwickelt; er stellt eine mächtige Anschwellung des basalen Hemisphärenantheiles dar, der sich an seinem vorderen Ende, wo er in den Riechlappenstiel übergeht, verjüngt und vereint mit diesem auch unter dem Namen Lobus pyriformis bekannt ist (Taf. XIV, Fig. 2 u. 4.).

Der Lobus hippocampi überragt in Folge seiner auffallenden Grösse das vordere Ende des Temporallappens.

Beim Menschen und bei den mikrosmatischen Thieren ist der Lobus hippocampi viel kleiner. Er springt nicht mehr als Erhabenheit an der Basis cerebri vor und überragt auch speciell bei den Primaten weder stirnwärts noch basal den Temporallappen, sondern liegt median im Anschlusse an die Schläfenwindungen und wird von diesen überwölbt.

Die Fissura limbica ist vorhanden, aber äusserst rudimentär und findet sich an der der Fossa Sylvii zugekehrten Seite des Schläfelappens zwischen dem Uncus und dem Gyrus occipito-temporalis in Form einer kurzen bogenförmigen Rinne (Taf. XIV, Fig. 3).

Eine rinnenförmige Fissura limbica fand ich in 86 Procent der Fälle, in 14 Procent war an ihrer Stelle bloss eine stumpfwinkelige oder flache Kerbe zu bemerken. Diese statistischen Ergebnisse stimmen ziemlich gut mit jenen überein, die Giacomini's [1]) Untersuchungen geliefert haben.

Ein cardinaler Unterschied zwischen dem Lobus hippocampi der makrosmatischen und jenem der mikrosmatischen Säugethiere zeigt sich auch an einer anderen Stelle des Lobus temporalis. Bei den Primaten und beim Delphin ist nämlich das vordere Ende des Lobus hippocampi hakenförmig aufgebogen, daher der Terminus Uncus, während bei den Osmatikern das vordere Ende des Lobus hippocampi ohne Umbiegung in den Riechlappen übergeht.

Lobus corporis callosi. Dieser Windungszug beginnt vorne unter dem Balkenschnabel, wo er in den Stirnlappen umbiegt, passirt hierauf über dem Balken gelagert die mediale Hemisphärenwand, windet sich schliesslich um das Splenium corporis callosi herum und geht jetzt erst in den Gyrus hippocampi über (Taf. XIV, Fig. 1—3).

Bei den makrosmatischen Thieren ist das Stirnende des in Rede stehenden Lappens breiter als sein hinteres Ende und verbindet sich, wie bereits hervorgehoben wurde, mit der inneren Riechwurzel. Bei den Primaten liegt das Gegentheil vor, und speciell beim Menschen ist der Stirnpol des Lobus corporis callosi schmal, seine Rinde auffallend dünn, oft eingesunken und wie atrophisch aussehend.

An der ventralen Fläche des Balkens angelangt, schwillt der Lobus corporis callosi zu einer ziemlich grossen Verdickung an, die, in Form eines conischen Fortsatzes (Balkenwindung) an der ventralen Fläche des Balkenwulstes beziehungsweise des Gewölbes fest gewachsen, sich weit nach vorne schiebt.

[1]) Guida allo studio d. circonvol. cerebr. dell' uomo. . . Torino 1884.

Bei den mikrosmatischen Thieren ist die Balkenwindung rudimentär entwickelt oder sie fehlt vollständig. Beim Menschen bildet sie einen aus mehreren halbkugelförmigen Wülsten zusammengesetzten Körper oder ein glattes Rindenplättchen. Ihrem Baue nach stimmt die Balkenwindung, von unwesentlichen Momenten abgesehen, mit dem des Lobus limbicus überein.

Der Grund, warum bei den makrosmatischen Thieren die Balkenwindungen viel kräftiger entwickelt sind als bei den Mikrosmatikern, liegt, wie wir später sehen werden, in der verschiedenartigen Entfaltung des Ammonshornes.

Das ventral von der Balkenwindung befindliche Stück des Lobus corporis callosi stellt am makrosmatischen Gehirne ein oberflächlich gelagertes, mächtiges Windungsstück dar. Bei den Primaten hingegen verjüngt es sich zu einem schmalen Körper (Isthmus gyri corporis callosi), welcher bei den niederen Affen, beim Chimpansen und zuweilen auch beim Menschen vom Lobulus lingualis operculisirt wird.[1])

Der Riechlappen, der den Lobus limbicus zum Ringe abschliesst, stellt am Gehirne der makrosmatischen Säugethiere ein dickes, stielförmiges Organ dar, welches an seinem vorderen Ende in eine mächtige rundliche Anschwellung (den Bulbus olfactorius) übergeht. Der stielförmige Antheil (Pedunculus olfactorius) lagert an der Orbitalfläche der Hemisphäre, der Bulbus überragt sie um ein Stück. Der Pedunculus olfactorius spaltet sich an seiner Basis, wo er mit dem Orbitallappen verwächst, in zwei dicke, divergent verlaufende Schenkel, Riechwurzeln (Riechwindungen), von welchen eine nach innen (innere Riechwurzel), die andere (äussere Riechwurzel) nach aussen abzweigt. Die innere Riechwurzel begibt sich an die mediale Hemisphärenfläche zum Lobus corporis callosi, die äussere Riechwurzel zieht, allmälig breiter werdend, zum vorderen Ende des Lobus hippocampi. Zu diesen zwei Wurzeln kommt noch als mittlere oder graue Wurzel eine zwischen den beiden Wurzeln gelegene plane oder gewölbte Platte, Lamina perforata anterior und endlich eine vierte von Broca als obere oder frontale Wurzel bezeichnete Verbindung des Riechlappens mit dem Lobus frontalis.

---

[1]) Die Oberfläche des Gyrus hippocampi, das Subiculum, sowie die basale Fläche des Lobus corporis callosi führen eine ansehnliche Schichte weisser Substanz (Substantia reticularis alba), die als eine Verdickung des an allen Windungen vorkommenden Randsaumes anzusprechen ist. Auch am Lobus olfactorius und an der Lamina perforata anterior werden wir einem ähnlichen Verhalten begegnen.

Am Querschnitte gleicht der Pedunculus olfactorius in descriptiver wie in topischer Beziehung vollständig dem Durchschnitte irgend einer beliebigen Gehirnwindung, mit dem einzigen Unterschiede, dass die oberflächliche Lage weisser Substanz hier viel dicker ist und sich am medialen Rande des Stieles zu einem dicken Bündel, dem Riechstreifen, verdichtet. Auffallend dick ist der weisse Ueberzug am Riechlappen von Dasypus.

Wichtig sind die Beziehungen des Lobus olfactorius der makrosmatischen Thiere zur ventralen Fläche des als Stirnlappen bezeichneten Mantelantheiles, die ich Orbitallappen nennen will. Dieser Lappen setzt sich aus zwei Windungen zusammen, die mit Ausnahme ihres Stirnpoles, wo sie ineinander übergehen, durch eine breite Furche oder durch eine grubige Vertiefung von einander getrennt werden. Diese Furche, in der der Lobus olfactorius liegt, entspricht der Riechfurche des menschlichen Gehirnes. Am hinteren Ende der Riechfurche ist der Stiel des Riechlappens festgewachsen, d. h. seine Rinde sowie auch das Mark strahlen hier in die Hemisphäre ein. Der Uebergang repräsentirt eine Wurzel des Riechlappens, deren Mark nach Broca's Angabe in den Stirnlappen einstrahlt. In die laterale Grenzwindung des Sulcus olfactorius geht die Pars frontalis der Insel über.

Pedunculus (Tractus) olfactorius des Menschen.

Beim Menschen und bei den mikrosmatischen Thieren ist der als Tractus olfactorius bezeichnete Pedunculus bedeutend schwächer als bei den Makrosmatikern entwickelt. Er bildet eine dünne, in dorsoventraler Richtung plattgedrückte Lamelle, die ihrer Hauptmasse nach aus Marksubstanz besteht. Die dorsale Fläche des Tractus olfactorius trägt einen Rindenüberzug, der in der hinteren Hälfte des Tractus ziemlich dick ist und sich vorne zu einer medianen Leiste zuspitzt, die allmälig flacher wird, sich auffasert, eine lichtere Färbung annimmt und in den Bulbus olfactorius einstrahlt. Am Querschnitte gibt der Tractus olfactorius einen dreieckigen Contour, weil sich seine dorsale Fläche in den Sulcus olfactorius hineinpresst. Die beiden Seitenflächen des Dreieckes gehören der oben genannten Furche an. Die dritte Fläche liegt frei und zeigt eine weisse Färbung.

Der Tractus olfactorius zweigt beim Menschen ebenfalls von der hinteren Kante des Orbitallappens ab, wo er zugleich auch festgewachsen ist, sonst liegt er, die Riechfurche deckend, ganz frei. An der Siebplatte schwillt der Tractus zu einem 8—10 *mm* langen Bulbus olfactorius an, der aber im Unterschiede zu dem der makrosmatischen Thiere den vorderen Hemisphärenpol nicht erreicht.

Die Anheftungsstelle des Tractus olfactorius an der Kante des Orbitallappens präsentirt sich in Form einer kurzen, quer gelagerten Windung, welche das hintere Ende der Riechfurche abschliesst und Tuberculum (Trigonon) olfactorium genannt wird. Das Tuberculum olfactorium gehört der Pars orbitalis der unteren Stirnwindung an und begrenzt demnach im Bereiche der Riechfurche die Fossa Sylvii. Eine scharfe Abgrenzung des Tuberculum olfactorium kommt dadurch zu Stande, dass der Sulcus olfactorius sich an seinem hinteren Ende in zwei Schenkel, einen medialen und einen lateralen, spaltet, die das Riechhöckerchen seitlich umfassen. Diese Schilderung stimmt mit der von Henle[1]) überein. Henle schreibt: »An die Randwülste (Gehirnwindungen) reiht sich das Tuberculum. Es ist eine transversale, vor der Lamina perforata anterior vorüberziehende Windung, deren Markleiste mit der weissen Bodencomissur identisch ist und mit dem Schnabel des Balkens zusammenhängt, deren Rinde mit dem Claustrum in Verbindung steht, übrigens aber Nervenbündel und pyramidenförmige Zellen in ähnlicher Anordnung zeigt, wie die übrigen Randwülste des Vorderlappens.« Auch W. Krause[2]) gibt an, dass das Trigonon olfactorium einer Rindenwindung homolog sei. G. Schwalbe beschreibt das Tuberculum olfactorium in folgender Weise: »Das Tuber olfactorium ist an der dorsalen, dem Stirnlappen zugekehrten Seite von einer Fortsetzung der grauen Rinde desselben überzogen, die, weiter nach vorne bedeutend verdünnt, sich auf die dorsale Kante des Tractus olfactorius fortsetzt. Die ventrale Seite des Tuber dagegen besitzt nur einen dünnen Ueberzug mit der Lamina perforata anterior continuirlicher gelblichgrauer Substanz, die an der ventralen Fläche des Tractus zu einer minimalen Rinde zusammenschrumpft.«

Die Wichtigkeit des Gegenstandes gebietet es, etwas näher auf die Grenzfurchen des Tuberculum olfactorium einzugehen. Es wurde vorher bemerkt, dass das hintere Ende der Riechfurche sich am menschlichen Gehirne in zwei die dritte Stirnwindung einschneidende Schenkel spaltet, wodurch eben eine Partie derselben zum Tuberculum olfactorium abgegrenzt wird. Von diesen zwei Schenkeln variirt der mediale nicht auffallend, während der äussere Schenkel, wie schon A. Weisbach[3]) und O. Eberstaller[4]) beobachtet haben, gar nicht selten sich stark verlängert und auf eine

[1]) Handbuch der Nervenlehre.
[2]) Allg. mikr. Anat. Hannover 1876.
[3]) Die Supraorbitalwindungen d. menschl. Gehirns. Med. Jahrb. Wien 1878.
[4]) Das Stirnhirn. Wien 1890.

Strecke von 2—3 *cm* die untere Stirnwindung (ihre Pars orbitalis) einschneidet (Taf. XIV, Fig. 7). Als Extreme dieser Anomalie sind jene Fälle anzusehen, in welchen der laterale Schenkel der Riechfurche die untere Stirnwindung ihrer ganzen Breite nach durchschneidet und mit der Sylvischen Grube in Communication tritt (Taf. XIV, Fig. 8).

Weisbach und O. Eberstaller, denen diese Varietät bekannt ist, stellen sie als eine seltene Ausnahme hin, eine Angabe, der ich nicht zustimmen kann. Auf die Configuration der Gehirnrinde hat die Durchschneidung der unteren Stirnwindung den Einfluss, dass der Inselpol mit dem Tuberculum olfactorium zu einem einzigen Windungskörper verschmilzt. Das Tuberculum emancipirt sich förmlich vom Orbitallappen und vereinigt sich mit dem Pol der Reil'schen Insel (Taf. XIV, Fig. 8).

Die Stelle der abnormen Communication zwischen der Riechfurche und der Fissura Sylvii wird gewöhnlich von einem kurzen Windungsstücke überbrückt, das den Inselpol direct mit dem Orbitallappen verbindet. O. Eberstaller, dem dieses Verhalten nicht entgieng, lässt die kurze Querwindung (Gyrus transversus insulae) entweder mit der vor ihr liegenden unteren Stirnwindung (queren Orbitalwindung) oder mit dem Tuberculum olfactorium eine Verbindung eingehen.

Die Verbindungsstelle ist im Uebrigen hinsichtlich des Grades ihrer Ausbildung einigermaassen variant; bald ist sie kräftig entwickelt, liegt im Niveau des Orbitallappens, ja überragt ihn sogar, bald bietet die Stelle ein atrophisches Aussehen dar und ist tief eingesunken gegenüber dem Niveau des Orbitallappens. Letzteres Verhalten scheint der Norm näher zu stehen.

Beim Embryo ist der Inselpol erhaben, sein Gipfel steht im Niveau des Orbitallappens oder überragt ihn noch um ein Weniges. Innen geht er direct in das Tuberculum olfactorium über, welches förmlich das mediale Ende des Inselpoles zu sein scheint. Inselpol, mit Tuberculum olfactorium vereint, begrenzen sich gegen den Orbitallappen an zwei Stellen sehr scharf, und zwar lateral durch die vordere Reil'sche Rinne, median durch das hintere Ende der Riechfurche. Zwischen den beiden eben erwähnten Furchen geht an einer schmalen Stelle die Insel direct in den Orbitallappen über. Der Inselpol und das Tuberculum olfactorium begrenzen sich aber auch nach hinten sehr deutlich; es tritt zwischen ihnen und der Lamina perforata anterior eine Grenzfurche auf, die G. A. Guldberg[1]) Fissura rhinalis posterior nennt.

[1]) Zur Morphologie der Insula Reilii. Anatom. Anzeig. 1887, Nr. 21.

Es stehen einander demnach, wenn ich resumire, in der bezeichneten Region die drei Stirnwindungen und der mit dem Tuberculum olfactorium verbundene Inselpol gegenüber. Zwischen beiden findet man als Grenze die vordere Reil'sche Rinne und den Sulcus olfactorius, die ihrerseits durch den Uebergang des Inselpoles in den Orbitallappen von einander getrennt werden. Später tritt nun Folgendes ein: Gewöhnlich bleibt der Inselpol sammt dem Tuberculum olfactorium im Wachsthume zurück, häufig auch das medial vom Gyrus transversus insulae gelegene Stück, während der Orbitallappen sich mächtig weiter entwickelt. Jenes sinkt daher immer tiefer gegen die Fossa Sylvii ein, flacht sich überdies stark ab, ist aber immerhin noch gegen die Lamina perforata anterior begrenzt. Dabei bleibt es, oder die Rückbildung nimmt grössere Dimensionen an, und der flache Inselpol wie das Riechhöckerchen gehen ohne jedwede Grenze in die Lamina perforata anterior über. Guldberg hat das allmälige Verschwinden der hinteren Riechfurche im postfötalen Leben beobachtet, ohne jedoch über die Rückbildung des Inselpoles eine Bemerkung zu machen.

Nun erübrigt nur noch das Schicksal jener Stelle zu besprechen, wo der Inselpol in den Orbitallappen übergeht. Diese Stelle, die wegen der starken Vorwölbung des Inselpoles nicht selten eine seichte Rinne trägt, kann sich in der späteren Entwicklungsperiode sehr verschieden ausbilden. Sie entfaltet sich bald zu einer kurzen Windung, dem Gyrus transversus insulae Eberstaller's, bald ist sie wohl vorhanden, aber verkümmert und stark abgeflacht, oder aber die bezeichnete Stelle entwickelt sich überhaupt nicht weiter, und das sind jene Fälle, wo der Sulcus olfactorius in die Reil'sche Rinne mündet und man besten Falles im Hintergrunde der Furche den Gyrus transversus insulae als verkümmerte Tiefenwindung vorfindet. Die Communication des Sulcus olfactorius mit der Fissura Sylvii repräsentirt demnach das Rückbildungsproduct einer Gehirnwindung.

Die Wurzeln des Riechlappens.

Man unterscheidet vier Riechwurzeln und zwar: eine äussere eine innere, eine mittlere und eine obere Riechwurzel, die bei den makrosmatischen Thieren enorm dick sind.

Die äussere Wurzel wird, je näher sie dem Lobus hippocampi kommt, desto dicker; ihre breitere laterale Hälfte ist grau und zeigt, wie schon vorher bemerkt wurde, am Querschnitte die Charaktere einer Gehirnwindung, die schmälere, innere Hälfte der Wurzel

ist dagegen weiss. Es handelt sich dabei um eine Vermehrung der an den Windungen des Riechcentrums überhaupt auffallend dicken Substantia alba.

Innere Riechwurzel. Die innere Riechwurzel ist kürzer und dünner als die äussere; ersteres aus dem Grunde, weil das Stirnende des Lobus corporis callosi dem Riechlappen näherliegt als der Gyrus hippocampi. Ihr Uebergang in den Lobus limbicus gestaltet sich je nach dem Furchenverhalten der medialen Hemisphärenwand makroskopisch sehr verschieden; bald sieht man sie direct in den Lobus corporis callosi einstrahlen, bald scheint sie bloss in den äusseren Randbogen oder in die Rinde des vordersten Hemisphärenantheiles überzugehen.

Beim Menschen und desgleichen bei den mikrosmatischen Thieren sind die zwei Riechwurzeln weit schwächer entwickelt. Aber auch bei ihnen sieht man, dass der Pedunculus olfactorius in zwei Schenkel gespalten ist, die sich zu der äusseren, beziehungsweise zu der inneren Riechwurzel verlängern. Am Tuberculum olfactorium des menschlichen Gehirnes ist häufig eine seichte Furche zu sehen, die ventralwärts die beiden Wurzeln von einander trennt.

Die äussere Riechwurzel ist ein dünnes, weisses, 12—15 *mm* langes Markbündel, welches sich um das Tuberculum olfactorium herumschlägt und auf dem atrophischen Theile des Inselpoles, der die Fossa Sylvii auskleidet, nach hinten und aussen gegen die Spitze des Schläfelappens zieht, um im Gyrus uncinatus zu verschwinden (Taf. XIV, Fig. 5). Es ist sehr wahrscheinlich, dass die äussere Wurzel der Menschen und der Mikrosmatiker der inneren, weissen Hälfte der gleichen Wurzel am osmatischen Gehirne entspricht, während der Rindentheil der Wurzel sich total zurückgebildet hat.

Die innere Riechwurzel ist bedeutend kürzer und dicker als die äussere. Sie zeigt eine graue Färbung und strahlt in das Stirnende des Lobus corporis callosi ein.

Mittlere Riechwurzel, Lamina perforata anterior. Die äussere und die innere Riechwurzel begrenzen bei den makrosmatischen Thieren mit dem Opticus ein rundliches, gewölbtes Feld (Espace quadrilatère Broca's), welches aus einer dicken Rindenschichte besteht und so stark erhaben sein kann, dass es ventral die Riechwurzeln überragt. Dieses Feld bezeichnet man nicht ganz glücklich als mittlere Riechwurzel. Die mittlere Riechwurzel ist glatt oder gefurcht, letzteres sehr schön am Gehirne von Histrix cristata, von Dasypus setosus u. a., bei welchen überhaupt die Lamina perforata anterior eine aussergewöhnliche Grösse erreicht (Taf. XIV, Fig. 4).

Die perforirte Lamelle beschränkt sich nicht allein auf die Basis cerebri, sondern greift auch auf die mediale Fläche der Hemi-

sphäre über, wo sie allerdings weniger vorspringt, aber doch allseitig eine deutliche Begrenzung zeigt.

Quer- und Längsschnitte durch diese Region belehren uns darüber, dass die Lamina perforata unmittelbar unter dem Streifenhügel lagert und von diesem eigentlich nicht getrennt werden kann. Diese Zusammengehörigkeit wurde schon von Wenzel betont und findet sich auch in G. Schwalbe's Werk erörtert. Frontalschnitte, die ich durch die Lamina perforata des Schafes geführt habe, lehren in Bezug auf das erwähnte Verhalten Folgendes: An der äusseren Riechwurzel ist die Rinde dick, dunkelgrau, an der Lamina perforata anterior gelbgrau, verdünnt und fein gefaltet. Zwischen dieser Platte und dem darüber liegenden Corpus striatum ist eine schmale Markschichte eingeschoben, die aber von einzelnen, beide verbindenden Brücken grauer Substanz durchbrochen wird.

Nach Broca, der sich allerdings nur auf makroskopische Untersuchungen berufen kann, besitzt diese Markschichte keine Beziehung zum Corpus striatum, wohl aber Verbindungen mit dem Hirnschenkelfuss. Beim Menschen und bei den Mikrosmatikern soll diese Verknüpfung nicht vorhanden sein.

Beim Menschen wird die Lamina perforata anterior vorne von der äusseren und der inneren Riechwurzel nebst dem Tuberculum olfactorium, hinten vom Nervus opticus und dem Lobus hippocampi, lateral vom Inselpole abgegrenzt, während sie innen auf die mediale Fläche der Hemisphäre übergeht. Sie bildet einen Theil der Gehirnrinde, unterscheidet sich aber von ihr zunächst durch ihre mehr gelbgraue Färbung und durch die grossen Gefässlücken, denen sie ihren Namen verdankt. Die Lamina perforata anterior des Menschen ist bedeutend flacher als die eines makrosmatischen Thieres; nur jener Theil, der sich unmittelbar dem Tuberculum olfactorium anschliesst, zeigt sich häufig in eine wenig durchlöcherte Erhabenheit umgewandelt.

Die Topographie der Lamina perforata anterior zu den grossen Ganglien der Hemisphäre stimmt mit den bei den Thieren gefundenen Verhältnissen überein. Sagittal- wie Frontalschnitte im Bereiche der Fossa Sylvii lehren, dass die Rinde der Lamina perforata mit der Umbiegungsstelle des Streifenhügels in den Linsenkern im Zusammenhange steht, und dass hinter der Lamina perforata die dem Pedunculus septi pellucidi in der Tiefe sich anschliessende graue Substanz in den Globus pallidus übergeht. Aus der grauen Substanz der Lamina perforata tauchen Markbündel auf, die streckenweise oberflächlich hinziehen und sich im weiteren Verlaufe dem Tractus olfactorius anschliessen.

Die oberflächlichen Bündel sind nicht selten durch besondere Stärke ausgezeichnet.

Sehr interessant ist die Angabe von W. His, wonach beim menschlichen Embryo nicht nur der Riechlappen, sondern auch jener Antheil der Hemisphäre, aus dem später die Lamina perforata anterior hervorgeht, eine relativ sehr mächtige Entwicklung zeigt. Die bezeichnete Stelle bildet eine starke Vorwölbung, der der genannte Forscher den Namen »hinterer Riechlappen« gegeben hat.

Die Grössenverhältnisse des Riechlappens und der perforirten Lamelle sind von grossem Einflusse auf die Form der Sylvischen Grube. Bei den osmatischen Thieren wird ihr basaler Antheil (Broca's Fossa Sylvii) von dem lateralen Antheile (Broca's Fissura Sylvii) durch den mächtigen Riechlappen und durch die erhabene Lamina perforata geschieden, wobei speciell die äussere Riechwurzel eine grosse Rolle spielt. Bei den Anosmatikern bildet sich in Folge der Atrophie des Riechlappens vor dem Lobus temporalis eine quere Vertiefung, derzufolge Fossa und Fissura Sylvii ineinander übergehen.

Obere oder frontale Wurzel. Hebt man bei einem makrosmatischen Thiere den nur lose an die Hemisphäre angehefteten Pedunculus olfactorius von seiner Unterlage ab, so sieht man, dass, wie schon vorher beschrieben wurde, am hinteren Ende der breiten Riechfurche die Rinde des Lobus olfactorius in den Orbitallappen übergeht. Am Sagittalschnitte durch die bezeichnete Region überzeugt man sich davon, dass auch die Markstrahlungen beider Gehirntheile ineinander übergehen. Besonders deutlich kann man dies bei Thieren mit hohlem Riechlappen wahrnehmen.

Beim Menschen findet man die obere Riechwurzel tief in der hinteren Ecke des Sulcus olfactorius; man bemerkt, wie aus dem Tuberculum olfactorium ein grauer Fortsatz nach vorne sich erstreckt und die dorsale Fläche des Tractus olfactorius in der auf S. 172 angegebenen Weise überkleidet (Taf. XIV, Fig. 5).

Scarpa nannte diesen Rindenzapfen Colliculus cinereus, Metzger Papille am Boden der Riechfurche, Henle obere Riechwurzel; die Franzosen mit Beziehung auf seine Farbe Racine grise du nerf olfactif, speciell Broca Racine olfactive supérieure.

Das Tuberculum olfactorium des Menschen entspricht der Anheftungsstelle des Riechlappens beim Thiere, und somit ist die Einstrahlung des Riechlappenmarkes in den Stirnlappen im Tuberculum olfactorium und in dessen unmittelbarer Nähe zu suchen. Es ist dies besonders bemerkenswerth, weil Broca, der den Gegenstand sehr ausführlich behandelt, der genannten Einstrahlung ein weit grösseres

Gebiet zuweist als ihr thatsächlich zukommt. Zum Verständnisse dieser Verhältnisse ist es nothwendig, ein wenig näher auf die Anatomie des Orbitallappens einzugehen.

Am Orbitallappen des Menschen begegnet man:

a) der Riechfurche und

b) der Orbitalfurche, die in zwei Dritteln der Fälle die Form eines H besitzt. Eberstaller[1]) unterscheidet an ihr eine hintere, querverlaufende Hauptfurche (Sulcus orbitalis transversus, Weisbach) und ausserdem zwei bis drei sagittal gerichtete Seitenäste. Die Querfurche begrenzt nach vorne die Orbitalportion der dritten Stirnwindung. Die Sagittalfurchen erstrecken sich mit ihren längeren, vorderen Schenkeln in die mittlere Orbitalwindung, mit ihren hinteren, kurzen, kerbenartigen Schenkeln, welche bogenförmige Umbiegungen der Fissura transversa darstellen, in die dritte Stirnwindung hinein. Broca zählt nun den von der Fissura transversa und den beiden hinteren Längsschenkeln begrenzten Antheil der dritten Stirnwindung (Taf. XIV, Fig. 5*r* u. 6) noch zum Ausstrahlungsterrain des Lobus olfactorius. Ich kann dieser Angabe nicht beistimmen, und zwar aus folgenden Gründen:

a) Die bezeichnete Stelle, in welche Broca den Riechlappen einstrahlen lässt, ist am osmatischen Gehirne gar nicht vorhanden.

b) Das Ausbreitungsgebiet des Riechcentrums wäre nach Broca's Darstellung beim Menschen weit ausgedehnter als beim makrosmatischen Thiere, und es ist unwahrscheinlich, dass die obere Riechwurzel im rudimentären Zustande eine grössere Ausbreitung besitzen sollte als im nicht rudimentären.

c) Bei jener Anomalie, wo das Tuberculum olfactorium durch tiefes Einschneiden des lateralen Riechfurchenschenkels völlig isolirt wird, kann von einem Hervorreichen der vorderen Riechwurzel bis an die Fissura transversa nicht die Rede sein, und es ist kaum anzunehmen, dass eine so wichtige Verbindung einem solchen Wechsel ausgesetzt sein sollte.

Die vier Wurzeln des Riechlappens sind beim menschlichen Embryo dicker als beim Erwachsenen, die innere und die äussere Wurzel springen wulstartig vor; insbesondere die äussere Wurzel ist, wie schon V. v. Mihalkovicz[2]) angegeben, stark entwickelt und ihr Uebergang in den Lobus hippocampi deutlicher markirt als beim Erwachsenen.

Der Riechlappen besitzt neben den bisher geschilderten noch zwei entferntere Verbindungen, und zwar: eine, durch den Fornix

[1]) l. c.

[2]) Entwicklungsgesch. d. Gehirns, Leipzig 1877.

vermittelte, mit dem Ammonshorne und eine zweite, auf dem Balken gelegene, mit der Fascia dentata Tarini. Aus diesem Grunde erscheint es angezeigt, zunächst das Ammonshorn einer Betrachtung zu unterziehen.

Ammonshorn.

Das Ammonshorn stellt einen halbmond- oder sichelförmig gebogenen, an der Oberfläche weissen Wulst am Boden des Unterhornes dar, dessen Convexität lateralwärts, dessen Concavität medialwärts gerichtet ist. Es entsteht auf die Weise, dass sich der Lobus hippocampi gegen das Unterhorn einrollt. Der Lobus besteht aus zwei grauen Rindenblättern, einem ventralen und einem dorsalen, die sich zu einander wie die Schenkel eines U verhalten. Die Convexität des U liegt median und begrenzt die Mantelspalte, die Lichtung des U enthält den Markkern der Windung. Das dorsale Blatt rollt sich zum Ammonshorne ein und heisst Subiculum cornu Ammonis. Die dem Ventrikel zugewendete freie Fläche des Ammonshornes trägt eine dicke Markbekleidung, die seinen concaven Innenrand weit überragt und eine mehr oder minder breite, freie Markleiste formirt, die man Fimbria (hinteren Fornixschenkel) nennt. In der Rinne zwischen der Fimbria und dem Subiculum cornu Ammonis steckt ein schmaler Rindenstreifen, die Fascia dentata Tarini. Ueberdies zeigt das Ammonshorn am lateralen Rande seines vorderen Endes Kerben (Digitationes genannt), die, wie schon G. Cuvier[1]) bekannt war, den makrosmatischen Thieren fehlen.

Das Ammonshorn der makrosmatischen Thiere ist kräftig entwickelt. Verglichen mit dem des Menschen, fällt insbesondere die mächtige Entfaltung seiner hinteren Partien auf, die an der unteren Fläche des Gewölbekörpers unmittelbar aneinanderstossen und bis zur Mitte der Sehhügel nach vorne reichen. Beim Menschen findet man keine so starke Entwicklung des hinteren Ammonshorn-Endes. Es schiebt sich an der Unterseite des Gewölbes nicht so weit vor, dass es einen Theil des Thalamus opticus decken könnte, sondern bleibt auf den Balkenwulst beschränkt und verkleinert sich mitsammt der hier befindlichen Balkenwindung derart, dass es nicht mehr den nachbarlichen Sehhügel erreicht; aus diesem Grunde liegt zwischen den beiden distant stehenden, hinteren Ammonshorn-Enden die ventrale Fläche des Psalterium frei zu Tage. Zum Unterschiede von den Makrosmatikern bildet das hintere Ammonshorn-Ende hier eine dünne graue Leiste (Cauda cornu Ammonis), die

[1]) Leçons d. Anat. comp. Paris 1799. Tom. 2.

den Markbelag ablegt, sich um den Balkenwulst herumwindet und auf der dorsalen Fläche des Corpus callosum in eine zarte Rindenplatte übergeht.

Fascia dentata Tarini.

Die Fascia dentata liegt als ein schmales Rindenband an der concaven Seite des Ammonshornes, in dessen graues Blatt sie sich direct fortsetzt. Dorsal wird sie, ihre vorderste Partie ausgenommen, von dem hinteren Gewölbeschenkel überwölbt und verdeckt. Bei den makrosmatischen Thieren ist das in Rede stehende Gebilde glatt und gut entwickelt, bei manchen, wie z. B. bei den Insectivoren, sogar enorm.

Beim Menschen ist die Fascia dentata sehr schmal und vielfach gezähnelt, und das hintere Ende dieses Gebildes erleidet eine ähnliche Umformung wie der hintere Antheil des Ammonshornes. Es verliert seine Zähnelung und spitzt sich zu. Diese dünne Portion der Fascia dentata heisst Fasciola cinerea; sie liegt median von der Cauda cornu Ammonis, schlägt sich um das hintere Balkenende herum und geht gleichfalls in den rudimentären Rindenüberzug des Balkenrückens über. Beide, die Cauda cornu Ammonis wie die Fasciola cinerea, enthalten noch die das Ammonshorn, beziehungsweise die Fascia dentata charakterisirenden Elemente, erstere die grossen Pyramidenzellen, letztere das Stratum granulosum; nur sind die Zellen der Cauda etwas kleiner und nicht mehr regelmässig gereiht, und das Stratum granulosum erscheint mehr gerade gestreckt.

Das Ammonshorn und die Fascia dentata verbinden sich durch den Fornix (den inneren Randbogen) und durch den äusseren Randbogen mit dem Riechlappen. Das Gewölbe verläuft unterhalb, der äussere Randbogen oberhalb des Balkens.

Fornix.

Der Fornix bildet eine an der ventralen Fläche des Balkens befindliche Markplatte (Gewölbekörper). An seinem hinteren Ende spaltet er sich in zwei Schenkel, Fimbriae, die an den concaven Rändern der Ammonshörner bis an deren vordere Enden verlaufen. Bei den makrosmatischen Thieren beschreibt jede Fimbria wegen des weiten Nachvornereichens des hinteren (oberen) Ammonshornendes einen stärkeren Bogen als beim Menschen.

Jede Fornixhälfte spaltet sich vorne in zwei Portionen. Von diesen zieht eine hinter der Commissura anterior zunächst gegen das Corpus mammillare herab, um hierauf als Columna fornicis eine indirecte Ver-

bindung mit dem Sehhügel einzugehen. Die zweite Portion lagert sich vor die Commissura anterior und begibt sich einerseits zum Riechlappen, andererseits zum Lobus hippocampi und zum Corpus mammillare. Ich bezeichne den Stamm des vor der Commissur gelagerten Gewölbeantheiles als Processus olfactorius fornicis, das Bündel zum Riechlappen als Fasciculus olfactorius proprius, das andere Bündel als Fasciculus hippocampi (Pedunculus corporis callosi autorum).

Zwischen der Columna fornicis und dem Processus olfactorius fornicis besteht weiterhin der Unterschied, dass erstere einen dickeren, mehr freien und leicht darstellbaren Strang bildet, während letzterer nur bei wenigen Thieren sich durch scharfcontourirte Modellirung auszeichnet. Aus diesem Grunde ist auch bis in die jüngste Zeit sein Verhalten unbekannt geblieben.

Bei den makrosmatischen Thieren ist das Gewölbe zum Unterschiede von dem der mikrosmatischen Thiere und des Menschen auffallend dick und breit; besonders fällt die Stärke der Fimbria auf. Deshalb werde ich vorläufig nur auf das Gewölbe der Makrosmatiker Rücksicht nehmen. Nicht unbeachtet darf auch noch bleiben, dass bei diesen Thieren auch das Septum pellucidum durch Stärke ausgezeichnet ist.

An der Stelle, wo der Processus olfactorius sich vom Fornix ablöst, sieht man am gyrencephalen Gehirne knapp unter dem Balkenschnabel ein kleines, wenig gewölbtes Rindenfeld, welches oben vom Balkenschnabel, hinten von der Commissura anterior, vorne vom Lobus corporis callosi, unten von der Lamina perforata begrenzt wird. Dieses Rindenfeld, welches schon lange Zeit unter dem Namen Pedunculus corporis callosi bekannt ist, nennt P. Broca »le carrefour de l'hemisphère«, weil es, förmlich wie ein Kreuzweg zwischen Stirnlappen, Lobus corporis callosi, Lamina perforata, innere Riechwurzel und Balkenschnabel eingeschoben, zu allen diesen Gehirntheilen Beziehungen zeigt. Die eigentliche Bedeutung dieser Gegend musste aber Broca entgehen, weil er sich mit einer oberflächlichen Betrachtung begnügte. Die bezeichnete Stelle steht nämlich in sehr naher Beziehung zum Stamme des Riechbündels.

Bei manchen Thieren, z. B. beim Schweine und beim Schafe, gewahrt man makroskopisch an Stelle des Processus olfactorius fornicis eine lichtgefärbte Markplatte aus dem Septum pellucidum heraustreten, die sich scharf von der nachbarlichen Rinde an der medialen Hemisphärenwand abhebt (Taf. XIV, Fig. 10 *P*). An der medialen Ecke der Lamina perforata anterior spaltet sich diese Markplatte in zwei

Stränge: der vordere, schwächere Strang, das Riechbündel (*r r*), verläuft vor der Lamina perforata zum Riechlappen, der hintere, stärkere Strang, der Fasciculus hippocampi, hält sich genau an die Rinne zwischen dem hinteren Rande der perforirten Lamelle und dem Opticus und endet makroskopisch erkennbar an der Spitze des Lobus hippocampi (*b b*). Wird der Opticus abgehoben, so gewahrt man, dass der Fasciculus hippocampi sich dem wulstigen Tuber cinereum anschliesst. Bei einigen Thieren habe ich gesehen, dass der hintere Strang vor seinem Verschwinden im Schläfelappen ein dickes Bündel zur äusseren Riechwurzel entsendete.

Bei einzelnen Thieren ist der Fasciculus hippocampi so stark entwickelt, dass er einer Windung vergleichbar vorspringt. So verhält es sich beispielsweise bei Histrix cristata und bei Dasypus setosus. (Taf. XIV, Fig. 4 *b*).

Broca hat den Fasciculus hippocampi als Bandelette diagonale bezeichnet, sich jedoch hinsichtlich seiner Endpunkte geirrt, da er ihn zwischen dem Gyrus hippocampi und dem Stirnende des Gyrus corporis callosi ausgespannt sein lässt. Vor ihm wurde dieses Bündel von Gall und Spurzheim[1] durch eine vortreffliche Abbildung illustrirt. Vicq d'Azyr, Arnold[2], Foville[3], C. B. Reichert[4] u. A. haben es als basale Portion des Pedunculus corporis callosi beschrieben, was sicherlich falsch ist, da die Hauptmasse des Stranges unter dem Balkenschnabel in das Septum pellucidum und in den Fornix umbiegt.

Viel schwieriger als bei den makrosmatischen Säugethieren gestaltet sich wegen des rudimentären Zustandes des Gewölbes die Verfolgung des Processus olfactorius fornicis am Gehirne des Menschen. Es wiederholt sich allerdings genau das für das Gehirn der osmatischen Thiere geschilderte Verhalten, aber en miniature, daher es nicht leicht fällt, sich sofort zu orientiren.

An Stelle des Processus olfactorius fornicis liegt zwischen Commissura anterior, Balkenschnabel und der ersten Stirnwindung ein kleines, windungsartiges Gebilde, welches ich Gyrus subcallosus genannt habe. Dieses Gebilde kann hinsichtlich des Grades seiner Ausbildung sehr verschieden entwickelt sein. Es ist allseitig begrenzt, wie oben angegeben, oder mit der ersten Stirnwindung verwachsen, in welchem

---

[1]) Anat. et Phys. du syst. nerv. etc. Paris 1810.

[2]) Bemerk. ü. d. Bau d. Hirn- u. Rückenmarkes. Zürich 1838.

Arnold beschreibt die Pars hippocampi richtiger als Broca, da er sie aus dem Septum pellucidum hervorgehen lässt.

[3]) Traité complet de l'anat. du syst. nerv. Paris 1844.

[4]) Der Bau d. menschl. Gehirnes (Taf. 4 u. 5). Leipzig 1859.

Falle es bis an den Balkenschnabel heranreicht, es ist stark erhaben oder vertieft und eingesunken, unter allen Verhältnissen aber rudimentär. An mikroskopischen Präparaten des Gyrus subcallosus fällt gegenüber den nachbarlichen Rindentheilen der Mangel an typischer Schichtung auf. Der Wulst besteht vorwiegend aus Markbündeln, zwischen welchen, unregelmässig angeordnet, grössere Pyramidenzellen eingestreut vorkommen.

Auch beim Menschen spaltet sich der Processus olfactorius fornicis in zwei Stränge, welche basal die Lamina perforata anterior umfassen; der Fasciculus olfactorius proprius verläuft in der Rinne zwischen der letzteren und dem Tuberculum olfactorium zum Tractus olfactorius, der Fasciculus hippocampi hinter der Lamina perforata zur Spitze des Gyrus uncinatus. An geeigneten Objecten kann man selbst die Pars olfactoria makroskopisch wahrnehmen.

Nicht selten ziehen einzelne Stränge des Riechbündels an der Oberfläche des Gyrus subcallosus herab, denen sich diesfalls gewöhnlich Faserbündel des äusseren Randbogens anschliessen.

Die Bündel des Fasciculus hippocampi zeigen ein den Striae acusticae analoges Verhalten, sie verlaufen nämlich bald total, bald nur partiell oberflächlich; in letzterem Falle liegt ein Theil der Bündel gedeckt von der die Fossa Sylvii auskleidenden grauen Rinde. Dieses variante Verhalten trägt offenbar die Schuld daran, dass die Angaben über den Fasciculus hippocampi so verschieden lauten und er selbst für ein pathologisches Product ausgegeben wurde.

Der Processus olfactorius proprius und seine beiden Schenkel sind nicht leicht ausschälbar, da ihr Faserwerk von Ganglienzellen durchsetzt wird.

Der Riechlappen und die Spitze des Lobus hippocampi stehen demnach vermittelst des Gewölbes mit dem Ammonshorne in Verbindung.

Aeusserer Randbogen.

Der Lobus limbicus repräsentirt, strenge genommen, nicht die directe Umrandung der Mantelspalte; denn innerhalb desselben befindet sich ein schmaler Windungszug, der der Mantelspalte noch näher liegt. Der bezeichnete Windungszug beginnt basalwärts an der vorderen Spitze des Ammonshornes und reicht als Fascia dentata Tarini bis an das hintere Balkenende, hierauf legt er sich als Gyrus supracallosus auf den Balkenrücken und biegt sich als Gyrus geniculi um den Balkenschnabel wieder herab, um in der vorderen Partie der medialen Hemisphärenwand weiter zu ziehen. Die drei Antheile zusammengefasst heissen Gyrus marginalis externus. Soweit dieser

dem Balken anliegt, ist er mit ihm verwachsen, woraus folgt, dass der Sulcus corporis callosi nicht zwischen Balken und Lobus limbicus, sondern zwischen diesem und dem Gyrus marginalis sich vorfindet. Der Sulcus corporis callosi ist demnach einer Rindenfurche gleichzustellen.

Die Ausbildung der äusseren Randwindung wechselt; wir finden Thiere, bei welchen der Windungscharakter des Gebildes sofort in die Augen sticht, während bei anderen dies nicht der Fall ist. Im Allgemeinen kann der Satz aufgestellt werden, dass die makrosmatischen Thiere einen gut entfalteten Gyrus marginalis besitzen.

Unter allen Verhältnissen ist der basale Antheil des Windungszuges, die Fascia dentata, mächtiger entwickelt als der dorsale. Eine Ausnahme machen nur die mit rudimentärem Balken versehenen Thiere, bei welchen die äussere Randwindung in allen ihren Zonen eine gleichmässige Ausbildung erkennen lässt.

Die Fascia dentata folgt, wie wir gesehen haben, stets getreu dem concaven Rande des Ammonshornes und stellt ein eigenthümlich gebautes Rindenstück dar, dem ein Stratum zonale fehlt.

Minder constant ist das vordere Ende des Bogens, der Gyrus geniculi, welcher sich stirnwärts nicht bei allen Thieren gleich weit verfolgen lässt. An lissencephalen Gehirnen geht der Gyrus marginalis externus am Balkenschnabel, oder noch bevor er diesen erreicht hat, in die mediale Hemisphärenwand über. Er differenzirt sich in seinem weiteren Verlaufe nicht von der Rinde der medialen Hemisphärenwand, so dass nur mikroskopische Untersuchungen über die Endausstrahlung seiner Markbündel Aufschluss geben.

Aehnliches beobachtet man auch an gyrencephalen Gehirnen. Bei einzelnen Thieren dagegen lässt sich die äussere Randwindung bis in den Riechlappen hinein verfolgen, und es ist dabei sehr interessant zu sehen, wie verschieden die Ausbildung des Gyrus marginalis externus innerhalb einer und derselben Ordnung sich gestaltet. Bei Ornithorynchus paradoxus und Echidna histrix geht der Gyrus supracallosus in die mediale Hemisphärenwand über; ähnlich verhält sich das Gehirn von Macropus giganteus.

Auch Halmaturus Benethii zeigt eine gleiche Bildung, während bei Phalangista vulpina das vor dem Balkenrudimente befindliche Stück der äusseren Randwindung sich allseitig scharf begrenzt und direct in den Riechlappen übergeht (Taf. XIV, Fig. 11 *ll*). Die Windung verschwindet erst in der Furche zwischen dem Pedunculus und dem Bulbus olfactorius. Entsprechend dem Balkenrudimente liegt der Gyrus supracallosus in einer

Furche zwischen Balken und Hemisphäre, die erst geöffnet werden muss, um die Continuität der einzelnen Theile der Randwindung überblicken zu lassen.

Bei Dasypus novemcinctus lässt sich der Gyrus marginalis nur bis gegen die Balkenmitte verfolgen, wo er sich zunächst verflacht und dann in der medialen Hemisphärenwand verschwindet; bei Dasypus setosus dagegen setzt sich der Gyrus supracallosus bis in den Riechlappen fort. Bei Histrix cristata liegen Verhältnisse vor, die mit denen bei Phalangista und Dasypus setosus übereinstimmen.

Der Mensch zeigt nur in frühen embryonalen Stadien einen gut entwickelten äusseren Randbogen, denn schon im Laufe des späteren embryonalen Lebens bildet sich der Gyrus supracallosus — allerdings in einer dem Grade nach verschiedenen Weise — zurück. Besser entwickelt ist die Fascia dentata, welche, am Balkenwulste angelangt, als Fasciola cinerea ihre Zähnelung verliert und vereint mit der Cauda cornu Ammonis auf den Balkenrücken übergeht, wo sie in den meisten Fällen zwei zarte, weisse oder weissgraue Streifen, Striae Lancisii, bildet, die den Gyrus supracallosus ersetzen. Strenge genommen, handelt es sich um einen zarten Rindenüberzug des Balkenrückens, der an zwei Stellen sich leistenartig erhebt. Eine Leiste, die Stria medialis, liegt hart neben der Mittellinie, die andere, die Stria lateralis, gedeckt von dem wulstigen Saume des Lobus corporis callosi. Erstere verliert sich vorne unter dem Balkenschnabel in der medialen Hemisphärenwand und ist an der ventralen Fläche des Balkenwulstes nicht mehr zu verfolgen, ausgenommen bei guter Ausbildung, wo man sie in die Fascia dentata übergehen sieht. Die Stria lateralis beginnt vorne neben dem Pedunculus corporis callosi an der medialen Fläche der Hemisphäre und geht am Splenium corporis callosi in die Fasciola cinerea über [1]).

---

[1]) J. Honegger (vgl. anat. Unters. ü. d. Fornix. Inaug. Diss. Genf 1890) bemerkt bei der Beschreibung der Stria lateralis Folgendes: »Beim Menschen lässt der Verlauf des Haupttheiles der Taenia tecta über deren Beziehung zum Gyrus hippocampi nicht den geringsten Zweifel aufkommen, und es ist deshalb umso verwunderlicher, wenn Zuckerkandl, der bei der Beschreibung dieser Gebilde hauptsächlich das menschliche Gehirn berücksichtigt, die Stria lateralis in die Fascia dentata übergehen lässt.« Diese Behauptung kann meine Anschauung nicht erschüttern; ich halte nach wie vor an dem Satze fest, dass beide Striae die Fortsetzung der Cauda cornu Ammonis und der Fascia dentata darstellen. Dass die in der Stria lateralis enthaltenen Markbündel mit dem weissen Oberflächenbelag des Lobus limbicus zusammenhängen, habe ich nicht bestritten (siehe Das Riechbündel des Ammonshornes. Anat. Anzeig., S. 434. Jena 1888.)

Im Uebrigen verhalten sich die Striae äusserst variant, und ich will es nicht unterlassen, einige der wichtigeren Varietäten anzuführen. Zuweilen deckt an ihrer Stelle, ähnlich wie bei vielen makrosmatischen Thieren, den Balkenrücken eine dicke, graue Rindenplatte, die alle jene Schichten enthält, welche man in der Rinde des nachbarlichen Lobus corporis callosi antrifft.

Es kommt auch vor, dass nur der Gyrus geniculi mächtig entwickelt ist. Bei minder guter Entfaltung bestehen die Striae oberflächlich aus einer zellenarmen Rindenschichte, der sich eine zweite Schichte anschliesst, in welcher Pyramidenzellen nur mehr spärlich auftreten. Ganz in der Tiefe, unmittelbar dem Balken aufliegend, folgen dann Markbündel, die eine sagittale Richtung einhalten. Diese Markstrahlung verliert sich vorne im Gyrus subcallosus, und ich schliesse per analogiam, dass sie auch mit dem Riechlappen in Verbindung tritt.

Ich habe einigemale beobachtet, dass die Stria medialis bis an die Lamina perforata anterior herablief, an deren Oberfläche sie sich verlor.

Resumé.

Der äussere Randbogen reicht von der Spitze des Ammonshornes bis in den Gyrus subcallosus und lässt sich bei manchen makrosmatischen Thieren bis in den Riechlappen hinein verfolgen.

Das Verschwinden des vorderen Endes der Randwindung in der medialen Hemisphärenwand hat nicht die Bedeutung einer realen Endigung der in dem Windungszuge enthaltenen Markbündel an der Einstrahlungsstelle; diese setzen sich vielmehr in der Tiefe gegen den Riechlappen fort.

Commissura anterior.

(Taf. XVI, Fig 1.)

Die vordere Commissur stellt eine Verbindung zwischen den beiden Riech- und den beiden Schläfelappen her. Die Beziehung zu den Riechlappen haben allerdings schon Burdach, Foville u. A. gekannt, aber erst Desmoulin hat die Beobachtung gemacht, dass innerhalb der Säugethierreihe der Umfang der Commissura anterior abhängig sei von dem Entwicklungsgrade der Lobi olfactorii. Fr. Leuret und P. Gratiolet[1]) äussern sich wie nachstehendes Citat zeigt, in ähnlicher Weise. »Un troisième fait, sur lequel nous reviendrons bientôt mais avec plus de détails, donne un nouvel élément à cette discussion. La commissure antérieure du cerveau, que nous ver-

[1]) Anat. comp. d. Syst. nerv. P. II. Paris 1839—1857.

rons être une commissure des hemisphéres, et plus particulièrement de leurs lobes postérieurs dans l'homme et dans les singes, et dans les autres animaux, ceux surtout qui ont de grands lobes olfactifs, une commissure de ces lobes.«

S. Ganser[1]) unterscheidet an der vorderen Commissur eine Pars olfactoria und eine Pars temporalis. Hinsichtlich der Pars olfactoria gelangt er mit Desmoulin zu übereinstimmenden Resultaten. Sie biegt nach Ganser vom queren Antheile der Commissura anterior im Bogen ab, durchsetzt den Riechlappen seiner ganzen Länge nach und begibt sich ausschliesslich zum Bulbus olfactorius. Beim Menschen (auch bei den Affen) ist der Riechantheil der vorderen Commissur der Rückbildung des Riechlappens entsprechend viel schwächer als bei einem makrosmatischen Thiere; doch gelingt sogar beim Menschen die markroskopische Darstellung der Pars olfactoria durch Abfasern an in Alkohol gut gehärteten Gehirnen.

Sehr interessant gestaltet sich die Untersuchung der vorderen Commissur bei den Thieren mit rudimentärem Balken. Hier fällt vor Allem ihre Mächtigkeit und die grosse Ausdehnung ihres Verbreitungsgebietes auf. Aus eigener Erfahrung kann ich berichten, dass bei Ornithorhynchus paradoxus die Commissura anterior sich in zwei Stämme spaltet, von welchen einer vorne oben, der andere hinten unten in die Hemisphäre einstrahlt. Der schlecht conservirte Zustand des betreffenden Gehirnes liess eine weitere Untersuchung nicht zu, daher ich mich hinsichtlich der Verbreitungsweise der Commissura anterior des balkenlosen Gehirnes an eine Schrift halte, die J. Symington[2]) jüngst veröffentlicht hat. Nach diesem Autor associirt die vordere Commissur sämmtliche Rindengebiete beider Hemisphären mit Ausnahme des Ammonshornes und der Fasciae dentatae, die durch Intervention des rudimentären Balkens (besser des Psalteriums) untereinander verbunden werden.

Corpus callosum.

Der Balken kann bei Besprechung der für das Riechcentrum maassgebenden Gehirntheile nicht übergangen werden, da er auch in den Lobus hippocampi einstrahlt.

Am gehärteten Gehirne eines makrosmatischen Thieres lässt sich durch Abfasern sehr schön nachweisen, dass der hintere Theil des

---

[1]) Vergl. anat. Stud. ü. d. Gehirn des Maulwurfs. Morph. Jahrb., Band 7. Leipzig 1882.

[2]) The cerebral Commissures in the Marsupialia and Monotremata. Read of the British Associat. Edinburgh 1892.

Balkens dicke Markbündel aus dem Lobus hippocampi bezieht, und dass auch der Markbelag des Ammonshornes nicht unbedeutende Fasermassen in den Balken entsendet. Selbst beim Menschen, bei dem der Lobus hippocampi und das Ammonshorn unvergleichlich schwächer entwickelt sind, gelingt es ähnliche Faserbündel zu verfolgen. Es ist nun interessant, dass nach J. Symington's Erfahrungen, welche mit älteren, von R. Owen[1]) herrührenden Angaben sich decken, bei den Thieren mit rudimentärem Balken von diesem nur jener Theil erhalten ist, der die Ammonshörner und die Fasciae dentatae associirt. Nach den genannten Autoren besitzen die Vertreter der Monotremen und die Marsupialier überhaupt keinen Balken, da das als rudimentärer Balken bezeichnete Gebilde dem Psalterium (des Gewölbes) entsprechen soll. Owen und Symington nennen daher den rudimentären Balken »the hippocampal commissure«. Nach den Abbildungen, die Symington vom Gehirne des Ornithorhynchus paradoxus entworfen hat, unterliegt es in der That keinem Zweifel, dass die »hippocampal commissure« ausschliesslich die Ammonshörner und die Fasciae dentatae untereinander verbindet, während die gesammte übrige Rinde beider Hemisphären durch die Commissura anterior verknüpft wird. Nach den neuesten Untersuchungen in diesem Gebiete der Gehirnanatomie, die wir F. Marchand[2]) verdanken, ist es der hinterste Theil des Balkens, der zuerst auftritt. Es wäre nun nicht belanglos, zu erfahren, wie sich die erste Anlage des Balkens gegenüber der Lehre von der »hippocampal commissure« verhält.

Die Faserung des Riechlappens.

(Taf. XV u. XVI.)

Die Untersuchungen über die Markstrahlung des Riechlappens habe ich vorwiegend an den Gehirnen kleiner Thiere (Maus, Ratte, Vespertilio, Kaninchen) angestellt, da sich an den Gehirnen kleiner mikrosmatischer Thiere der Faserverlauf leicht übersehen lässt.

Der Verlauf der verschiedenen Markbündel ist bei einzelnen Thieren zum Theile schon an der Gehirnoberfläche makroskopisch vor-

---

[1]) Fr. Leuret und P. Gratiolet l. c. T. I. citiren Owen und schreiben: »La voûte, dit avec raison M. Owen, par ses deux piliers postérieurs et par la masse médullaire intermediaire qui porte le nom de lyre, met les deux grands hippocampes en communication entre eux et avec les plis postérieurs du corps calleux. La commissure des hippocampes, ajoute le même auteur, est la voûte.«

[2]) Ueber die Entwicklung des Balkens im menschl. Gehirn. Arch. f. mikrosk. Anat. Bd. 37.

gezeichnet (so z. B. die Einstrahlung des Riechlappenmarkes in den Uncus, in den Lobus corporis callosi und in den äusseren Randbogen), während andere Markstrahlungen erst durch das Mikroskop erkannt werden können. Verfolgt man den Markkern des Riechlappens vom Stiel gegen die Hemisphäre, so sieht man, dass er sich zunächst in eine ventrale und in eine dorsale Partie theilt; erstere zieht am Boden der Fossa Sylvii gegen den Schläfelappen, letztere aufwärts gegen den Stirnlappen. Sehr scharf ist diese Theilung in zwei Portionen an den Gehirnen mit hohlem Riechlappen ausgesprochen.

Unter den Marksträngen des Lobus olfactorius ist der der Commissura anterior zufallende Antheil auffallend stark entwickelt. Die Commissura anterior bildet einen dicken Strang, an dem man, wie Ganser angegeben hat, sehr deutlich eine Pars olfactoria und eine Pars temporalis zu unterscheiden vermag. Die Begrenzung beider gegeneinander tritt an Horizontalschnitten des Gehirnes sehr deutlich hervor (Taf. XVI, Fig. 1). Die Pars temporalis verläuft annäherungsweise horizontal und gerade vor den absteigenden Gewölbeschenkeln weg. Vor ihr liegt die hufeisenförmig gebogene Pars olfactoria, an der ich ebensowenig wie Ganser eine Kreuzung von Bündeln wahrgenommen habe. Der quere Antheil der Pars olfactoria scheidet das Corpus striatum in einen grösseren, dorsalen und in einen kleineren, ventralen Kern, von welchen der letztere mit der Lamina perforata anterior zusammenhängt.

Mit dem Faserbündel der Commissura anterior tritt aus dem Riechlappen auch das Mark der mittleren Riechwurzel heraus. Diese Bündel durchziehen die Zellenmasse der Lamina perforata anterior; ein Theil der Fasern findet hier sein Ende, ein anderer erstreckt sich noch weiter nach hinten und begibt sich nach Desmoulin[1]) in den Fuss des Grosshirnstieles hinein. Ich glaube mich an Horizontalschnitten von der Existenz solcher Bündel überzeugt zu haben. Ausserdem entspringen in dem unter der vorderen Commissur befindlichen Antheile der basalen Rindenmasse in der Lamina perforata anterior Markbündel, welche zum Hirnschenkel verlaufen und ihrerseits wieder mit dem Lobus olfactorius Verbindungen eingehen.

Die Beantwortung der wiederholt ventilirten Frage, ob, wie dies Meynert u. A. angenommen haben, das Riechlappenmark mit dem Corpus striatum zusammenhänge, oder ob nur eine Verbindung mit der Rinde der Lamina perforata bestehe, hängt davon ab, wie weit man die basale Partie des Streifenhügels herabreichen lässt. Trennt man die Rinde der Lamina perforata vom Streifenhügel, dann ist es

[1]) Broca l. c.

wohl begreiflich, dass von einer Verbindung des Riechlappens mit dem Corpus striatum nicht gut die Rede sein kann. Ich halte aber diese Auffassung für falsch, denn die Entwicklungsgeschichte sowie die Uebergänge beider Rindentheile ineinander berechtigen uns wohl, den ventral von der Commissura anterior befindlichen Antheil der grauen Substanz bis an die Oberfläche der Lamina perforata als Streifenhügel anzusprechen. In diesem Sinne genommen, existirt eine Verbindung zwischen Lobus olfactorius und Corpus striatum. Allerdings aber wäre es ein Irrthum, an einen Zusammenhang des Riechlappens mit dem in den Ventrikel hineinragenden Kopf des Streifenhügels zu denken.

G. Schwalbe [1]) ist der Meinung, dass die von P. Broca beschriebenen Faserverbindungen zwischen dem Bulbus olfactorius und dem Pedunculus cerebri den von Meynert angenommenen Verbindungsfasern des Tractus mit dem Streifenhügel entsprechen.

Beim Menschen passirt die mittlere Riechwurzel das Tuberculum olfactorium und modificirt in folgender Weise diesen Bestandtheil der unteren Stirnwindung: Die Markbündel liegen theils an der Oberfläche des Tuberculum, theils durchziehen sie seine Rinde und vereinigen sich mit der lateralen und mit der medialen Wurzel des Tractus olfactorius zu einem continuirlichen, die graue Substanz des Nerven scheidenartig einhüllenden, weissen Ueberzuge (Henle [2]).

Zu den basalen Verbindungen des Lobus olfactorius gehört noch die äussere Riechwurzel, die beim Menschen auf den dünnen Riechstreifen reducirt erscheint. Beim Thiere geht der Markkern der Riechwurzel in die weisse Substanz des Gyrus hippocampi über. Die oberflächlich am Pedunculus olfactorius befindliche bandartige Markmasse des Makrosmatikers stammt aus dem Bulbus, denn ich habe an mehreren Kaninchen, denen nur der Riechkolben exstirpirt wurde, gesehen, dass auf der operirten Seite der Riechstreifen (sowie die oberflächliche weisse Substanz) vollständig atrophirte.

Neben den bisher beschriebenen Markbahnen besitzt der Riechlappen noch wichtige Verbindungen mit dem Lobus limbicus und mit dem äusseren Randbogen. Die Markbahn zum Lobus limbicus schlägt sich, nachdem sie den Riechlappen (dessen innere Wurzel) verlassen hat, um den Balkenschnabel herum, gelangt auf die dorsale Seite des Corpus callosum und schliesst sich der dem Lobus corporis callosi angehörenden, als Cingulum bekannten Markstrahlung an (Taf. XV, Fig. 6 *a a a*).

---

[1]) l. c.

[2]) Nervenlehre.

Ein zweiter Faserstrang, die Verbindung mit dem inneren Randbogen, verläuft anfänglich im Anschlusse an die Cingulumstrahlung des Lobus olfactorius bis in die Gegend des Balkenschnabels, hier zweigt er vom Cingulum ab und tritt unterhalb des Genu corporis callosi in das Septum pellucidum ein (Taf. XV, Fig. 1 u. 3).

Dieses Bündel (Fasciculus olfactorius, Riechbündel des Ammonshornes) umgreift in seinem Verlaufe nach vorne die vordere Peripherie der Lamina perforata anterior und zieht vereint mit dem Fasciculus hippocampi gegen den Gewölbekörper, mit dem es sich verbindet. J. Honegger[1]) ist der Meinung, dass ich bei der Beschreibung des Riechbündels Fasermassen des Pedunculus septi pellucidi mit solchen des Fasciculus longitudinalis superior verwechselt hätte. Eine Betrachtung der auf Taf. XV, Fig. 1, 2, 3 u. 5 gegebenen Abbildungen beweist aber die Unrichtigkeit seiner Angabe.

Endlich habe ich noch den Faserverlauf in dem Fasciculus hippocampi zu beschreiben (Taf. XV, Fig. 1, 2, 4 u. 5 und Taf. XVI, Fig. 3 u. 4). Dieses durch besondere Dicke ausgezeichnete Bündel — es besitzt beim Meerschweinchen einen Querdurchmesser von 2 *mm*, während der des Fasciculus olfactorius bloss 0·3—0·4 *mm* beträgt — geht aus dem Septum pellucidum hervor und bezieht seine Fasern theils aus diesem selbst, theils aus dem Gewölbe. Das Bündel breitet sich, von der medialen Hemisphärenwand auf die Basis cerebri abbiegend, zwischen der Lamina perforata und dem Nervus opticus aus und endigt peripher in der Spitze des Schläfelappens, im Corpus mammillare und wahrscheinlich auch im Tuber cinereum (Taf. XVI, Fig. 4). Man darf, wenn auch die Fasergruppen nicht strenge gesondert sind, an dem bezeichneten Bündel eine laterale und eine mediale Partie unterscheiden; erstere endigt, mehr quer verlaufend, im Gyrus hippocampi (Taf. XVI, Fig. 3*f*), letztere biegt nach hinten um, verläuft mehr sagittal und strahlt, wie dies sehr deutlich an Horizontalschnitten zum Vorscheine tritt, theils in das Tuber cinereum, theils in das Corpus mammillare ein (Taf. XVI, Fig. 3*f*[1]). Den Bündeln der letzteren Gattung schliessen sich Fasermassen an, die vorne bis in die Lamina perforata verfolgt werden können (Taf. XVI, Fig. 4).

Zu dem Processus olfactorius fornicis steht auch das Cingulum in naher Beziehung; auf Taf. XV, Fig. 4 a^1 ist ein Markbündel abgebildet, welches aus dem Cingulum hervorgeht und sich dem Fasciculus hippocampi zugesellt. Der Fasciculus hippocampi setzt sich demnach aus zwei Elementen zusammen, einem ventralen und einem dorsalen; ersteres ist das stärkere und liegt unter dem Balkenschnabel, letzteres

[1]) l. c.

schlägt sich um das Genu corporis callosi aufwärts. Beide verbinden Bestandtheile der Rinde untereinander.

Das Riechbündel und der Fasciculus hippocampi sind dadurch ausgezeichnet, dass sie reichlich von Ganglienzellen durchsetzt werden.

Die Fälle, wo man makroskopisch einen Theil des Riechstreifens an die Pars hippocampi herantreten sieht, sind offenbar auf die Weise zu erklären, dass einzelne Bündel des erwähnten Streifens in den Ganglienzellen der Pars hippocampi entspringen.

Resumé.

Wir haben gesehen, dass der Gyrus fornicatus einen ringförmigen Windungszug bildet, der an der Spitze des Schläfelappens beginnt und hier wie am Stirnende des Lobus corporis callosi in den Riechlappen übergeht. Ein grosses Stück dieser Windung ist bei den makrosmatischen Thieren viel kräftiger entwickelt als bei den mikrosmatischen und bei dem Menschen. Der mit dem Lobus limbicus den gleichen Verlauf nehmende äussere Randbogen und desgleichen der innere Randbogen sind bei den mit grossen Riechlappen versehenen Thieren in höchster Entfaltung vorhanden.

Bei den Thieren mit rudimentären Riechlappen und beim Menschen findet man reducirt:

a) den Gyrus hippocampi;
b) den Lobus corporis callosi im Bereiche des Isthmus beziehungsweise des Pli de passage retrolimbique;
c) die Balkenwindung;
d) das Stirnende des Lobus corporis callosi, dessen reducirter Antheil jedoch nur wenig über den Balkenschnabel nach hinten reicht;
e) die Lamina perforata anterior;
f) das Ammonshorn, namentlich dessen hinteres Ende, das in eine feine Spitze (Cauda cornu Ammonis) ausläuft;
g) den Gyrus marginalis externus, dessen basale Portion (Fascia dentata) noch am besten ausgebildet ist; endlich
h) den inneren Randbogen.

Der enge anatomische Zusammenhang, der zwischen dem Riechlappen einerseits, dem Lobus limbicus, der Lamina perforata und dem Ammonshorne andererseits besteht, weist mit höchster Wahrscheinlichkeit auf die Zusammengehörigkeit dieser Theile hin.

Nach meiner Auffassung besteht der Rindentheil des Riechcentrums mit den ihm nahe associirten Centren:

a) aus der Rinde des Lobus olfactorius;
b) aus dem Tuberculum olfactorium;

c) aus dem Lobus limbicus mit Ausnahme der grossen Partie des Lobus corporis callosi, die über dem Balkenrücken lagert;
d) aus der Lamina perforata anterior;
e) aus dem Ammonshorne und der Fascia dentata; möglicherweise auch
f) aus dem Tuber cinereum und dem Corpus mammillare.

Associirt werden diese Rindenterritorien:
a) durch die vier Riechwurzeln;
b) durch das Cingulum;
c) durch das Gewölbe, welches, wie wir gesehen, vermittelst des Processus olfactorius fornicis das Ammonshorn mit der Spitze des Gyrus hippocampi und mit dem Riechlappen verknüpft[1]).

Zu den Stabkranzbündeln gehören:
a) die Columna fornicis und
b) jener Antheil des Processus olfactorius fornicis, der in das Tuber cinereum und in das Corpus mammillare einstrahlt.

Zu den Commissurenfasern gehören:
a) die Commissura anterior und
b) das Psalterium, welches die Verbindung der beiden Ammonshörner untereinander übernommen hat.

Wahrscheinlich ist, dass überdies auch noch im Splenium corporis callosi Commissurenfasern des Lobus hippocampi und des Ammonshornes verlaufen.

Das bisher über das Riechcentrum Mitgetheilte erhält eine wesentliche Stütze durch die Untersuchung des Delphingehirnes, dessen Riechlappen vollständig geschwunden ist. Bei diesem Thiere erreicht die Reduction der mit dem Lobus olfactorius verbundenen Rindentheile den höchsten Grad, ja einzelne von ihnen sind, wie nachstehende Beschreibung lehrt, überhaupt nicht mehr vorhanden.

Das Gehirn des Delphins.

Lobus limbicus. Der Lobus limbicus dieses Thieres setzt sich, da der Riechlappen fehlt, nur aus dem Lobus hippocampi und dem Lobus corporis callosi zusammen. Der letztere beginnt unter dem Balkenschnabel und ist, soweit er über dem Balkenrücken lagert, analog den übrigen Windungen gut entwickelt und reichlich mit Furchen versehen, aber der über dem hinteren Balkenende befindliche

[1]) Diese Angabe steht im Widerspruche zu jener Honegger's, nach welcher die medialen Partien der im Pedunculus septi pellucidi enthaltenen Fasern in die vordere Commissur umbiegen und wahrscheinlich Associationsbündel zwischen Uncus und Lobus olfactorius darstellen sollen.

Antheil des Lobus limbicus verschmälert sich ausnehmend; die ventral vom Balken liegende Partie dieses Windungszuges ist bereits wesentlich verkleinert und wird vom Scheitellappen überdeckt. Dagegen zeigt das Stirnende des Lobus corporis callosi keine auffallenden Zeichen von Atrophie.

Der Lobus hippocampi ist sehr kurz, schmal, auffallend verkümmert und wie bei den mikrosmatischen Thieren an seinem vorderen Ende zu einem Haken umgebogen. Der Pli de passage retrolimbique, welcher die Grenze zwischen den beiden Abschnitten des Lobus limbicus abgibt, lagert weit nach vorne geschoben am Temporalende des Lobus limbicus.

Die Fissura limbica bildet eine etwa 2 *cm* lange, den Lobus hippocampi lateral begrenzende Furche.

Lamina perforata anterior. Diese Platte hat sich vollständig zurückgebildet. Nichtsdestoweniger springt an ihrer Stelle die Gehirnbasis fast stärker vor als sonst, weil in Folge der Oberflächenatrophie der gewölbte Kopf des Streifenhügels an die basale Oberfläche der Hemisphäre gerückt ist.

Ammonshorn. Auf der dorsalen Fläche des hochgradig verkümmerten Lobus hippocampi liegt eine kaum 1 *cm* lange, 2 *mm* breite, vom Uncus ausgehende Leiste, deren hinteres Ende sich zuspitzt. Form, Grösse und Färbung verrathen durch Nichts, dass sie das im höchsten Grade atrophisch gewordene Ammonshorn repräsentirt, wohl aber die Lage und die mikroskopische Untersuchung [1]).

Durchschnitte der ventralen Portion des Lobus limbicus lehren, dass eine Einrollung der Rinde gegen das Unterhorn nur vorne am Lobus hippocampi durchgeführt ist; der basale Antheil des Lobus corporis callosi hingegen zeigt keine Einrollung. Hinsichtlich der Schichtung der Ammonshornrinde beobachtet man, dass einer breiten zellenarmen Schichte an der Oberfläche des Organes sich eine schmale, aus dicht aneinandergedrängten, rundlichen Zellen aufgebaute Körnerschichte anschliesst. Auf diese folgt als dritte wieder eine zellenarme Schichte, der spärlich Pyramidenzellen beigemengt sind, und endlich

[1]) D. Ferrier, Vorlesung über Hirnlocalisation, übers. von M. Weiss, Leipzig u. Wien 1892, imputirt mir, behauptet zu haben, dass dem Delphin das Ammonshorn fehle, was ich mit grossem Erstaunen gelesen habe; denn ich habe auf S. 96, 98, 100—102 per longum et latum sowohl die makroskopischen wie die mikroskopischen Verhältnisse des Ammonshornrudimentes auseinandergesetzt und es auf Taf. VII, Fig. 48 auch abgebildet. Wenn ferner W. Turner, auf den sich Ferrier beruft, nicht finden kann, dass das menschliche Ammonshorn gegenüber dem eines makrosmatischen Thieres rudimentär sei, so berufe ich mich auf die Beschaffenheit des hinteren Ammonshornendes beim Menschen und bei den makrosmatischen Thieren.

als vierte Schichte das Stratum der grossen Pyramidenzellen. Die Zellen der Pyramidenschichte weichen aber vom Typus insoferne ab, als sie klein und mehr rundlich geformt sind.

Gegen das Mark schliesst die Rinde des Ammonshornes mit einer, der dritten Schichte ähnlichen Lage ab. Am hintersten Theile des Ammonshornes, wo die Einrollung der Rinde noch am deutlichsten ausgesprochen ist, erkennt man das Vorhandensein der Fascia dentata an dem Auftreten eines Stratum granulosum; im mittleren Theile des Cornu Ammonis ist das Stratum granulosum schon wesentlich geringer, und ganz vorne findet man an Stelle der Fascia dentata überhaupt nur noch eine zellenarme Schichte.

Balkenwindung. Von einer Balkenwindung ist keine Spur zu sehen.

Fornix. Die Fimbria fehlt. Körper des Gewölbes und vordere Säulen äusserst rudimentär.

Gyrus marginalis externus. Am hinteren Theile des kleinen Ammonshornes findet sich das Rudiment der Fascia dentata, welches sich, wie schon bemerkt, durch das Stratum granulosum verräth. Auch vorne stösst man auf ein Bündel, welches als rudimentärer Theil der Randwindung gedeutet werden könnte.

Commissura anterior. Die vordere Commissur stellt ein zwirnfadendünnes Bündel dar.

Corpus callosum. Der Balken ist auffallend substanzarm; doch dürfte dies darauf zu beziehen sein, dass die Associationssysteme der Hemisphären mangelhaft entwickelt sind.

Die Schwäche des Splenium corporis callosi findet ihre natürliche Erklärung in der Rückbildung des Lobus hippocampi und des Ammonshornes.

Die Untersuchung des Delphingehirnes ergibt demnach:

a) den vollständigen Defect des Lobus olfactorius;
b) eine bedeutende Rückbildung der basalen Partien des Lobus limbicus;
c) den vollständigen Mangel der Lamina perforata anterior;
d) den Schwund des Ammonshornes bis auf ein äusserst reducirtes, auch seiner Structur nach abgeändertes Rudiment;
e) den vollständigen Mangel der Fimbria nebst einer hochgradigen Atrophie der übrigen Fornixantheile und
f) eine enorme Rückbildung des äusseren Randbogens.

Um den Vergleich der Verhältnisse beim Delphin mit jenen bei anderen Thieren übersichtlich zu machen, habe ich nebenstehende Tabelle zusammengestellt.

Theile des Riechcentrums	Makrosmatisches Thier	Mikrosmatisches Thier	Delphin
Lobus olfactorius	gut entwickelt	rudimentär	fehlt
Lobus hippocampi	« «	rudimentär insbesondere der Uncus	höchst rudimentär
Lobus corporis callosi	« «	rudimentär das Stirnende und der Isthmus	hinten atrophisch
Balkenwindung	« «	rudimentär oder fehlend	fehlt
Ammonshorn	« «	Atrophie des hinteren Endes	in toto äusserst rudimentär
Innerer Randbogen	« «	vorderer Theil rudimentär	äusserst atrophisch, stellenweise ganz fehlend
Aeusserer Randbogen	« «	dorsale Abtheilung rudimentär	äusserst rudimentär

Ich resumire schliesslich: Die Stärke der in nächster Beziehung zum Riechlappen stehenden Gehirntheile ist proportional der Grösse desselben. Erfreut sich der Riechlappen einer mächtigen Entwicklung, dann sind sie gut entfaltet, im gegentheiligen Falle verkümmern sie. Fehlt der Riechlappen wie beim Delphin, an welchem die Natur gründlicher, als jeder Exstirpationsversuch sein könnte, den Lobus olfactorius ausgeschaltet hat, dann sieht man sehr deutlich, auf welche Gehirntheile und in welcher Weise der Defect des Riechlappens reflectirt.

Literatur-Angaben über das Riechcentrum.

Um zu zeigen, inwieweit meine Angaben mit den Anschauungen anderer Forscher über das Riechcentrum übereinstimmen oder von ihnen abweichen, habe ich die wichtigsten in der Literatur enthaltenen Angaben zusammengestellt. Diese Zusammenstellung belehrt uns auch darüber, dass noch eine Reihe von Differenzen der Ausgleichung harrt.

P. Broca, der das Riechcentrum für das complicirteste Gehirncentrum hält, unterscheidet drei Riechcentren:

a) ein vorderes (Centre olfactif antérieur) entsprechend den hinteren Enden der beiden Orbitalwindungen;

b) ein hinteres (Centre olfactif postérieur) im Lobus hippocampi und

c) ein oberes (Centre olfactif supérieur) im Stirnende des Lobus corporis callosi und im Gyrus subcallosus.

Von diesen hält Broca das hintere und das obere für sensorielle Centren.

Den vorderen, frontalen Antheil nennt Broca centre du direction; er soll von dem Lobus corporis callosi und dem Lobus hippocampi Impulse empfangen und Handlungen, die vom sensoriellen Riechcentrum angeregt werden, dirigiren. Als motorisches Riechcentrum erklärt Broca den Lobus olfactorius, der vor allen anderen Rindentheilen die Reize der Olfactoriusfäden aufnimmt und durch die mittlere Wurzel centrifugale Bahnen gegen den grossen Hirnstiel entsendet. Broca hält die Glomeruli des Bulbus olfactorius für Anhäufungen sensibler Zellen, seine grossen Pyramidenzellen für motorische Organe, welche die centrifugale Bahn regieren. Broca stellt sich vor, dass beispielsweise beim Wittern zunächst nur eine unvollständige Riechempfindung im Lobus olfactorius wachgerufen werde. Die Handlungen, die durch die Riechvorstellung hervorgerufen und geleitet werden (action olfactive), müssen sich schneller als das »Wittern« abspielen. Der Eindruck macht keinen unnützen Umweg zu den sensoriellen Centren, sondern wird gleich im Lobus olfactorius auf die nahe gelegenen motorischen Zellen übertragen, und diese wirken dann direct, gleich einem Reflex, auf die motorischen Bahnen des Rückenmarkes ein. Broca führt seine Anschauung an dem Beispiele eines Hundes durch, der einer Spur nachgeht. Die Eindrücke, die das Thier hiebei empfängt, werden vom sensoriellen Centrum dem Stirnlappen mitgetheilt; in dem Momente aber, in welchem der Hund über die Spur sich ganz im Klaren ist, hat das eben genannte Centrum nichts mehr zu thun, und die Bewegung wird direct vom Riechlappen geleitet.

G. Schwalbe folgt im Allgemeinen den Anschauungen Broca's. Er unterscheidet ein primäres Riechcentrum, welches durch den Bulbus olfactorius repräsentirt wird, ferner Verbindungen desselben mit anderen Theilen der Hemisphären, den secundären Centren des Geruchsinnes. Hierher gehören Verbindungen mit dem Stirnlappen, dem Lobus limbicus und dem Lobus olfactorius der nachbarlichen Seite. Von der mittleren Riechwurzel, die nach Broca den Bulbus olfactorius mit dem Hirnstiele verbindet, glaubt Schwalbe, dass sie in das Corpus striatum übergehe.

Th. Meynert[1] behandelt das Riechcentrum ziemlich ausführlich. Nach ihm repräsentirt der Bulbus olfactorius das primäre Sinnescentrum des Nervus olfactorius, welches den Ganglien des Opticus, dem Vierhügel, dem Pulvinar, dem Corpus geniculatum externum, dem Kerne des Glossopharyngeus und dem hinteren Horne des Rückenmarkes gleichzustellen sei. Da der Tractus olfactorius in die Hakenwindung eingehe, so bliebe keine andere Wahl übrig, als diese Partie der Rinde als centrale Stelle des Geruchsinnes anzunehmen. Den Kopf des Corpus striatum, in welches Meynert einen Theil des Riechlappenmarkes[2] übergehen lässt, spricht er als ein reflectorisches Organ an, welches die Geruchsensationen, ohne dass sie augenblicklich zum Bewusstsein kommen, in motorische Impulse umsetze, deren äussere Erscheinung bei den Thieren viel mannigfaltiger als beim Menschen sei.

Von speciellen Verbindungen des Riechcentrums führt Meynert nachstehende an:

a) Mit dem Streifenhügel derselben Seite durch die mittlere Riechwurzel;

b) mit dem Riechlappen der Gegenseite durch die vordere Commissur;

c) mit dem Marke der Hakenwindung durch die äussere Riechwurzel;

d) mit der Vormauer auf dem gleichen Wege und endlich

e) mit dem Marke des Gyrus corporis callosi durch die innere Riechwurzel.

Entsprechend seinem Gehirnschema zählt Meynert die Filamenta olfactoria zum Projectionssysteme dritter Ordnung, die Verbindung mit dem Streifenhügel zum Projectionssysteme zweiter Ordnung, die Verbindungen zwischen dem Bulbus und den anderen Gehirntheilen zu den Associationsfasern.

V. v. Mihalkovicz[3] schreibt, dass der innere Bau des Riechlappens Projections-, Associations- und Commissurenfasern enthalte. Das Projectionssystem erster Ordnung werde durch die zum Streifenhügel hinziehende mittlere Wurzel, die Associationsfasern wahrscheinlich durch die äussere und innere Riechwurzel, die Commissurenfasern durch die Commissura anterior dargestellt. Die Associationsfasern des Riechlappens haben eine besondere Beziehung zum Ammonshorne: die

[1]) Handb. d. Lehre v. d. Geweben, herausg. v. S. Stricker, Cap. 31, und G. Huguenin Allg. Path. d. Krankh. d. Nervensyst. I. Th. Anatom. Einleit. Zürich 1873.

[2]) Im Handb. S. 715 an dem Sagittalschnitte eines Hundegehirnes abgebildet.

[3]) l. c.

starke Entwicklung des letzteren bei Säugethieren hängt mit stark ausgebildeten Riechwindungen zusammen und umgekehrt. Den Bulbus olfactorius analogisirt Mihalkovicz mit der Retina.

H. Obersteiner[1]) bemerkt über den Riechkolben Folgendes: »Im Bulbus olfactorius findet die erste Unterbrechung der Riechnerven statt; der Bulbus ist also den Ursprungskernen der meisten übrigen Nerven, oder der Retina nach Abzug des Neuroepithels und wohl auch den Spinalganglien gleichzustellen, keineswegs aber der Hirnrinde. Der histologische Bau des Bulbus olfactorius weist auf eine derartige Analogie mit der Gehirnschichte der Retina zwingend hin, worauf namentlich Hill mit besonderem Nachdrucke aufmerksam macht.«

Im Markkerne des Tractus olfactorius unterscheidet Obersteiner viererlei Fasern:

1. Solche aus dem Bulbus, die in die Rinde des Tractus eingehen.
2. Solche aus dem Bulbus, die direct zu anderen Rindentheilen (auch zum Mandelkerne und zum Ammonshorne) oder aber zu nicht corticalen Ganglienmassen in Beziehung treten.
3. Fasern, die in der Rinde des Tractus entspringen und auf dem Wege der vorderen Commissur zur Rinde der anderen Seite gelangen.
4. Solche aus der Tractusrinde, die zu anderen corticalen oder sonstigen Theilen des Gehirnes ziehen.

Sehr beachtenswerth hinsichtlich der Auffassung des Riechlappens sind die allerdings bestrittenen Angaben von W. His[2]) über die Entwicklung des Bulbus olfactorius. Nach His besteht der Bulbus aus zwei ihrer Provenienz nach verschiedenen Abschnitten, aus einem cerebralen und einem gangliösen. Der gangliöse Abschnitt entwickelt sich aus der Riechplatte, worunter der genannte Forscher die verdickte Epithelschicht der nasalen Riechgegend versteht, welche mit Zweigen des Riechnerven in Verbindung steht. In unmittelbarem Anschlusse an die Riechplatte entwickelt sich später ein Ganglion (Riechganglion), dessen Zellen sich in je zwei Nervenfasern, in eine centrale und in eine peripherische, verlängern. Der cerebrale Antheil des Riechlappens geräth dann mit dem Riechganglion in Contact, der Bulbus drängt sich in das Ganglion ein und bekommt von ihm einen mützenartigen Ueberzug. Die Ganglienanlage des Bulbus olfactorius

[2]) Anleit. z. Stud. d. Baues d. nervös. Centralorgane. Leipzig u. Wien 1892.

[3]) Die Formentwickl. d. menschl. Vorderhirns. Abhandl. d. math.-phys. Classe d. königl. Sächs. Gesellsch. d. Wissensch. Leipzig 1889.

findet »man in der späteren Faser- und Knäuelschicht wieder, aus der cerebralen Anlage gehen die übrigen Schichten hervor«. Hienach müsste man den gangliösen Antheil des Riechkolbens mit den spinalen Ganglien in eine Reihe stellen.

Capitel XI.

Die Nerven der Nasenhöhle.

(Taf. XVI, Fig. 5—7.)

Nervi olfactorii. Der Bulbus olfactorius lagert in der Nische neben der Crista galli und entsendet von seiner unteren Fläche zwei Reihen von Riechfäden, Fila olfactoria oder auch Nervi olfactorii genannt, durch die Foramina cribrosa zum Riechbezirk der Nasenhöhle. Die Nerven der inneren Reihe liegen, nachdem sie die Löcher der Siebplatte passirt haben, dicht an der Nasenscheidewand, treten hier in das Schleimhautstroma ein und verzweigen sich büschelartig in den oberen zwei Drittheilen des Septum nasale. Die Nerven der äusseren Reihe gehören der Schleimhaut der oberen und mittleren Muschel an und verhalten sich insoferne etwas verschieden von den inneren Zweigen, als sie sich vor ihrer gleichfalls büschelförmigen Endausbreitung netzartig miteinander verbinden.

Diese, N. Rüdinger's Atlas [1]) entnommenen Angaben, mit denen jene unserer Lehr- und Handbücher im Wesentlichen übereinstimmen, entsprechen nicht vollständig den wirklichen Verhältnissen. Zunächst verdient hervorgehoben zu werden, dass der Bulbus olfactorius nicht die ganze Lamina cribrosa, sondern zumeist nur ihre hintere grössere Hälfte deckt. Dies hat zur Folge, dass die vorderen Riechnerven, um ihre Durchtrittsöffnungen zu erreichen, sich auf die vordere Hälfte der Siebplatte legen, wo sie auch schon ohne jedwede Präparation sichtbar sind. Die Stämme der vorderen Riechnerven sind ferner relativ stark, weil sie successive durch die Foramina cribrosa, vor denen sie vorüberziehen, Zweige gegen die Nasenschleimhaut entsenden.

Häufig liegen die vorderen Riechnerven in einer Tasche, und zwar in allen jenen Fällen, wo sie von einer freien Durafalte überdacht werden.

---

[1]) Die Anat. d. menschl. Gehirnnerven. München 1868.

Die hinteren Riechnerven zweigen von der ventralen Fläche des Bulbus olfactorius ab; sie sind kürzer, da sie unmittelbar vom Bulbus in die Foramina cribrosa eintreten.

Die Riechnerven sind von scheidenartigen Fortsätzen der Hirnhäute umgeben, die sie bis in die Schleimhaut hinein begleiten. Ueber das Ausbreitungsgebiet der Nervi olfactorii gibt die auf Taf. XVI, Fig. 5 befindliche Abbildung eine Uebersicht.

Sensible Nerven. Die sensiblen Zweige der Nasenschleimhaut recrutiren sich aus dem ersten und dem zweiten Aste des Trigeminus. Der erste Ast gibt die vorderen, der zweite Ast die hinteren Nasennerven ab.

Der vordere Nasennerv (Nervus nasalis anterior, Nervus ethmoidalis (Taf. XVI, Fig. 6 u. 7) bildet die Fortsetzung des Nasociliaris; er zieht durch das Foramen ethmoidale anticum gegen die vordere Schädelgrube, wo er am Seitenrande der Siebplatte, gedeckt von der harten Hirnhaut, nach vorne verläuft (seine Rinne s. Taf. IV, Fig. 6 *S e*). Der Nerv passirt hierauf den Canalis ethmoidalis (S. 60) und gelangt in die Nasenhöhle, wo er sich in drei Zweige theilt, und zwar in den Ramus septi narium, in den Ramus lateralis, der sich an der Seitenwand der Nasenhöhle ausbreitet, und in den Ramus anterior s. externus, welcher in einer Rinne an der Innenfläche des Nasenbeines verläuft. Der letztere tritt zwischen Nasenbein und Cartilago triangularis, bedeckt vom Compressor, an die äussere Seite der Nase und zieht bis zur Nasenspitze herab, wo er in seine Endzweige zerfällt.

Die oberflächliche Lage des Nervus ethmoidalis in der vorderen Schädelgrube macht es möglich, dass Geschwülste in seiner Nähe leicht Druckerscheinungen veranlassen. Bei Neuralgien im Gebiete des Ethmoidalis ist es am vernünftigsten, den Hauptstamm in der Orbita gerade an der Eintrittsstelle in das Foramen ethmoidale zu reseciren, und solche Operationen sind auch bereits vorgenommen worden.

In der vorderen Partie der Nasenhöhle verzweigt sich ausserdem noch der Ramus nasalis des Nervus dentalis superior anterior, der durch ein eigenes Canälchen der äusseren Nasenwand in den unteren Nasengang gelangt, um in den auf S. 52 beschriebenen Canalis nasodentalis am Nasenboden seinen Weg zu nehmen. Der Nerv verzweigt sich im vorderen Theile des unteren Nasenganges.

Die hinteren Nasennerven (Nervi nasales posteriores (Taf. XVI, Fig. 6) gehen in der Flügelgaumengrube vom Ganglion Meckelii ab, begeben sich durch das Foramen spheno-palatinum in die Nasenhöhle

hinein und ramificiren sich an der lateralen und an der medialen Nasenwand, sowie am Gewölbe des Rachens.

Die seitlichen Aeste (sechs bis zehn Nervenfäden) vertheilen sich in der Schleimhaut der Siebbeinmuscheln, der hinteren Siebbeinzellen und am Rachengewölbe, hier als Rami pharyngei. Der Ast für das Septum nasale (Nervus medialis s. N. septi narium, Taf. XVI, Fig. 7 *n*) ist gewöhnlich schon vor seinem Eintritte durch das Foramen spheno-palatinum in zwei bis drei Aeste gespalten. Der stärkste unter ihnen, der Nervus nasopalatinus Scarpae, quert das Septum, passirt mit seinem Endstücke den Canalis incisivus und verzweigt sich im vorderen Bezirke der Gaumenschleimhaut.

Capitel XII.

Mechanismus des Riechens.

Der inspirirte Luftstrom dringt durch die äusseren Nasenlöcher in das Vestibulum nasale und gelangt durch die inneren Nasenlöcher in die Nasenhöhle. Damit eine Geruchsperception zu Stande komme, muss die Luft in die Fissura olfactoria eindringen; man nimmt keine deutliche Geruchsempfindung wahr, wenn ein mit Riechstoffen imprägnirter Körper in den unteren Nasengang hineingesteckt wird, da er hier bloss auf die Bekleidung der Fissura respiratoria einzuwirken vermag. Dies hat F. H. Bidder[1]) experimentell nachgewiesen, und schon Cl. Galenus spricht in seinem »Tractatus de olfactu« von einem ganz ähnlichen Versuche. O. Funke[2]) fügt dem noch bei, dass eine mit intensiven Riechstoffen geschwängerte Luft keine Geruchsempfindung erregt, sobald sie in ruhender Berührung mit der Nasenschleimhaut ist, sondern nur dann, wenn die Luft mittelst der Athembewegungen in die Nasenhöhle eingezogen wird. Daher kommt es, dass wir in einer mit Riechstoffen durchsetzten Atmosphäre nicht riechen, sobald wir den Athem einhalten, was mit A. Haller's[3]) Angabe: »denique facillimum est expertu, posse nos per loca gravida effluviis foetidissimis, mediasque per latrinas progredi neque quidquam

---

[1]) Neue Beobacht. ü. d. Beweg. d. weichen Gaumens etc. Dorpat 1838, und Artikel »Riechen« im Handwörterb. d. Physiol. Braunschweig 1845.

[2]) Lehrb. d. Physiol. Bd. I. Leipzig 1857.

[3]) Elem. phys. T. V. Lausannae 1763.

ab eo putore laedi, dum eo toto tempore absque inspiratione esse possimus« vollkommen übereinstimmt.

Die Richtung des aspirirten Luftstromes wird nun zunächst von dem horizontalen Stande der äusseren Nasenlöcher bestimmt. Die Luft strömt mit einer Richtung ein, die senkrecht zur Ebene des Nasenloches steht, und hat dadurch schon eine Directive nach oben gegen die Riechspalte erhalten. Die äusseren Nasenlöcher liegen aber nur mit ihren Längendurchmessern horizontal, ihre Breitendurchmesser hingegen fallen wegen Kürze der Nasenflügel von aussen gegen das Septum nasale schräg ab, und aus diesem Grunde wird von vorneherein der Inspirationsstrom gegen die Nasenscheidewand abgelenkt. Diese Richtung hält er auch höher oben ein, denn die inneren Nasenlöcher, die nun das eingeathmete Medium aufnehmen, liegen als schmale horizontale Spalten knapp neben dem Septum. Die gegen das Septum dirigirte Luftmasse strömt gegen die Riechspalte empor, zumal wenn, wie beim Schnopern, durch Heben der Nasenflügel die Ebene der äusseren Nasenlöcher eine stärkere Neigung erfährt.

Dass die horizontale Stellung der Nasenlöcher (dazu aber noch die schräge Lagerung des Nasendaches) wirklich den geschilderten Einfluss auf den Athmungsstrom nimmt, ersieht man am besten aus jenen Fällen, wo die äussere Nase vollständig fehlt. Es zeigt sich hiebei, dass das Riechvermögen (ohne dass der Olfactorius beschädigt worden wäre) grösstentheils oder gänzlich aufgehoben ist, sich aber wieder einstellt, wenn durch die Nasenplastik mehr normale Verhältnisse gesetzt werden. Beachtet man, dass bei fehlender äusserer Nase die Nasenhöhle nun auch vorne mit vertical gestellten, den Choanen gegenüberliegenden Oeffnungen mündet, so wird es begreiflich, dass die senkrecht auf die äusseren Löcher einströmende Luftmenge gegen den Pharynx hin streicht und die Luftcirculation in der Riechspalte so unbedeutend ist, dass eine deutliche Geruchswahrnehmung nicht zu Stande kommen kann. Beclard hat dies zuerst nachgewiesen und zugleich auch die Thatsache festgestellt, dass nach Herstellung einer künstlichen Nase sich der verloren gegangene Sinn wieder einstellt.

Eine genaue Untersuchung der inneren Nasenlöcher zeigt ferner, dass eigentlich nur ihre vordere, engere Partie in die Riechspalte hinaufführt, die hintere, weitere Partie dagegen in den unteren Nasengang mündet, zumal die Plica vestibuli, die, wie wir gesehen, die vordere Verlängerung der unteren Muschel darstellt, einen Theil der aspirirten Luft auffängt und in den unteren Nasengang leitet. Die

Richtigkeit dieser Angaben haben Fick[1]) und Paulsen[2]), jeder auf eigene Art nachgewiesen. Fick zeigte, dass, wenn man die hintere Hälfte eines Nasenloches verstopft, die Geruchswahrnehmung nicht wesentlich beeinträchtigt wird, wohl aber, wenn man die vordere Hälfte des Nasenloches verschliesst. Desgleichen zeigte sich bei Aspiration riechender Luft durch ein Kautschukröhrchen, dass bei Application des Röhrchens im hinteren Theile des Nasenloches und Direction desselben gegen die untere oder mittlere Muschel fast gar keine Geruchsperception sich einstellte, anders aber dann, wenn das Röhrchen vorne dicht am Nasenrücken eingeführt wurde.

Paulsen hat an menschlichen Leichen, deren Athmungsorgane in einer für das geplante Experiment geeigneten Weise zugerichtet worden, die Nasenhöhle mit kleinen Reagenzpapierchen austapeziert, welche auf Einwirkung von Ammoniak ihre Farbe veränderten, und hierauf, die Athmung nachahmend, die mit Ammoniak geschwängerte Luft durch die Nasenhöhle der Präparate streichen lassen. Das Resultat dieser Versuche lautet: »Die Luft dringt durch die horizontal gestellte Ebene des Nasenloches ein und hat in diesem Momente bei normaler Kopfstellung die Richtung vertical nach aufwärts. Einestheils durch den nach hinten wirkenden Zug, andererseits durch den schiefgestellten Nasenrücken wird der Strom nach hinten abgelenkt und fliesst in seiner Hauptmasse, am Septum entlang, nach dem unteren Theile der Choane hin. Dabei bleiben näherungsweise die durch den vorderen Theil des Nasenloches eintretenden Luftmassen im oberen Antheile des Stromes, die durch den hinteren Winkel des Nasenloches eintretenden im unteren Theile desselben. Durch die eigentlichen Nasengänge fliesst verhältnissmässig wenig Luft, was seinen Grund darin hat, dass der Strom durch die schiefgestellte Seitenwand der äusseren Nase nach dem Septum hin geleitet wird. Letzteres scheint aus dem Umstande hervorzugehen, dass das Lackmuspapier vor der mittleren Muschel jene auffallend starke Färbung zeigt, hingegen am mittleren Nasengange nur eine geringe, auf den vorderen Theil desselben beschränkte Färbung aufzutreten pflegt. In den oberen Nasengang tritt niemals eine nennenswerthe Quantität des Einathmungsstromes ein. Ich glaube übrigens nicht, dass man sich die Vorstellung bilden dürfe, als würde der Einathmungsstrom überhaupt gewisse Antheile der Nasenhöhle vollkommen meiden. Es ist vielmehr von vorneherein wahrscheinlich, dass kein Lufttheilchen innerhalb der eigentlichen

[1]) Handb. d. Physiol. Herausg. v. L. Hermann. III., 2. Th.

[2]) Experim. Unters. über die Strömung der Luft i. d. Nasenhöhle. Sitzungsber. d. k. Akad. Wien 1882.

Nasenhöhle beim Einathmen in Ruhe bleibt, und es ergeben die Versuche, dass, wenn die Quantität des eingezogenen Ammoniak zu gross ausgefallen ist, die Färbung kaum in irgend einem Theile der Nasenhöhle fehlt. (Es mag dahingestellt bleiben, inwieweit dabei die Diffusion mit im Spiele ist.)«

Die gegebene Schilderung von der Mechanik des Riechens weicht in einigen Punkten von den einschlägigen Angaben H. Meyer's [1]) ab. Nach diesem Autor sind es vor Allem die mittlere Muschel und der Nasendamm, die dem ein- und austretenden Luftstrome die Richtung geben. Hinsichtlich der Anfangsrichtung des eingeathmeten Luftstromes stimmen H. Meyer's Angaben wohl mit den meinigen überein, im Uebrigen aber nicht, denn er lässt nur einen kleinen Theil der Luft in die Fissura olfactoria eindringen. Ihr grösserer Antheil soll von der vorderen trompetenartigen Oeffnung des mittleren Nasenganges aufgefangen und auf kurzem Wege in den Pharynx geleitet werden. Dabei soll der Nasendamm (Agger nasi), der am vorderen Ansatze der mittleren Nasenmuschel beginnt und, flacher werdend, gegen das vordere Ende des inneren Nasenloches verläuft, eine wichtige Rolle spielen.

Der Agger bildet nämlich nach H. Meyer die obere Grenze einer Rinne, welche einerseits den Luftstrom zwingen soll, in den unteren Nasengang einzutreten, und ihn andererseits wieder verhindert, den Weg gegen die Riechspalte zu nehmen. Den Einfluss der mittleren Nasenmuschel auf die Richtung des Einathmungsstromes lässt H. Meyer durch die Stellungsänderung der Nasenlöcher theilweise paralysiren. »Wird nämlich der äussere Rand des Nasenloches höher gestellt, so erhält dadurch der Luftstrom eine mehr gegen die Scheidewand gerichtete Bewegung und gelangt leichter und directer durch diese geleitet in die Geruchspalte.«

Aus diesen Angaben H. Meyer's leuchtet das ängstliche Suchen nach Apparaten hervor, welche den Einathmungsstrom von der Riechspalte ableiten und ihn dem Rachen zuführen. Dem gegenüber ist hervorzuheben, dass die Aspiration der Brusthöhle die Nasenräume in ziemlich gleichmässiger Weise entleert und demgemäss auch die Fissura olfactoria und die Fissura respiratoria von der nachdringenden Luft in gleichem Maasse ausgefüllt werden müssen, und dass ferner begreiflicherweise gerade jene Momente in der Architectur der Nasenhöhle eine Berücksichtigung finden, die das leichte Eindringen der Luft in die Riechspalte fördern. Ich stimme vollkommen F. Arnold [2])

[1]) l. c.

[2]) Handb. d. Anat. d. Menschen. Band II. Freiburg i. B. 1857.

bei, der der äusseren Nase die Aufgabe zuschreibt, die innere Nase zu schützen und den Luftstrom nach den oberen Theilen der Nasenhöhle, woselbst sich die Riechnerven ausbreiten, zu dirigiren. Wie wenig der, nebenbei bemerkt variante, in vielen Fällen sogar höchst unbedeutende Nasendamm geeignet ist, den Luftstrom von der Riechspalte abzuhalten, geht schon zur Genüge aus dem Vergleiche mit der stark vorspringenden Plica vestibuli hervor, die erwiesenermaassen das Eindringen der Luft in die Riechspalte nicht nur nicht hindert, sondern im Gegentheile geradezu fördert.

Nur des Interesses halber sei erwähnt, dass F. H. Bidder[1]) der unteren Nasenmuschel eine Bedeutung für den Riechact beigelegt hat. Er sagt, zum Riechen sei es unerlässlich, dass der mit Riechstoffen geladene Luftstrom über die untere Muschel streiche, und man müsse bei Betrachtung der Function der unteren Nasenmuschel an mechanische Verhältnisse denken; diese stellt sich Bidder so vor, dass der in die Nasenhöhle tretende Luftstrom durch die untere Muschel von seiner einfachen Richtung abgelenkt und zertheilt werde. Je mehr die Spaltung des eintretenden Luftstromes ins Feine geht, um so mehr wird eine gleichmässige Ausbreitung desselben über die ganze vom Olfactorius besorgte Partie der Nasenschleimhaut stattfinden können, und insoferne vorausgesetzt werden darf, dass eine gleichmässige Vertheilung des äusseren Reizes über die gesammte, zu seiner Aufnahme bestimmte Fläche nicht ohne Bedeutung für die Reaction selbst sei, ist vielleicht eben hierin die eigenthümliche Function der unteren Muschel zu suchen. Unter dieser Voraussetzung wird erklärlich, dass bei den Säugethieren die Schärfe des Geruches mit der grösseren Entwicklung der unteren Muschel, die doch auch keine Olfactoriusfasern besitzt, Hand in Hand geht. F. Günther[2]) citirt diesen Passus über die Physiologie der unteren Muschel und fügt bei, dass der Verlust der unteren Nasenmuschel ebenso wie der Mangel der oberen Muschel das Riechvermögen vernichte. Bezüglich der Behauptung Bidder's ist zu bemerken, dass sie nicht durch schlagende Experimente erhärtet wurde, und die Beobachtung Günther's wäre von Interesse, wenn er den Nachweis erbracht hätte, dass neben der fehlenden unteren Muschel die den Olfactorius bergende Partie des Siebbeines ihre Integrität gewahrt hat. So dies nicht geschehen ist, harrt auch diese Frage noch ihrer Erledigung. Es ist zu bedenken, dass neben den durch pathologische Processe zu Grunde gegangenen

[1]) Handwört. d. Phys. Braunschweig 1845 u. Neue Beobacht. ü. d. Beweg. d. Gaumens etc. Dorpat 1838.

[2]) Lehrb. d. Phys. Bd. II. Leipzig 1853.

unteren Nasenmuscheln oft auch die oberen geschwunden sind, und daher liegt kein Grund vor, für den Ausfall der Geruchsempfindung die unteren Nasenmuscheln verantwortlich zu machen. Es kann mit mehr Recht der Verlust der Geruchsempfindung dem Schwunde der oberen Nasenmuscheln zugeschrieben werden. Erhebt man dagegen den Einwurf, dass nur der Defect der unteren, nicht aber der oberen Nasenmuschel beobachtet wurde, so erwidere ich, dass zur Zeit, als diese Diagnose gestellt wurde, die rhinoskopischen Hilfsmittel noch unvollkommen waren und dass die Atrophie der schwerer zu untersuchenden oberen Muschel wahrscheinlich übersehen worden ist.

Der Einathmungsstrom erleidet bei seinem Durchtritte durch die Nasenhöhle qualitative Veränderungen, die für die Physiologie der Athmung einige Bedeutung haben. Diese beruhen, wie schon vor langer Zeit behauptet wurde, im wesentlichen darauf, dass die Nasenhöhle die eindringende Luftmasse erwärmt, vom Staube reinigt und mit Wasserdampf sättigt; sichergestellt wurden die bezeichneten Veränderungen jedoch erst durch experimentelle Untersuchungen, die Th. Aschenbrandt[1]) und nach ihm E. Bloch[2]) angestellt haben. E. Bloch zieht aus seinen Untersuchungen unter Anderen folgende Schlussfolgerungen:

1. Die Inspirationsluft wird in der Nasenhöhle erheblich erwärmt.
2. Die Erwärmung ist eine um so grössere, je niedriger die Temperatur der Aussenluft.
3. Die Exspirationsluft ist um $1{\cdot}5^0$ bis 2^0 wärmer, wenn wir durch die Nase einathmen.
4. Die Wärmeabgabe der Nasenschleimhaut bei einer gewöhnlichen Inspiration und bei mittlerer Temperatur der Aussenluft ist zu etwa 6 *gr* Calorien zu veranschlagen.
5. Die Inspirationsluft verlässt die Nase zu etwa zwei Drittheilen mit Wasserdampf gesättigt.
6. Die Nasenschleimhaut hält zum grössten Theile staubartige Verunreinigungen der Inspirationsluft zurück. Sie ist aber nicht im Stande, die Luft vollkommen staubfrei in die tieferen Athmungswege zu entsenden.

Hinsichtlich der Wasseraufnahme der Inspirationsluft in der Nase hat sich ergeben, dass sie kaum zu zwei Drittheilen mit Wasserdampf gesättigt aus der Nase in den Nasenrachenraum eintritt.

[1]) Die Bedeutung der Nase für die Athmung. Würzburg 1886.

[2]) Untersuchungen zur Physiol. der Nasenathmung. Zeitschr. f. Ohrenheilk. Bd. XVIII. Wiesbaden 1888.

Für die Durchführung dieser Processe sind im Baue der Nasenhöhle alle Bedingungen vorhanden. Wir sehen, dass dieselbe durch die eingeschobenen Skelettheile zu einem schmalen, verzweigten Spalt verengt wird. Diese Verengung wird, wie die vergleichende Anatomie lehrt, auf zweierlei Art bewirkt: entweder ausschliesslich durch ein stark entwickeltes Binnenskelet der Nase oder durch eine Combination dieser Bildung mit Schwellorganen der Schleimhaut. Bei den Carnivoren ist das Binnenskelet der Nasenhöhle ausserordentlich entfaltet; das Siebbein ist durch besondere Grösse ausgezeichnet, und das mächtige Muschelbein füllt den vorderen Theil des Respirationsspaltes beinahe bis zu dessen völliger Vernichtung aus. Die bei weitem grössere Menge des Inspirationsstromes passirt ein System von engen Spalten, die dem Muschelbeine selbst angehören, eine geringere Menge dringt zwischen Muschelbein, Siebbein und Nasenboden nach hinten, durch Spalten, welche ihrerseits wieder durch entsprechende leistenartige Erhabenheiten der Nasenscheidewand eine Verengerung erfahren.

Bei den Herbivoren ist das Siebbein, desgleichen das Muschelbein, schwächer entwickelt als bei den Carnivoren, und der Ausfall an Skelettheilen, die den Nasenspalt verengen, wird durch Schwellorgane der Nasenschleimhaut ersetzt. Andeutungen solcher Schwellorgane finden sich eigentlich schon beim Hunde; bei der Katze, deren Muschelbein ventral schwächer entwickelt ist als beim Hunde, findet sich bereits ein kleiner Schwellkörper. Eine ausgebreitete Verwendung findet das Schwellgewebe indess erst bei den Pflanzenfressern und zwar: an der Nasenscheidewand, am Nasenboden, an den Nasenmuschelenden und an vorderen Leiste der oberen Nasenmuschel.

Bei den Affen und beim Menschen ist das Siebbein gleich der unteren Nasenmuschel schon stark zurückgebildet. Der Ausfall an Skelettheilen wird durch Schwellgewebe ersetzt.

Durch die reichliche Verwendung von Schwellgewebe in der Nasenhöhle wird der Nasenspalt in gewissem Sinne regulationsfähig, und in der That wird beobachtet, dass er nicht unter allen Verhältnissen die gleiche Weite besitzt.

Durch die Enge und durch das Verzweigtsein des Nasenspaltes wird der inspirirte Luftstrom in viele Partialströme getheilt, die nun in dünnen Schichten durch die Nasenhöhle streichen. Dieser Umstand ermöglicht das Zustandekommen einer Menge von Berührungspunkten zwischen Luft und Nasenschleimhaut, wodurch die Erwärmung und Reinigung des Athmungsstromes prompt vonstatten geht.

Der exspirirte Luftstrom tritt durch die Choane in das Cavum nasale ein, und nun sollte man glauben, dass der tief herabreichende Keilbeinkörper und der schirmartig ausgebreitete hintere Theil der mitt-

leren Muschel das Eindringen des Exspirationsstromes in die Riechspalte verhindern. Dem ist aber nicht so; denn wie Paulsen gezeigt hat, durchzieht der Ausathmungsstrom die Nasenhöhle in ähnlicher Weise wie der Inspirationsstrom.

Ueber einige Erkrankungsformen der Nasenhöhle.

Von pathologischen Affectionen der Nasenhöhle habe ich beobachtet:

a) Entzündliche Processe der Schleimhaut;
b) Perforation der Scheidewand;
c) Polypen und polypöse Wucherungen;
d) Atrophie der Nasenmuscheln;
e) Synechien; ferner
f) Schleimhautcysten.

Capitel XIII.

Die entzündlichen Erkrankungen der Nasenschleimhaut.

Die entzündlichen Erkrankungen der Nasenschleimhaut zeigen zwei Formen: die eine zeichnet sich durch Production von wässeriger Flüssigkeit oder Schleim, die zweite durch Production von Eiter aus. Erstere Form stellt die gewöhnliche Rhinitis dar, letztere die Rhinitis suppurativa, welche auch unter dem Namen Rhinitis blennorrhoica bekannt ist. Nach den klinischen Erfahrungen geht zuweilen die gewöhnliche Rhinitis durch Steigerung in jene mit eiterigem Exsudate über, und damit stimmen meine Sectionsbefunde insoferne überein, als Mischformen zur Zergliederung kamen, in denen das schleimig-eiterige Exsudat einmal mehr Schleim, ein andermal mehr Eiter enthielt.

Im Beginne der gewöhnlichen Rhinitis ist die Nasenschleimhaut durch Injection hellroth gefärbt, zuweilen ecchymosirt und (in cadavere) leicht geschwellt. Bei Steigerung des krankhaften Processes tritt stärkere Schwellung und reichliche Secretion ein; das seröse Fluidum wird nicht leicht in der Nasenhöhle zurückgehalten, wohl aber das schleimige Secret. In diesem Stadium der Erkrankung ist die Mucosa in der Leiche oft nur schwach injicirt, und sonderlich stark geschwellt erweist sich häufig bloss die mit einem Schwellnetze versehene untere Muschel.

Bei der Rhinitis suppurativa ist im Anfange neben intensiver Injection und scharlachrother Färbung der Nasenschleimhaut, wozu sich auch Blutaustritte gesellen, die Exsudation von Eiter gering; man könnte nach dem Befunde an der Leiche beinahe sagen, die Nasenhöhle sei zu wenig feucht. In den vorgeschrittenen Fällen hingegen nimmt die Eiteransammlung immer mehr und mehr zu, und in den Furchen und Gruben der Nasenhöhle schlagen sich grössere, oft durch Blut roth gestriemte Eitermengen nieder. Durch Eindickung des Eiters entsteht zuweilen eine krümlige, an den Muscheln haftende Masse, die wegen der Bildung von Rhinolithen beachtenswerth erscheint. Die Schleimhaut ist dabei geschwellt, gelockert, und es kann auch zur Bildung von Abscessen kommen, was aber selten zu sein scheint, da ich unter den vielen Fällen von entzündlichen Erkrankungen der Nasenschleimhaut nur einmal einen Schleimhautabscess gefunden habe.

Die beiden Formen der Rhinitis befallen stets die ganze Nasenschleimhaut; doch sind die krankhaften Zeichen in der Respirationssphäre — wahrscheinlich wegen des grösseren Reichthumes an Gefässen — schärfer ausgesprochen als in der Fissura olfactoria.

Bei Sectionen von Neugeborenen findet man die eiterige Form der Rhinitis sehr häufig, und diese ist hier von schädlicherem Einflusse als bei Erwachsenen, weil die Nasenhöhle wegen ihrer absoluten Enge alsbald verstopft wird, worunter nicht nur die Respiration, sondern auch die Ernährung des Kindes leidet. Näheres hierüber ist in einer Abhandlung von Kussmaul[1]) über den Schnupfen der Säuglinge enthalten.

Die gewöhnliche Rhinitis sowohl als die mit eiterigem Exsudate beschränken sich nur in der Minorität der Fälle auf die Nasenschleimhaut; in der überwiegenden Mehrzahl hingegen gehen sie auf die Schleimhäute der nachbarlichen pneumatischen Räume (auf die Sinus und die Cellulae ethmoidales) über.

Zu den Folgezuständen der Rhinitis gehören: Hypertrophie der Nasenschleimhaut, Ausweitung der Drüsenausführungsgänge, Cysten, Polypen und polypöse Wucherungen, Muschelatrophie und Hyperostose der Nasenmuscheln, wovon später noch ausführlich die Rede sein wird. Bei Schwellung der Mucosa an den freien Rändern der mittleren Muscheln drücken sich diese an die Nasenscheidewand an und schliessen die Riechspalte gegen die Fissura respiratoria ab (Taf. XVII, Fig. 1 *a*). Dieses Moment ist wichtig, weil es nebst anderen

[1]) Ueber den Schnupfen der Säuglinge. Zeitschr. für rat. Medic. 3. Reihe. Bd. 23.

Umständen erklärt, warum beim chronischen Katarrh das Geruchsvermögen zeitweise herabgesetzt oder ganz aufgehoben ist.

Die Rhinitis kann, wie ich in einem Falle sah, auch zu Erysipel der Gesichts- und Schädelweichtheile führen. Ich obducirte den Kopf einer männlichen Leiche mit einer ausserordentlich heftigen Rhinitis suppurativa und Entzündung der Schleimhäute in den Nebenhöhlen. Der Befund lautet: Nasenschleimhaut geschwellt, carminroth, ecchymosirt; in einige Zellen des Siebbeinlabyrinthes dicklicher Eiter ergossen. Die Schleimhaut der rechten Highmorshöhle geschwellt, carminroth, ecchymosirt, die Höhle selbst dicklichen Eiter enthaltend; die Mucosa des linken Sinus maxillaris minder geschwellt, injicirt, gleichfalls ecchymosirt und mit einer Cyste versehen. Schleimhaut der Keilbeinhöhlen injicirt und ecchymosirt, desgleichen die Mucosa des rechten Sinus frontalis, während die linke Stirnbeinhöhle dicklichen Eiter enthält. Die Pharynxtonsille auf das Drei- bis Vierfache vergrössert, gewulstet, injicirt und brüchig. Die Paukenhöhlen wie die Cellulae mastoideae beider Schläfenbeine mit Eiter gefüllt. Das Trommelfell injicirt, Gesichts- und Nackenhaut verdickt, geröthet, brettartig hart, das subcutane Zellgewebe von Eiter unterwühlt, und die Epidermis an einzelnen Stellen in Form von Fetzen abgelöst. Bei Untersuchung der ganzen Leiche hätte ich wohl mit Bestimmtheit die Provenienz der Gesichtsrose ableiten können; da ersteres jedoch nicht möglich war, so ist meine Ansicht, dies Erysipel sei eine Folge der heftigen Rhinitis gewesen, allerdings nicht zu beweisen.

Am eingreifendsten wird die Nasenhöhle durch Diphtheritis alterirt. Ich habe wohl an einer diphtheritischen Nasenhöhle bisher nur eine einzige Zergliederung ausführen können, aber diese genügt hinlänglich, um den anatomischen Befund der Nasenschleimhaut bei dieser Erkrankung zu charakterisiren. Der Fall betrifft ein sieben Jahre altes Kind, welches an Diphtheritis des Kehlkopfes und des Rachens zu Grunde gegangen war. Die Wandungen der Nasenhöhle sind mit einer dicken diphtheritischen Membran bedeckt, deren freie Fläche eine grünlichgelbe Färbung besitzt, während die den Wänden anliegende Fläche ein röthliches Aussehen hat. Jede Vertiefung und Erhabenheit der Nasenwand hat entsprechende Abdrücke in der diphtheritischen Membran erzeugt, und in der der Scheidewand prägen sich sogar die Drüsenmündungen deutlich ab. Nach vollständiger Ablösung der Membran präsentirt sich die Nasenschleimhaut stellenweise blutig unterlaufen. Rechterseits fand sich ein die Nasenhöhle vollständig ausfüllendes Blutcoagulum.

Greift die Rhinitis auf den Nasenrachenraum über, dann schwillt die Pharynxtonsille zuweilen so mächtig an, dass sie die Eustachische

Ohrtrompete verschliesst, die Choanen verstopft, ja selbst in die Nasenhöhle hineinwuchert. In dem auf Taf. XI, Fig. 7 u. 8, abgebildeten Falle sieht man diese Verhältnisse sehr deutlich, und es ist beachtenswerth, dass der Tumor den Schleimhautüberzug des Tubenwulstes klappenartig vor das Ostium pharyngeum tubae gedrückt hat.

Bei den entzündlichen Processen der Pharynxtonsille entwickeln sich in ihr nicht selten bis haselnussgrosse, mit einer honigartigen oder weissen, opaken Masse gefüllte Cysten, die auch noch nach Restitution der Pharynxschleimhaut gewöhnlich zurückbleiben. Auf diese Weise erklärt sich der Umstand, dass man in scheinbar ganz normalen Pharynxtonsillen grosse Cysten antrifft.

Capitel XIV.

Ueber die Polypen und polypösen Wucherungen der Nasenschleimhaut.

Die von mir gesammelten Präparate über diese Art von Neubildungen geben ein übersichtliches Bild von der Form und dem Sitze der Nasenpolypen und von der Verbreitungsweise der polypösen Wucherungen. Ich beginne nicht mit einer anatomischen Auseinandersetzung, sondern schicke den casuistischen Theil voraus.

Casuistik der Nasenpolypen.

1. Polyp an der unteren Lefze des rechten Hiatus semilunaris (Taf. XVII, Fig. 1). Der Hiatus semilunaris und das Infundibulum ein wenig erweitert. Schleimhautüberzug der unteren Lefze des Hiatus semilunaris mässigen Grades verdickt und in seiner vorderen Hälfte zu einer 5 *mm* langen, basalwärts breiten, gegen das freie Ende hin spitz zulaufenden Geschwulst (*a*) umgewandelt.

2. Polyp an der unteren Lefze des linken Hiatus semilunaris (Taf. XVII, Fig. 2). Der Hiatus semilunaris und das Infundibulum (*a*) erweitert. Die Schleimhaut an der unteren Lefze des Hiatus verdickt und in der ganzen Länge der Kante zu einer hahnenkammartigen, vorne 7, hinten 4 *mm* langen Geschwulst (*p*) ausgewachsen. Am hinteren Ende des Hiatus semilunaris setzt sich die Geschwulst, dünner und zarter werdend, in einen lappenförmigen Tumor (*c*) fort, der mit beinahe 10 *mm* langer, schmaler Basis an der Mucosa des mittleren Nasenganges haftet.

3. Polyp an der unteren Lefze des linken Hiatus semilunaris. Hiatus semilunaris und Infundibulum erweitert. Schleimhaut an der unteren Lefze des Hiatus semilunaris verdickt, verlängert und in eine Geschwulst umgewandelt, die hinter der Mitte der Lefze 8 *mm* lang ist.

4. Polyp an der unteren Lefze des Hiatus semilunaris und Hypertrophie der Schleimhaut an den Muscheln und an der oberen Lefze des Hiatus (Taf. XVII, Fig. 3 u. 4). Hiatus semilunaris und Infundibulum erweitert, 9 *mm* breit. Der vordere Antheil der mittleren, niedrigen, atrophischen und nur bis an die untere Lefze des Hiatus reichenden Muschel (*a*) wesentlich verdünnt und ausserordentlich biegsam. Am freien Rande der Muschel ist die Schleimhaut ebenso wie am hinteren Ende der unteren Nasenmuschel hypertrophirt. Aus dem Schleimhautüberzuge der unteren Lefze des Hiatus semilunaris geht eine blasse, gallertige, hahnenkammartige, an der Stelle ihrer grössten Ausdehnung 10 *mm* lange Geschwulst hervor. Die Schleimhaut der oberen Lefze des Hiatus verdickt, schlaff, gerunzelt und am hinteren Ende der Lefze in eine grössere lappige Erhebung (*c*) übergehend, die sich auch auf die Schleimhaut des mittleren Nasenganges im Bereiche eines Ostium maxillare accessorium (*o*) erstreckt.

5. Polypen an beiden Lefzen der halbmondförmigen Spalte in der rechten Nasenhöhle. Das hintere Ende der unteren Nasenmuschel gewulstet und höckerig. Eine Erweiterung des Hiatus semilunaris oder des Infundibulum nicht bemerkbar. Schleimhaut an der unteren Lefze des Hiatus semilunaris zu einer dünn auslaufenden, hahnenkammartigen, 8 *mm* langen, die obere Fläche der unteren Muschel erreichenden Geschwulst umgeformt. Schleimhautüberzug der oberen Lefze des Hiatus verlängert, verdickt, erschlafft, gerunzelt und eine das Infundibulum ausfüllende und auch auf den mittleren Nasengang übergehende Geschwulst bildend.

6. Polyp an der unteren Lefze des rechten Hiatus semilunaris. Hiatus semilunaris und Infundibulum erweitert. Schleimhaut der unteren Lefze zu einem hahnenkammartigen, blassen, dünnen, 16 *mm* langen, die untere Muschel berührenden und am vorderen Ende verdickten Polypen ausgewachsen.

7. Polypen an den Lefzen des Hiatus semilunaris und im Infundibulum der rechten Nasenhöhle. Hiatus und Infundibulum erweitert, namentlich ihre vordere, obere Partie. Schleimhaut an der unteren Lefze des Hiatus zu einer 11 *mm* langen, dicken Geschwulst entwickelt. Mucosa an der oberen Lefze schlaff, verdickt und im vorderen Bereiche in eine Geschwulst umgewandelt. Vorne

am Infundibulum, gerade unter dem Ostium frontale, ist die auskleidende Membran gleichfalls zu einer Geschwulst entwickelt. Die beiden letzteren Tumoren führten zu einer divertikelartigen Erweiterung des Infundibulum.

8. Polyp an der oberen Lefze des rechten Hiatus semilunaris (Taf. XVIII, Fig. 1). Die vordere Partie der unteren Muschel besitzt von Seite des verbogenen Septum her eine Depression, während das hintere Ende hypertrophirt ist. Bulla ethmoidalis (*b*) so gross und so weit herabreichend, dass sie die untere Lefze des Hiatus semilunaris umgekrempt hat; die letztere berührt mit ihrem hinteren Ende sogar die untere Muschel. Vorderer Theil des Hiatus durch eine zwischen den Lefzen ausgespannte Schleimhautbrücke (*c*) abgeschlossen, und die Schleimhaut der oberen Hiatuslefze zu einer bis 7 *mm* langen, blassen, gallertigen, den engen Hiatus verlegenden Geschwulst (*p*) entartet. Schleimhaut der unteren Lefze hypertrophisch. Die Schleimhaut der Nase und des Sinus maxillaris Signa eines chronischen Katarrhs zeigend.

9. Rechte Nasenhöhle mit mehreren Polypen. Schleimhaut der Nasenhöhle mässigen Grades atrophisch, desgleichen die mittlere Nasenmuschel (Taf. XVIII, Fig. 2). In den mittleren Nasengang ragen drei länglich geformte, mit schmaler Basis aufsitzende Polypen hinein. Der vorderste ist kaum 4 *mm* lang und geht vorne vom unteren Rande der mittleren Nasenmuschel ab. Hinter diesem folgt ein etwa 1 *cm* langer, mit 6 *mm* breiter Basis gleichfalls von dem unteren Rande der mittleren Nasenmuschel abzweigender Polyp, und zwischen beiden tritt aus dem mittleren Nasengange ein 19 *mm* langer Polyp hervor, der am vorderen Ende der unteren Lefze des Hiatus semilunaris entspringt. Die Schleimhautbekleidung der unteren Lefze ist sonst hypertrophirt, die Spalte selbst erweitert. Hebt man den zuletzt beschriebenen Polypen ab, so erscheint von ihm gedeckt ein kleinerer, hahnenkammartiger, mit 8 *mm* langer Basis an der unteren Lefze des Hiatus inserirender vierter Polyp. Die Schleimhaut am hinteren Ende der mittleren Muschel kolbig aufgetrieben, hypertrophirt.

10. Linke Nasenhöhle mit Polypen und mit Hypertrophie der Nasenschleimhaut (Taf. XVIII, Fig. 3). Die Muscheln atrophisch, sehr dünn, biegsam, die mittlere Muschel auch schon im verticalen Durchmesser verkürzt. Schleimhaut am vorderen Ende der mittleren Muschel zu einer dicken, am Rande abgerundeten, an der Oberfläche mit Grübchen versehenen Geschwulst ausgewachsen. Hinter dieser die Schleimhaut verdickt, insbesondere an den hinteren Enden der unteren und mittleren Muschel. Die Schleimhaut der lateralen Nasenwand zwischen den hypertrophischen Muschelenden gleichfalls verdickt, in

dessen Folge die Wülste beinahe ineinander übergehen. Am vorderen Winkel des oberen Nasenganges gehen (bei *a*) von den Kanten der oberen und der mittleren Muschel zwei ganz kleine Polypen ab. Die Schleimhaut an der oberen Lefze des Hiatus semilunaris ist verdickt, gerunzelt und mit einer erbsengrossen, einen weissen, opaken Inhalt bergenden Cyste besetzt.

11. Linke Nasenhöhle eines Mannes mit einem Polypen. Theils aus der hinteren Ecke der unteren Lefze des Hiatus semilunaris, theils aus der Spalte selbst geht ein 19 *mm* langer und etwas breiterer, mit kaum 4 *mm* breiter Basis aufsitzender, beinahe bis an den freien Rand der unteren Muschel reichender und ihr aufliegender, glatter Polyp hervor, an dessen Oberfläche sich mit Blut gefüllte Gefässe verzweigen. Die Schmalheit der Basis ist vielleicht durch Drehung der Geschwulst um ihre Axe veranlasst worden.

12. Rechte Nasenhälfte eines Mannes mit zwei grossen, cystenhältigen Polypen (Taf. XVIII, Fig. 4). Die beiden Polypen füllten im frischen Zustande die Nasenhöhle ganz aus. Der vordere reichte bis an die äussere Nasenöffnung, der hintere bis an die Choanen. Auf verhältnissmässig schmalen Stielen hängend, schwellen sie gegen die freien Enden hin champignonartig an, und diese Partien der Geschwülste enthielten im frischen Zustande eine grössere Anzahl von bis bohnengrossen Cysten, bei deren Eröffnung sich reichlich Flüssigkeit ergoss. Der vordere, kurz gestielte Polyp entspringt an der unteren Lefze des Hiatus semilunaris und schwillt plötzlich an; ganz ähnlich verhält sich die hintere grössere, von der oberen Lefze abgehende Geschwulst. Das Infundibulum (*b*) ist colossal erweitert und bis an das Ostium maxillare accessorium (*a*) von hypertrophischer, cystös degenerirter Mucosa ausgefüllt. Bei *c* sieht man eine Cyste in der Schleimhaut des Infundibulum. Die Schleimhautauskleidung der Siebbeinzellen trägt ebenfalls Cysten, desgleichen enthält der Ueberzug des mittleren Nasenganges cystös degenerirte Drüsen. Hebt man die beiden Geschwülste empor, so zeigen sich nachstehende Verhältnisse: Die untere Nasenmuschel ist in Folge Druckes von Seite der Polypen abgeplattet, weich und biegsam. Ueberall da, wo die Geschwülste der Schleimhaut der Muschel anlagen, hat die Schleimhaut ihre Textur geändert: sie ist weiss, hypertrophirt, dicht, mamellonirt, und da die Polypen bis an den Nasenhöhlenboden herabreichen, der vordere sogar die Schleimhaut des Vestibulum nasale tangirt, so findet sich auch an diesen Orten die Schleimhaut in der angegebenen Weise alterirt. Die correspondirende Fläche der Polypen ist gleich einer Schwiele verdickt. Den besten Beweis dafür, dass diese Metamorphosen der Nasenschleimhaut in Folge eines längeren Contactes mit den Ge-

schwülsten entstanden sind, liefert der Umstand, dass zwischen den beiden Geschwülsten die Nasenschleimhaut eine derartige Entartung nicht erfahren hat.

13. Rechte Nasenhöhle mit Polypen des Infundibulum, des oberen Nasenganges und der mittleren Nasenmuschel (Taf. XIX, Fig. 1 u. 2). Schleimhaut am hinteren Ende der unteren Muschel gewulstet, hypertrophirt. Mittlere Nasenmuschel so atrophisch, dass sie die halbmondförmige Spalte des mittleren Nasenganges nicht mehr deckt. Die Spalte selbst (Fig. 2) erweitert, 10 *mm* breit. Schleimhaut des Infundibulum verdickt, gerunzelt und bis an das Ostium frontale zu einer dünnen, lappigen Geschwulst ausgewachsen. Unter dieser Geschwulst geht aus der vorderen Partie der unteren Lefze des Hiatus semilunaris eine gleichfalls gelappte, mit Cysten besetzte, 25 *mm* lange, mit breiter Basis aufsitzende Geschwulst hervor, die bis an das vordere Ende der unteren Muschel herabhängt. An der hinteren Partie der unteren Lefze entspringt eine dicke, spitz zulaufende Geschwulst, und im oberen Nasengange finden sich die Anfangsstadien von Schleimhautgeschwülsten in Form von kleinen Lappen (*c*), von welchen eine am oberen Rande der mittleren Nasenmuschel, die zweite am freien Rande der oberen Muschel sowie an der Umrandung eines Ostium ethmoidale posticum aufsitzt. Von der lateralen Fläche der mittleren Nasenmuschel ist ein vierter, zapfenartiger, aber mit breiter Basis versehener Polyp (*b*) in das erweiterte Infundibulum hineingewachsen.

14. Rechte Nasenhöhle eines Mannes mit sechs Schleimhautgeschwülsten im mittleren Nasengange (Taf. XIX, Fig. 3 u. 4). Muscheln weich, biegsam und atrophisch. Von einer an der lateralen Fläche der mittleren Nasenmuschel befindlichen Leiste gehen die ersten zwei Geschwülste (*b, c*) ab. Sie sind länglich und mit schmaler Basis aufsitzend; die vordere 22 *mm* lang, bis auf die convexe Fläche der unteren Nasenmuschel reichend, die zweite bedeutend kürzer und in den mittleren Nasengang hineinragend. Schleimhautbekleidung der oberen Lefze des erweiterten Hiatus semilunaris zu einer rundlichen Geschwulst (*d*) entartet; an der vorderen Peripherie des Processus uncinatus sitzt auch ein kleiner, zapfenförmiger Polyp (*e*), und im Infundibulum unter der Einmündung des Ostium frontale ist die Schleimhaut gleichfalls zu einer kleinen lappigen Geschwulst degenerirt. Zu diesen Geschwülsten kommt noch eine sechste (*a*) am Eingange in den mittleren Nasengang. Es ist hier die Mucosa der lateralen Nasenwand zu einer erbsengrossen, mit zahlreichen erweiterten Drüsenmündungen versehenen, warzenartigen Geschwulst

erhoben, welche in ihrer hinteren Portion von dem langen Polypen der mittleren Nasenmuschel abgeplattet wurde.

15. Linke Nasenhöhle mit Polypen im mittleren und oberen Nasengange (Taf. XX, Fig. 1). Muschelschleimhäute hypertrophisch. Am vorderen, unteren Rande der mittleren Nasenmuschel geht aus der lateralen wie aus der medialen Kante je eine lappige, breitgestielte Geschwulst hervor (p^1). Schleimhaut an der oberen Lefze des Hiatus semilunaris hypertrophisch, am vorderen Ende der unteren Lefze zu einer schmalgestielten Geschwulst ausgewachsen. An der Decke des oberen Nasenganges sitzen zwei grössere, breitgestielte Polypen (p), die bis an die Kanten der Ostia ethmoidalia posteriora reichen.

16. Linke Nasenhöhle eines Mannes mit einem länglichen, aus dem Infundibulum herausgewucherten Polypen und einer polypösen Degeneration der Schleimhaut an der oberen Lefze des Hiatus semilunaris (Taf. XX, Fig. 2). An der Circumferenz des Ostium frontale und vorne an einer umschriebenen Stelle der unteren Lefze des Hiatus entwickelt sich ein 24 *mm* langer, am freien Rande 18 *mm* breiter, dünner, weisslichgelber, glasig durchscheinender Polyp (P), am hinteren Ende der Bulla ethmoidalis ist die Schleimhaut (p) verdickt und zapfenartig verlängert. Der mittlere Nasengang besitzt einen tiefen Recessus (b) und ein Ostium maxillare accessorium. Infundibulum ausgeweitet.

17. Rechte Nasenhöhle eines Mannes mit kleinen Polypen an der vorderen Lefze des Sulcus nasalis posterior. Schleimhaut an den hinteren Enden der unteren und der mittleren Nasenmuschel verdickt und polypös degenerirt, insbesondere die an der unteren, wo die Geschwulst bis hinter die Choane reicht, eine höckerige Oberfläche besitzt und durch zahlreiche tiefe Einschnitte in viele kleine Lappen getheilt ist, von welchen zwei die Länge von 7—8 *mm* besitzen. Zwischen den hinteren Enden der bezeichneten Muscheln gehen von der vorderen Lefze des Sulcus nasalis posterior zwei kleine, lappige Geschwülste ab, von welchen die obere, kleinere mit der Schleimhaut der mittleren Nasenmuschel im Zusammenhange steht.

18. Rechte Nasenhöhle eines Mannes mit Hypertrophie der hinteren Muschelenden sowie des vorderen Endes der mittleren Nasenmuschel und mit lappigen Geschwülsten am Sulcus nasalis posterior (Taf. XX, Fig. 3). Die Schleimhaut am vorderen Rande der mittleren Nasenmuschel verlängert, verdickt und gelappt, desgleichen an den hinteren Enden der mittleren und unteren

Muschel. Zwischen den hinteren Muschelenden ist die Schleimhaut im Bereiche der vorderen Kante des Sulcus nasalis posticus verdickt und zu zwei, gegen den mittleren Gang gerichteten Geschwülsten (*p*) ausgewachsen, von welchen die eine 7 *mm* lang ist. Rachentonsille geschwellt, von zahlreichen, bis bohnengrossen, mit honigartigem Inhalte gefüllten Cysten durchsetzt. Ostium pharyngeum tubae durch Schleimhautschwellung am Tubenwulste verlegt.

19. Rechte Nasenhöhle einer weiblichen Person mit mehreren Polypen (Taf. XX, Fig. 4). Die Schleimhaut am vorderen und hinteren Ende ($a\,a^1$) der mittleren Nasenmuschel sowie an der unteren Muschel verdickt. Die mittlere Muschel besitzt an der medialen Fläche eine Furche (*f*), und von der Bekleidung der oberen Kante dieser Furche ist ein dünner, an der Basis 10 *mm* breiter Polyp bis nahe an den unteren Rand der mittleren Muschel herabgewachsen. Ein kleinerer, zapfenförmiger Polyp (*p*) steckt im oberen Nasengange und geht aus der Umrandung eines Ostium ethmoidale posticum hervor. Auch im mittleren Nasengange steckt ein Polyp (p^1), und diese vor der Muschelmitte befindliche, dünne, mit breiter Basis aufsitzende Geschwulst geht von der lateralen Kante der mittleren Muschel ab. Schleimhautbekleidung der oberen Lefze des Hiatus semilunaris gerunzelt und verlängert.

20. Linke Nasenhöhle eines Mannes mit einer gelappten Geschwulst (Papillom) nahe dem freien Rande der unteren Nasenmuschel (Taf. XXI, Fig. 1). Die hinteren Muschelenden sind etwas vergrössert und verdickt. In der Mitte der unteren Nasenmuschel lagert mehr randständig eine runde, harte, kleeblattartig gelappte, graugelbliche, mit breiter Basis aufsitzende Geschwulst. Um das seltene Präparat zu schonen, habe ich wohl keine mikroskopische Untersuchung vorgenommen, indess bin ich nicht zweifelhaft, dass der Bau der Geschwulst mit dem der weichen Papillome übereinstimmt (s. Bd. II d. Werkes).

21. Rechte Nasenhöhle eines Mannes mit Hypertrophie und kleinen Geschwülsten der Nasenschleimhaut (Taf. XXI, Fig. 2). Die Schleimhaut in der Respirationsspalte verdickt; die mittlere Muschel atrophisch und so stark verkürzt, dass sie den halbmondförmigen Spalt nicht mehr deckt. Die Schleimhaut an der unteren Lefze des Hiatus und in ihrer Nachbarschaft verdickt, gelappt und zu einer grossen Geschwulst umgewandelt. Durch diesen hügelartigen Tumor des mittleren Nasenganges ist in seiner Umgebung die äussere Nasenwand vertieft, und in den Vertiefungen sitzen kleine Geschwülste. Eine vordere ist kleinlinsengross, flach, leicht gelappt und breit aufsitzend; eine hintere ist ein wenig grösser, deut-

licher vortretend, gleichfalls mit breiter Basis von der lateralen Nasenwand abgehend und reicht zwischen den hinteren Enden der unteren und mittleren Nasenmuschel bis an den vorderen Rand des Sulcus nasalis posterior.

22. Linke Nasenhöhle einer männlichen Leiche mit Hypertrophie der Schleimhaut, insbesondere in der Gegend des halbmondförmigen Spaltes (Taf. XXI, Fig. 3). Die Nasenmuscheln verkleinert und atrophisch, namentlich die mittlere, die den halbmondförmigen Spalt nicht mehr deckt. Die Schleimhaut an den Lefzen des Spaltes geschwulstartig verdickt, vorzugsweise die der unteren Lefze. Die Drüsenmündungen an den bezeichneten Stellen erweitert, wie allenthalben im ganzen Bereiche der hypertrophirten Nasenschleimhaut.

23. Frontalschnitt durch die Nasenhöhlen einer weiblichen Person mit einer grossen Geschwulst im mittleren Nasengange. Siebbeinzellen geräumig; Bullae ethmoidales weit gegen die Nasenhöhle vorgeschoben, namentlich die der rechten Seite, welche die mittlere Nasenmuschel an die Scheidewand angepresst hat. Schleimhaut an den unteren Lefzen der halbmondförmigen Spalten zu kurzen, mit breiter Basis versehenen und spitz zulaufenden Geschwülsten umgewandelt. Linkerseits geht unter der erwähnten Lefze von der äusseren Nasenwandung eine beinahe kleinhaselnussgrosse, rundliche Geschwulst ab, die ins Vestibulum nasale prominirt.

24. Rechte Nasenhöhle eines Mannes mit mehreren Polypen und mit hochgradiger Degeneration der Schleimhaut des Infundibulum. Am hinteren Ende der unteren Nasenmuschel ist die Mucosa zu einer grossen, bis an die Ohrtrompete reichenden und den unteren Nasengang ausfüllenden Geschwulst umgewandelt. Das Infundibulum durch Schwund der begrenzenden Lefzen geöffnet und auf 11 *mm* erweitert. Die Schleimhaut an der unteren Lefze des Hiatus semilunaris verlängert und an zwei Stellen zu länglichen Polypen ausgewachsen. Hebt man diese Neubildungen ab, so findet man die von ihnen gedeckte Partie der Schleimhaut des mittleren Nasenganges verdickt und gerunzelt. Im Infundibulum ist die Mucosa an der oberen Lefze des Ostium maxillare gleichfalls verlängert und verlegt dasselbe. Schleimhaut der Highmorshöhle verdickt. Hinter dem Infundibulum findet sich an der äusseren Nasenwand eine bohnengrosse, gelappte, rundliche, breit aufsitzende Geschwulst, die mit der, von der unteren Lefze an die äussere Nasenwand fortgesetzten, hypertrophirten Schleimhaut in Verbindung steht.

25. Rechte Nasenhöhle einer weiblichen Person mit einem Polypen im Infundibulum und einem anderen in der Highmorshöhle (Taf. XXI, Fig. 4). Die laterale Wand des mittleren Nasenganges enthält ein sehr grosses Ostium maxillare accessorium (*a*). An der vorderen Partie des Infundibulum, am Rande des Ostium frontale und zum Theile auch noch an der unteren Lefze des Hiatus semilunaris entspringt eine 15—16 *mm* lange, 8—9 *mm* breite, prismatische, weisslich-gelbe Geschwulst, die in den mittleren Nasengang hineinragt. Die Geschwulst des Sinus maxillaris wird bei der pathologischen Anatomie dieser Höhle beschrieben werden.

26. Linke Nasenhöhle mit Polypen im mittleren, im oberen Nasengange und in der Highmorshöhle. Die Schleimhaut am vorderen, kantigen Ende der mittleren Nasenmuschel ist zu zwei mässig langen, sehr breit aufsitzenden, glatten Geschwülsten ausgewachsen, von welchen die äussere, grössere, bis an die untere Nasenmuschel herabreicht. Im oberen Nasengange findet sich ein kurzer Polyp, der die Gegend dieses Spaltes nicht überschreitet, dessen Basis aber beinahe so lang ist, als die obere Muschel selbst. Vom unteren Muschelrande ausgehend, übergeht er weiter vorne auf eine Siebbeinzelle und verflacht sich allmälig. Die Schleimhaut der Siebbeinzelle ist schlaff, gerunzelt und verlängert. Am vorderen Ende des oberen Nasenganges wächst der Geschwulst ein kleiner, lappiger Tumor entgegen, der am oberen Rande der mittleren Nasenmuschel entspringt. Mucosa an der Bulla ethmoidalis schlaff, verlängert, gerunzelt; die Schleimhautbekleidung des Processus uncinatus an einer Stelle zu einer zapfenförmigen Geschwulst ausgewachsen.

27. Linke Nasenhöhle einer weiblichen Person mit kleinen Polypen an den Lefzen des Hiatus semilunaris. Die Veränderungen in dieser Nasenhöhle sind gering. Es ist bloss die Mitte der unteren Lefze des Hiatus zu einer kleinen, dünnen, platten, weisslichgelben, breit aufsitzenden und gegen ihr aufwärts gerichtetes Ende hin sich verjüngenden Geschwulst entwickelt; gegenüber, an der Bulla ethmoidalis, bemerkt man eine ähnliche, kleine Neubildung.

28. Frontalschnitt durch die Nasenhöhle eines Mannes mit Hypertrophie der Schleimhaut an den unteren Rändern der mittleren Nasenmuscheln und mit einem Polypen linkerseits an der unteren Lefze des Hiatus semilunaris (Taf. XXII, Fig. 1). Schleimhauträuder (*a*) der mittleren Muscheln derart vergrössert, dass sie dem Septum anliegen und die Riechspalte absperren. Da linkerseits die Schleimhaut der unteren Lefze des Hiatus semilunaris zu einer grösseren, auch nach oben gewucherten Geschwulst (*p*)

entartet ist, so kommt dieser Tumor mit dem unteren Rande der mittleren Nasenmuschel in Berührung, wodurch der mittlere Nasengang theilweise verlegt ist.

29. Rechte Nasenhöhle eines Mannes mit einer kleinhaselnussgrossen Geschwulst an der äusseren Nasenwand (Taf. XXII, Fig. 2). Die Geschwulst (*a*) ist rund, einer Halbkugel ähnlich, mit breiter Basis der äusseren Nasenwand aufsitzend; die Oberfläche der Geschwulst wird von zahlreichen erweiterten Drüsenmündungen durchsetzt.

30. Polypöse Wucherungen am Septum. Die den knöchernen Theil der Scheidewand bedeckende Schleimhaut ist in bedeutender Ausdehnung und zu einer Reihe von Schleimhautblättern hypertrophirt, die sich leicht auseinanderlegen lassen. In der Umgebung findet sich Aehnliches, nur in geringerem Grade ausgebildet.

31. Polypöse Wucherung am Septum nahe den Choanen (Taf. XXII, Fig. 3). Auf beiden Seiten ist die Schleimhaut im hinteren Bereiche der Scheidewand zu je einer elliptischen, etwa 1 *cm* langen, 3—4 *mm* breiten, in die Choane vorspringenden Geschwulst (*p*) entartet, deren hinterer Rand sich deutlich gegen das Septum absetzt, während sie vorne, allmälig flacher werdend, in die normale Schleimhaut übergeht.

32. Polyp an der rechten Seite des Septum. Ein Lappen einer, der sub 30 beschriebenen Hypertrophie ähnlichen Verdickung hat sich zu einer überlinsengrossen Geschwulst entwickelt.

33. Nasenpolypen und polypöse Wucherung am Ostium sphenoidale (Taf. XXII, Fig. 4). Linkerseits findet sich am Rande des Ostium der Bulla ethmoidalis ein gestielter Polyp (*a*), und ein zweiter, ganz kleiner (*b*) an der unteren Lefze des Hiatus semilunaris. Untere Nasenmuscheln atrophisch, die mittleren gross und an den hinteren Enden mit polypösen Wucherungen versehen. Schleimhaut am Rande des Ostium sphenoidale (*c*) und an einer hinteren Siebbeinzelle verdickt, verlängert und in die Keilbeinhöhle hineingewuchert.

34. Rechte Nasenhöhle eines Mannes mit polypöser Entartung der Schleimhautbekleidung der unteren Nasenmuschel. Der mittlere Nasengang ist zu einem mässig tiefen Recessus ausgebuchtet und besitzt an seiner lateralen Wand ein Ostium maxillare accessorium. Schleimhaut im vorderen Bereiche der unteren Muschel glatt; weiter hinten gefurcht, gefaltet, höckerig, der Oberfläche einer Himbeere nicht unähnlich und zu einer, den hinteren Antheil des unteren Nasenganges ausfüllenden, bis

an das Ostium der Tuba reichenden Geschwulst entwickelt. Die Geschwulst zieht vor dem Sulcus nasalis posterior aufwärts und dem ähnlich, aber weniger hochgradig entarteten hinteren Ende der mittleren Nasenmuschel entgegen.

35. Rechte Nasenhöhle eines Mannes mit Hypertrophie der Schleimhaut an der unteren Nasenmuschel und an den Lefzen des Hiatus semilunaris. Untere Nasenmuschel gekerbt und rückwärts zu einer zweilappigen, höckerigen Geschwulst degenerirt. Schleimhaut an den Lefzen des halbmondförmigen Spaltes verdickt und diesen etwas einengend.

36. Linke Nasenhöhle einer weiblichen Person mit Hypertrophie der Schleimhaut an der unteren Nasenmuschel (Taf. XXII, Fig. 5). Es ist in diesem Falle die ganze Schleimhautbekleidung der unteren Muschel zu einer dicken, gefurchten, warzigen Masse entartet. Die Geschwulst ist vornehmlich gegen den mittleren Nasengang gewachsen, den sie vollständig ausfüllt. Dies Verhalten ist allerdings nicht mehr deutlich zu sehen, weil das Präparat im Alkohol etwas geschrumpft ist, aber der Einfluss der Geschwulst auf die Form der mittleren Nasenmuschel ist noch ersichtlich. Diese ist nämlich ausgehöhlt, eine Erscheinung, welche in der beigegebenen Abbildung gut zur Anschauung kommt.

37. Linke Nasenhöhle eines Mannes. Die Schleimhaut ist im Ganzen verdickt und gewulstet (Taf. XXIII, Fig. 1). Die untere Nasenmuschel besitzt einen 12 *mm* langen, von hinten nach vorne schräg aufsteigenden Einschnitt (*a*), und am vorderen Ende des Einschnittes ist die Schleimhaut zu einer etwa 10 *mm* langen, sich am freien Ende zuspitzenden, feinlappigen Geschwulst (*b*) ausgewachsen. Von der Geschwulst bis an das vordere Muschelende ist die Schleimhaut hypertrophirt und an der convexen Muschelfläche mit einer kleinen, warzigen Geschwulst (*c*) versehen.

38. Linke Nasenhöhle einer weiblichen Person mit polypöser Wucherung der Schleimhaut am hinteren Ende der mittleren Nasenmuschel. Die untere Nasenmuschel ist atrophisch; die mittlere zeigt rückwärts eine bis an die Tuba und an die untere Muschel heranreichende kolbige Wucherung. Anatomisch interessant ist in diesem Falle noch das Verhalten der Arlt'schen Furche, die in Form eines Halbmondes bis an die Grenze des Vestibulum nasale hervorreicht und in einem blinden Grübchen endigt.

39. Linke Nasenhöhle eines Mannes mit Hypertrophie der vorderen und hinteren Muschelenden. Schleimhaut der Nasenhöhle allenthalben verdickt insbesondere aber an den vorderen

und hinteren Muschelenden. An den vorderen Muschelenden ist die Schleimhaut glatt, verdickt und verlängert; an den rückwärtigen gleichfalls verlängert, dabei gekerbt und gelappt. Im Winkel zwischen Ansatz der mittleren Nasenmuschel und äusserer Nasenwand ist die Schleimhaut zu einer kleinlinsengrossen, warzenförmigen Geschwulst erhoben.

Resumé.

Eintheilung der Schleimhautgeschwülste.

Mit der diffusen Hypertrophie der Nasenschleimhaut, wie sie im Gefolge von chronischen Katarrhen und neben Geschwülsten auftritt, zusammengefasst, theilen sich die von mir beobachteten Neubildungen der Nasenschleimhaut ihrer Form nach in fünf Gruppen, von welchen zwei nochmals in Unterabtheilungen geschieden werden müssen. Die Gruppen sind:

Gruppe I. Die Hypertrophie der Nasenschleimhaut.

Gruppe II. Die eigentlichen Polypen:

a) mit schmalem und

b) mit breitem Stiele.

Gruppe III. Die kleinen, warzigen oder grösseren, hügelartigen Geschwülste an der äusseren Nasenwand und an den Lefzen des Hiatus semilunaris.

Gruppe IV. Die polypösen Wucherungen:

a) an den Muscheln und

b) am Septum.

Gruppe V. Die Papillome.

Ich bin mir wohl bewusst, dass meine Eintheilung nicht ganz ungezwungen ist, gebe aber zu bedenken, dass es überhaupt nicht leicht fällt, diese Neubildungen zu classificiren. In Bezug auf das Aussehen besitzen nur die eigentlichen Polypen, die polypösen Muschelwucherungen und die Papillome scharf ausgesprochene Formen, während die hügelartigen Geschwülste der Gruppe III oft so allmälig in den Schleimhautboden übergehen, dass sie sich hinsichtlich ihrer Form den polypösen Wucherungen der hinteren Muschelenden nähern.

Ihrem Baue nach setzen sich die Polypen vorwiegend aus Bindegeweben zusammen; Drüsen spielen, wie bereits Th. Billroth [1]) nachgewiesen hat, bei der Polypenbildung auch eine Rolle, doch kommen, wie Hopmann [2]) zeigte, auch drüsenlose Polypen vor.

---

[1]) Ueber den Bau der Schleimpolypen. Berlin 1855.

[2]) Ueber Nasenpolypen. Monatsschr. f. Ohrenheilk. 1885; ferner ein zweiter Artikel ibid. 1887.

Die hügelartigen, warzenähnlichen Geschwülste stimmen in ihrer Textur mit der diffusen Hypertrophie der Nasenschleimhaut überein. Sie bestehen vorwiegend aus einem bindegewebigen Gerüste, welches Drüsen enthält; deshalb sieht man auch an der Oberfläche der Geschwülste dilatirte Drüsenmündungen. Die polypösen Wucherungen an den hinteren Muschelenden charakterisiren sich nebst der Schleimhauthypertrophie noch durch den grossen Reichthum an Gefässen (Venen). Ausführlich ist der Bau der Nasenpolypen und der polypösen Wucherungen im zweiten Bande dieses Werkes besprochen worden.

Nach dieser Classification gehe ich nun zu den Resultaten über, die sich aus der vorhergeschickten Casuistik ableiten lassen und werde der Reihe nach die Statistik, die Formen, den Sitz und die Folgezustände der Geschwülste besprechen.

Statistik der Neubildungen in der Nasenschleimhaut.

Was das Auftreten der Geschwülste anbelangt, habe ich zu bemerken, dass solche in jeder neunten bis zehnten Leiche zur Section kamen und dass die polypösen Wucherungen an den hinteren Muschelenden, vornehmlich die an der unteren Nasenmuschel, noch viel häufiger sind.

Aussehen der hypertrophischen Nasenschleimhaut.

Die Hypertrophie befällt die Nasenschleimhaut zuweilen bloss an einer umschriebenen Stelle, öfter aber in grösserer Ausdehnung. Die Schleimhaut der Riechspalte verdickt sich nur ausnahmsweise, und hauptsächlich ist es die Bekleidung der Regio respiratoria, die von der Hypertrophie ergriffen wird, wobei sich letztere zumeist an dem freien Rande der mittleren Nasenmuschel begrenzt. Die Schleimhaut ist dabei verdickt, succulent und von erweiterten Drüsenausführungsgängen reichlich durchlöchert. Die Hypertrophie der Schleimhaut am freien Rande der mittleren Muschel ist wegen des Verschlusses der Respirationsspalte von Bedeutung.

Allgemeines über die Form der Schleimhautgeschwülste in der Nasenhöhle.

Die Gruppe der Nasenpolypen lässt sich in zwei Unterabtheilungen scheiden: in solche mit breiter (langer) und solche mit schmaler (kurzer) Basis. Bei den Polypen mit schmalem Stiele prävalirt der Längendurchmesser gegenüber der Breite und Dicke. Die Basis der Ge-

schwulst ist dementsprechend kurz, und wenn, wie dies zuweilen vorkommt, das freie Ende der Geschwulst durch Einlagerung von Cysten aufquillt, dann acquirirt der Polyp die Form eines Pilzes.

Die breitgestielten Polypen sind hahnenkammartig oder blattförmig; es überwiegt der Breitendurchmesser gegenüber der Länge; die Dicke ist gering und die Basis lang.

Die Nasenpolypen sind dadurch charakterisirt, dass sie sich als bewegliche Tumoren bis auf die Basis von der Unterlage abheben lassen, während die Geschwülste der Gruppe III nicht beweglich sind, nicht frei herabhängen, sondern kugelige oder warzenähnliche Ansätze der Nasenwand bilden. Selbst wenn sie grösser werden sollten, würde die kreisförmige, einen grossen Flächeninhalt in Anspruch nehmende Basis sowie auch ihre Dicke ihnen eine gewisse Rigidität verleihen, die den Geschwülsten der II. und III. Gruppe abgeht.

Bei den polypösen Wucherungen ist die Schleimhaut an den vorderen oder hinteren Muschelenden, zuweilen aber auch im ganzen Bereiche der unteren Nasenmuschel vergrössert, verdickt, geschwulstartig entwickelt und häufig an der Oberfläche einer Himbeere ähnlich gelappt. Die Wucherungen der unteren Muschel sind wegen des in ihnen enthaltenen cavernösen Gewebes sehr blutreich.

Die Geschwülste der III. Gruppe sitzen, hügelartigen Erhebungen vergleichbar, an der lateralen Nasenwand und werden linsen- bis kleinhaselnussgross; grössere habe ich bisher nicht beobachtet. An der Basis besitzen die Geschwülste ihren grössten Umfang.

Ueber die eigentlichen Nasenpolypen.

Die Geschwülste der II. Gruppe unterscheiden sich makroskopisch sowohl als auch bei Prüfung ihres feineren Baues nur unwesentlich voneinander. Es ist daher hauptsächlich die Form, die sie charakterisirt, und diese bewahren sie vom ersten Auftreten an bis zum Abschlusse ihres Wachsthums. Von diesem Schema weicht scheinbar nur ein Fall (Fall 11) meiner Sammlung ab. Ich besitze nämlich ein Präparat mit einem rundlichen, platten Polypen, dessen Stiel verhältnissmässig sehr schmal ist. Es ist aber mehr als wahrscheinlich, dass es sich um eine Atrophie des Stieles handelt, die durch Drehung der Geschwulst um ihre Achse entstanden ist. Abgesehen von diesem Falle, lässt sich gewöhnlich schon in den ersten Anfängen bestimmen, welche Form der Polyp im ausgebildeten Zustande besitzen wird; denn es kommt nicht vor, dass der Tumor während seiner Entwicklung aus einer Form in die andere übergeht. Die schmalgestielten

Polypen bilden schon in ihrer frühesten Entwicklungsperiode zarte, mit verhältnissmässig langen, dünnen Stielen versehene Geschwülste. Die breitgestielten, blatt- oder hahnenkammartigen beginnen damit, dass an der Kante, an der sie entspringen, die Schleimhaut zunächst hypertrophirt und einen niedrigen Wulst bildet; nach und nach verlängert sich die hypertrophische Stelle, bis sie schliesslich zu einer grossen Platte herangewachsen ist. Die Abbildungen auf Taf. XVII—XXII zeigen das eben beschriebene Verhalten in übersichtlicher Weise. Man sieht für beide Formen von Nasenpolypen die Reihen von den kleinen bis zu den grossen Geschwülsten ausgeführt.

Noch eine Bemerkung möchte ich an diese Auseinandersetzung knüpfen. Aus anatomischen Gründen ist es überflüssig, die Nasenpolypen in zwei Gruppen zu trennen, da die Form allein bei einer Classification nicht maassgebend sein darf; vom chirurgischen Standpunkte aus ist jedoch eine Gruppirung angezeigt, denn die Nasenpolypen unterscheiden sich in Bezug auf die Form ihres Stieles wesentlich voneinander, und es ist für die Operation nicht gleichgiltig, ob man es mit Geschwülsten der einen oder der anderen Form zu thun hat.

Sitz der eigentlichen Polypen.

Die Polypen entwickeln sich:

a) an den Lefzen des Hiatus semilunaris;
b) im Infundibulum;
c) an den Siebbeinostien;
d) am Ostium frontale;
e) am Ostium maxillare;
f) am Rande der mittleren Nasenmuschel (an der medialen und lateralen Kante des unteren Randes);
g) an den Lefzen von accessorischen Furchen, die zuweilen an der medialen Seite der mittleren Nasenmuschel auftreten;
h) an der Bulla ethmoidalis;
i) in den Siebbeinzellen:

somit vorwiegend in der Respirationssphäre der Nasenhöhle.

Niemals sah ich, wie dies von einigen Autoren angegeben wird, Polypen am Nasenboden, am Nasendache oder an der Lamina cribrosa entspringen. J. Petrequin [1]), der von Nasenpolypen spricht, die an der Decke der Nasenhöhle ihren Sitz haben, räth, bei der Exstirpation der Polypen mit Vorsicht zu operiren, da durch unzarte Manipulation leicht das Dach der Nasenhöhle eine Verletzung erfahren könnte, und

[1]) Lehrb. d. med. Chirurgie und topogr. Anat. Aus dem Franz. Erlangen 1845 und Traité d'anatomie topographique. Paris 1857.

Voltolini[1]) sagt von den Nasenpolypen: Sie entspringen am häufigsten an der oberen Nasenwand, obwohl nicht in Abrede zu stellen ist, dass sie auch von den Muscheln ausgehen können.

Aus der angeführten Reihe über den Sitz der Polypen ist zu ersehen, dass gestielte Schleimhautgeschwülste weder am Dache noch auch am Boden der Nasenhöhle auftreten. Es ist wohl nicht unmöglich, dass Nasenpolypen auch an der oberen Wand der Nasenhöhle entspringen können, aber ein Beweis hiefür wurde bisher nicht erbracht. Die Aussage von Petrequin verdient nicht viel Beachtung, denn sie basirt nicht auf anatomischen Untersuchungen, und auch Voltolini's Ausspruch ist unrichtig, da nach meiner anatomischen Erfahrung gerade das Entgegengesetzte zutrifft. Die Nasenpolypen entspringen nicht am häufigsten an der oberen Wand der Nasenhöhle, vielmehr gehen sie in überwiegender Mehrzahl von den Siebbeinmuscheln und von den Gebilden des mittleren Nasenganges aus. Ein Polyp der oberen Nasenwand wird wohl eine rara avis sein. Mir ist ein solcher bei 300 Sectionen nicht vorgekommen, und hieraus darf ich doch schliessen, dass die Polypen gerade nicht »am häufigsten« an der oberen Wand der Nasenhöhle entspringen[2]). Voltolini hat übrigens in einem jüngst erschienenen werthvollen Werke[3]) seine Ansicht modificirt und auch die Abbildung eines Polypen gegeben, der aus der lateralen Wand hervorgeht.

Von den 39 Fällen mit Nasenpolypen entspringen 29 an den Theilen der lateralen Nasenwand; ich wiederhole kurz: an den Siebbeinmuscheln, den Lefzen des Hiatus semilunaris, an den Umrandungen der Ostia ethmoidalia, frontalia und maxillaria, im Infundibulum, im oberen Nasengange und am Sulcus nasalis posterior: somit vorwiegend an den kantigen Theilen des Siebbeines, an den Rändern des mittleren und des oberen Nasenganges. Da den Ausgangspunkt der Geschwülste kantige Theile abgeben, die wohl lang, aber stets schmal sind, so ist klar, dass die Geschwülste schon bei geringer Grösse in die Nasenhöhle hineinragen. Aehnlich verhalten sich auch die aus dem Infundibulum herauswachsenden Geschwülste; sie erstrecken sich zuweilen bis ans Ostium frontale hinauf und könnten auch leicht in die Stirnbeinhöhle hineinwachsen.

Dem Befunde, dass Polypen im Grunde einer Vertiefung, wie es das Infundibulum ist, sich entwickeln, messe ich hinsichtlich der

---

[1]) Die Anwend. d. Galvanokaustik im Inneren des Kehlkopfes etc. Wien 1871.

[2]) Im zweiten Bande sind einige Geschwülste beschrieben, deren hypertrophische Basis sich bis an das Nasendach emporschiebt.

[3]) Die Rhinoskopie u. Pharyngoskopie. Breslau 1879.

Operation ein besonderes Gewicht bei. Es ist bekannt, dass die Nasenpolypen häufig recidiviren, und dass diese Erscheinung nicht in allen Fällen auf eine und dieselbe Ursache zurückgeführt werden kann. Man übersieht beispielsweise leicht kleine, versteckt gelagerte Polypen, während man die grossen abträgt, und hält die nach kürzerer oder längerer Zeit herangewachsenen kleinen Geschwülste für Recidiven jener vermeintlich nicht völlig exstirpirten Polypen, oder man hat in der That die Geschwulst nicht an der Wurzel abgetragen. Voltolini schreibt diesbezüglich: »Es ist Erfolg zu gewärtigen, wenn man überall zu der Wurzel des Polypen gelangen kann; in dieser Unmöglichkeit, immer zu der Wurzel des Polypen gelangen zu können, liegt die Möglichkeit einer Recidive bei jedem Operationsverfahren.«

Ich will nun versuchen, auf Grundlage dieses Ausspruches meine Fälle zu kritisiren. Für die am Rande der mittleren Nasenmuschel oder an den Lefzen der halbmondförmigen Spalte entspringenden Geschwülste will ich zugeben, dass der Arzt die Insertion des Stieles zu erreichen und eine radicale Ablösung der Geschwulst auszuführen im Stande ist, obwohl dies für die breitgestielten Polypen schon seine Schwierigkeit haben wird. Ich will ferner auch zugeben, dass man selbst die an den kantigen Begrenzungen des oberen Nasenganges sitzenden Polypen an der Basis fassen kann. Aber an die Möglichkeit zu glauben, jene Polypen, die aus der Tiefe des Infundibulum hervorwachsen, am Ostium frontale, maxillare oder an einem Ostium ethmoidale entspringen oder aus dem Fundus des oberen Nasenganges herauswuchern, mit der Schlinge complet ecrasiren zu können, wäre ein grober Irrthum. Bei Polypen dieser Art bleibt eine Partie des Stieles stets zurück. Man kann besten Falles mit der Schlinge die Kanten des halbmondförmigen Spaltes oder des oberen Nasenganges erreichen und daselbst die Geschwulst abtragen, was aber oberhalb der Grenzkanten von dem Stiele der Geschwulst in der Tiefe der Furchen entspringt, bleibt stets zurück, und demnach ist bei dieser Art der Insertion eines Polypen die Veranlassung von Recidiven nach jeder Operation immer von Neuem wieder gegeben. Die radicale Excision solcher Polypen ist nach meiner Meinung nur dann möglich, wenn man das Nest, in dem der Stiel sitzt, blosslegt; es sei denn, dass es nach der gewöhnlichen Operation möglich wäre, unter Zuhilfenahme der Rhinoskopie in die Furchen einzudringen und daselbst die Reste der Geschwulst zu vernichten. Die Abbildungen auf Taf. XIX, Fig. 1 u. 2, Taf. XX, Fig. 1 u. 2, Taf. XXI, Fig. 4 werden wohl jeden Chirurgen von der Richtigkeit meiner Ausführungen überzeugen. Jedenfalls glaube

ich, dass man bei solchen Geschwülsten mit der Zange mehr ausrichten könne, als mit der Schlinge.

Auch in dem hinteren Abschnitte des mittleren Nasenganges habe ich eine kantige Stelle angegeben, an welcher gestielte Geschwülste ihren Ursprung nehmen; es ist dies jene zwischen den hinteren Muschelenden und der Tuba befindliche Furche, die ich auf S. 100 beschrieben habe. Die vordere Grenzkante dieser Furche liegt gerade zwischen den hinteren Enden der unteren und der mittleren Nasenmuschel und an ihr können sich gleichfalls Polypen entwickeln (Taf. XX, Fig. 3). Gewöhnlich sind dabei die hinteren Muschelenden hypertrophirt, und die sich vergrössernden Geschwülste nähern sich gegenseitig, verschmelzen wohl auch untereinander, oder sie bleiben, wie in dem auf Taf. XX, Fig. 3 abgebildeten Falle, völlig isolirt. Der Sitz von Geschwülsten an diesem Orte ist insoferne der Berücksichtigung würdig, als sie bei einiger Grösse die Choanen verstopfen und in den Nasenrachenraum hineinragen.

Die aus der oberen Lefze des halbmondförmigen Spaltes hervorgehenden Polypen besitzen zweierlei Formen. Ist die Lefze schmal und kantig, dann nehmen die Geschwülste die Form der breitgestielten Tumoren der unteren Lefze an (Taf. XVIII, Fig. 1), ist hingegen die obere Lefze blasig aufgetrieben, dann hat der Polyp eine rundliche Basis und ist cylindrisch geformt (Taf. XIX, Fig. 4). Im Vorstadium sieht man die Schleimhaut der Bulla ethmoidalis verdickt, gewulstet und gefaltet.

Die warzen- und hügelartigen Schleimhautgeschwülste der äusseren Nasenwand.

(Taf. XIX, Fig. 3; Taf. XXI, Fig. 2 u. 3 u. Taf. XXII, Fig. 2.)

Ueber diese Geschwülste bleibt nach der Beschreibung der einzelnen Fälle nur wenig zu sagen übrig. Sie bilden linsen- bis haselnussgrosse, rundliche, warzenartige, succulente, an der Oberfläche mit reichlichen Drüsenmündungen versehene Geschwülste, die der äusseren Wand des mittleren Nasenganges, und zwar vor oder hinter dem halbmondförmigen Spalte, im Umkreise derselben oder endlich zwischen den rückwärtigen Enden der Nasenmuscheln aufsitzen. Sie kommen auch für sich allein vor, wie zwei Fälle meiner Casuistik beweisen, häufiger aber neben Polypen. Ob sie die Fähigkeit besitzen, grosse Tumoren zu bilden, kann ich nach meinen Erfahrungen nicht entscheiden. In operativer Beziehung möchte ich anführen, dass sie ihrer breiten Basis und ihrer Kleinheit halber mit der Schlinge schwer zu fassen sind.

Die hügelartigen Schleimhautgeschwülste unterhalb des Hiatus semilunaris charakterisiren sich dadurch, dass die Nasenschleimhaut an den Lefzen der Spalte und in deren Umkreise in der Grösse eines Kreuzerstückes zu einer Geschwulst sich erhebt, deren Oberfläche mit Drüsenöffnungen reichlich besetzt erscheint. Diese Tumoren setzen sich nicht scharf gegen den Boden ab, sondern gehen allmälig in die Schleimhaut über. Neben diesen Geschwülsten ist die Nasenschleimhaut gewöhnlich auch an anderen Stellen verdickt, oder sie führt jene kleinen, warzenartigen Geschwülste, die ich bereits näher gekennzeichnet habe. Die Degeneration der Schleimhaut an den Lefzen der Fissura semilunaris und in deren Nachbarschaft verleiht der Gegend ein Aussehen, welches man mit dem Bilde einer hypertrophirten Vaginalportion vergleichen darf. Nicht unwesentlich ist der Umstand, dass die Geschwulst die Fissura semilunaris verengt und dadurch die Ventilation der Kiefer-, zuweilen auch die der Stirnbeinhöhle behindert.

Die polypösen Wucherungen der Nasenschleimhaut.

Die polypösen Wucherungen beobachtet man häufig an den hinteren Enden der unteren und der mittleren Nasenmuschel, seltener an den vorderen Enden beider Muscheln; die bevorzugteste Stelle ist aber der hintere Bezirk der unteren Nasenmuschel (B. Fränkel, W. Linhart, C. Michel), wo diese Wucherungen zu den gewöhnlichen pathologischen Befunden der Nasenhöhle gehören. Die Zunahme der hypertrophirten Schleimhaut steigert sich je nach dem Falle von der einfachen Wulstung oder kolbigen Verdickung der Mucosa bis zu umfänglichen, glatten oder drusigen, beweglichen, die Nasengänge ausfüllenden und durch die Choanen bis in den Nasenrachenraum hineinwuchernden Tumoren. Ich will hier versuchen, ein Bild ihrer einzelnen Formen des Genaueren zu entwerfen. Im Anfangsstadium der polypösen Wucherung verliert das hintere Ende der unteren Nasenmuschel seine spitze Form und nimmt dafür die eines Conus an; die Oberfläche der hypertrophirten Schleimhautpartie ist dabei glatt oder durch die Vergrösserung der Papillen ein wenig höckerig; die Nasengänge und Choanen sind noch frei. Bei weiterer Vergrösserung erscheint das hintere Muschelende verlängert, die Geschwulst hängt herab, liegt am Boden der Nasenhöhle, füllt das hintere Ende des unteren Nasenganges aus, und ihre Oberfläche ist glatt oder durch die Hypertrophie der Papillen einer Himbeere ähnlich gelappt. Vor der hypertrophischen Stelle ist die Muschelschleimhaut geringen Grades gewulstet und geht allmälig in das normale Schleimhautgewebe der Muschel über. Diese Tumoren

gelangen, sobald sie einen grösseren Umfang erreicht haben, in den Nasenrachenraum, belästigen das Gaumensegel und können durch ihre Lagerung vor dem Ostium der Tuba Eustachii auch das Gehörorgan in schädlichem Sinne beeinflussen. In anderen Fällen wird der ganze Schleimhautüberzug der unteren Muschel von der polypösen Wucherung ergriffen; die Schleimhaut verlängert sich, wird dick, runzelig, höckerig und füllt den unteren oder den mittleren Nasengang vollständig aus (Taf. XXII, Fig. 5). Zuweilen ist die Schleimhauthypertrophie neben dem hinteren Muschelende auch am freien Muschelrande ausnehmend stark entwickelt. An diesem hängt gleich einem breitgestielten Polypen eine glatte oder gelappte, am Rande häufig gekerbte Geschwulst, die den unteren Nasengang vollständig obturirt und am Präparate weit über ihn heraushängt.

Einzelne Auswüchse der papillaren Geschwulst zeichnen sich zuweilen durch besondere Länge aus, und wenn einmal eine solche Papille noch weiter hypertrophiren sollte, dann könnte auch an der unteren Nasenmuschel ein grösserer, gestielter Tumor zur Beobachtung kommen. Zuweilen wachsen mehrere Papillen der hypertrophischen Schleimhaut aus, wodurch eine gelappte, gegen die Muschel deutlich abgesetzte Geschwulst entsteht. Diese Art von Tumoren ist selten, da ich sie unter den vielen Fällen mit Geschwülsten der Nasenhöhle nur ein einzigesmal gesehen habe; auf Taf. XXI, Fig. 1 ist das seltene Präparat abgebildet.

Die polypöse Wucherung am hinteren Ende der mittleren Nasenmuschel entwickelt sich nur äusserst selten in solchem Maasse, wie dies an der unteren Muschel ganz gewöhnlich ist, und ich habe nur in einem Falle eine Wucherung gesehen, die bis an das Ostium pharyngeum der Ohrtrompete nach hinten reichte. Hypertrophiren auf einer Seite die hinteren Enden der unteren und der mittleren Nasenmuschel, dann wulstet sich auch zumeist das zwischen denselben gelegene Schleimhautterrain der lateralen Nasenwand, und es kann so weit kommen, dass die polypösen Wucherungen der Muscheln sogar ineinander übergehen.

Die polypösen Wucherungen an der Scheidewand der Nasenhöhle.

(Taf. XXII, Fig. 3.)

Während Cloquet[1]) behauptet, dass Nasenpolypen an jeder beliebigen Stelle der Nasenhöhle, also auch an der Scheidewand auf-

[1]) l. c.

treten können, negiren dies A. Cooper[1] und J. Syme[2]; sie wollen Polypen am Septum niemals gesehen haben. Die positive Aussage Cloquet's über das Vorkommen von Polypen an der Scheidewand ist, falls keine Verwechslung mit Tumoren an anderen Theilen der Nasenhöhle vorliegt und er Polypen und polypöse Wucherungen nicht auseinanderhält, berücksichtigungswerther als die Negation der zwei anderen Autoren, denn diese berufen sich auch nicht auf anatomische Untersuchungen, und Wucherungen der Nasenscheidewand können leicht übersehen werden. Meine Sectionsbefunde bestätigen die Behauptung Cloquet's; ich besitze drei Präparate, welche über die gutartigen Wucherungen am Septum Aufschluss geben. Ich wiederhole hier das in der Casuistik Gesagte, des Inhaltes, dass in einem Falle die Schleimhaut entsprechend dem knöchernen Theile der Scheidewand in grösserer Ausdehnung ausnehmend verdickt und in eine Menge von Schleimhautlamellen getheilt ist, die sich wie die Blätter eines Buches auseinanderschlagen lassen. Stellenweise finden sich isolirt stehende Lamellen, durch deren Vergrösserung es auch zur Bildung einer herabhängenden Geschwulst der Scheidewand kommen kann (s. Fall 32). Im anderen Falle sieht man von den Choanen aus zu beiden Seiten des Septum je eine 1 *cm* lange, elliptisch geformte Geschwulst protuberiren, die sich hinten durch eine Furche absetzt, während sie vorne flach wird und allmälig in die normale Mucosa des Septum übergeht (Taf. XII. Fig. 3).

Schmalgestielte Geschwülste scheinen am Septum nasale nicht vorzukommen.

Bevor ich den Abschnitt über die Polypen beschliesse, möchte ich noch die Frage erörtern, warum sie an bestimmten Stellen der Nasenhöhle stets die gleichen Formen besitzen.

Die gutartigen Geschwülste der Mucosa narium entspringen, wie wir gesehen haben, entweder an kantigen Vorsprüngen der Nasenhöhle oder an den Wänden der Nasengänge. Hiemit ist die Form der Tumoren schon definirt, denn wenn die Nasenschleimhaut an kantigen Theilen zu einer Geschwulst auswächst, so verhält sie sich, sobald sie eine gewisse Grösse erreicht hat, etwa wie ein Lappen, den man mit einem Rande an ein quer gespanntes Seil befestigt; sie wird auf einer langen, schmalen Basis aufsitzen. Eine Geschwulst dagegen, deren Basis ein grösseres Areale der Schleimhaut in Anspruch nimmt, hängt in die Nasenhöhle hinein, wie beispielsweise die Polypen und die polypösen Wucherungen an den hinteren Muschelenden, oder sie verhält

[1] Vorles. über Chirurgie. Cassel 1856.
[2] Gurlt's Jahresb. Bd. III (Referat).

sich zur Wand der Nasenhöhle etwa wie ein Hügel zu seiner Umgebung (Geschwülste der Gruppe III, polypöse Wucherung an den Lefzen des Hiatus semilunaris). Wir sehen also, dass die Formen der beschriebenen Geschwülste sich auf die anatomische Beschaffenheit des Bodens, dem sie entsprossen, zurückführen lassen.

Combination der Geschwulstformen.

Ueber die Combinationsweise der Neubildungen an der Schneiderschen Membran ist zu bemerken, dass oft nur die eine oder die andere Form auftritt, dass aber auch alle Formen gleichzeitig nebeneinander vorkommen können.

Unter den secundären Veränderungen der Geschwülste habe ich bloss die Degeneration des Drüsenkörpers zu Cysten beobachtet, wobei gewöhnlich auch die den Polypen zunächstliegende Partie der Nasenschleimhaut in der gleichen Weise entartet war. Die Cysten besitzen theils einen serösen, theils einen consistenteren, weissen, opaken Inhalt; ersterenfalls entleeren die Geschwülste beim Anstiche reichlich Flüssigkeit.

Einfluss der Geschwülste auf die Nasenhöhle und deren Contenta.

Zu den schädlichen Einflüssen, welche die Schleimhautgeschwülste der Nasenhöhle auf ihre Umgebung ausüben, gehören:

a) Verstopfung der Nasengänge, des Hiatus semilunaris, der Choanen und des Ostium pharyngeum tubae;
b) Verschluss der Riechspalte;
c) Druck auf die Nasenmuscheln mit consecutiver Muschelatrophie;
d) Grubenbildung an der lateralen Nasenwand;
e) Erweiterung des halbmondförmigen Spaltes mit Freilegung des Infundibulum, des Ostium frontale und maxillare und schliesslich
f) die Hypertrophie der Nasenschleimhaut in der Umgebung der Geschwulst.

Verstopfung der Nasengänge tritt ein bei Gegenwart grosser Geschwülste, die Behinderung des Lufteintrittes in das Gehörorgan gewöhnlich durch hochgradige polypöse Degeneration der unteren Nasenmuscheln, welche in das Cavum pharyngo-nasale hineingewachsen sind. Die an den Lefzen des Hiatus semilunaris, an der lateralen Fläche der mittleren Nasenmuschel und im Infundibulum entspringenden Geschwülste verlegen häufig die Mündungen der Stirn- und der Kieferhöhle, worunter die Ventilation dieser Räume, insbesondere

die der Kieferhöhle, leidet. Dieselbe Erscheinung beobachtet man bei polypösen Wucherungen und bei Polypen an den Lefzen des halbmondförmigen Spaltes.

Die randständigen Geschwülste und Hypertrophien der mittleren Nasenmuschel legen sich an die Scheidewand und versperren die Riechspalte.

Eine andere, sehr eigenthümliche Veränderung beobachtet man an den Lefzen des Hiatus semilunaris dann, wenn breitgestielte oder grosse schmalgestielte Polypen daselbst ihren Ursprung nehmen. Diesfalls kommt es zur Erweiterung des Spaltes, zur Blosslegung des Infundibulum, des Ostium frontale und des Ostium maxillare; nur ein Fall meiner Sammlung macht hievon eine Ausnahme. Die Breite der erweiterten Spalte kann 10 *mm* betragen.

Da die breitgestielten Polypen meiner Sammlung nicht so gross sind, dass man an eine directe Zugwirkung denken dürfte, da ferner bei den grossen schmalgestielten Polypen des Falles 12, die allerdings einen Zug auf die Lefzen auszuüben im Stande gewesen wären, die obere Lefze nicht nach abwärts gezogen ist, sondern sich vielmehr nach oben zurückgezogen hat, so möchte ich glauben, dass die Dilatation der halbmondförmigen Spalte auf gestörte Ernährungsverhältnisse zurückzuführen sei, die an der Basis der Geschwulst sich geltend machen. Hiemit stimmt auch der Umstand überein, dass die Erweiterung in einzelnen Fällen nicht durch Abduction der Lefzen voneinander, sondern durch Schwund der Skelettheile zu Stande kommt.

Der Druck, den die Geschwülste der Nasenhöhle auf die nachbarlichen Theile ausüben, äussert sich am häufigsten an der mittleren Nasenmuschel: sie wird dünn (papierblattdünn), biegsam, und ihre Schleimhaut atrophirt. Dieses Verhalten könnte bei Anlagerung der medialen Muschelfläche an die Nasenscheidewand wegen des nachtheiligen Einflusses auf die Verzweigung des Olfactorius die Intensität des Geruchsvermögens schädigen. Werden die Geschwülste grösser, so zwängen sie sich zwischen der unteren Nasenmuschel und der Scheidewand ein, flachen die Muschel ab, führen aber an ihr seltener zur Atrophie als zur Hypertrophie der Schleimhaut. Die Verdickung entsteht durch die continuirliche Friction zwischen der Geschwulst und der nachbarlichen Partie der Nasenschleimhaut; denn in dem Falle mit den grossen Polypen zeigt sich überall da, wo diese der Muschel, der äusseren und der unteren Nasenwand anliegen, die Nasenschleimhaut verdickt, bleicher, resistent, runzelig und höckerig. Am Boden der Nasenhöhle finden sich zwei solche Stellen, und auf diesen liegen eben

die Geschwülste, während zwischen ihnen, also da, wo die Geschwülste nicht aufliegen, die Schleimhaut ein beinahe normales Aussehen darbietet. Dies Alles scheint darauf hinzuweisen, dass die Tumoren die Schleimhaut reizen und in ihr entzündliche Processe hervorrufen.

Capitel XV.

Ueber die genuine Atrophie der Nasenmuscheln und ihre Aetiologie.

In dem Capitel über die Anatomie der Nasenscheidewand und bei der Beschreibung der Nasenpolypen ist gezeigt worden, dass durch den Druck einer abnorm gebildeten Nasenscheidewand (durch Deviation, Hakenfortsatzbildung) und durch Geschwülste leicht Abflachungen, Kerbungen und selbst ausgedehnte Atrophien der Nasenmuscheln entstehen können. Ausser dieser auf mechanische Weise veranlassten Form von Atrophie gibt es noch eine zweite Art von Atrophie der Nasenmuscheln, die nicht durch äussere Einflüsse hervorgerufen wird.

Die genuine Atrophie tritt im Gefolge einer offenbar entzündlichen Erkrankung der Nasenschleimhaut gewöhnlich symmetrisch in beiden Nasenhöhlen auf, befällt aber nicht immer sämmtliche Nasenmuscheln sondern oft nur eine derselben: die untere oder die mittlere. Bei der nun folgenden Beschreibung halte ich mich vornehmlich an das Bild, welches die untere Nasenmuschel im atrophischen Zustande zur Schau trägt, und zwar aus dem Grunde, weil man an ihr die verschiedenen Stadien der Atrophie am besten studiren kann. Diese Muschel ist im Anfange der Erkrankung dünner, biegsamer und kleiner als im normalen Falle, und zwar sowohl im Knochen als auch in der Schleimhaut; später wird sie auch flacher, und so schreitet der Process langsam vorwärts, bis man schliesslich im höchsten Grade der Atrophie an jener Stelle der äusseren Nasenwand, wo ehemals die untere Nasenmuschel abgieng, nur mehr eine Schleimhautleiste vorfindet, in der sich zuweilen noch als Rest der Muschel ein Knochenstäbchen findet. Der Schleimhautüberzug der Muschel schrumpft, wird gefurcht (Taf. XXIII, Fig. 2); der Schwellkörper schwindet, und die blasse, dünne, glänzende Mucosa gleicht schliesslich mehr einer Serosa als einer Schleimhaut. In manchen Fällen hat es den Anschein, als würde die Atrophie des Knochens gegenüber der der Schleimhaut überwiegen, und es hängt an solchen Objecten die Schleimhaut am freien

Rande der Muschel als schlaffe Membran herab. Wahrscheinlicher ist jedoch, dass die verlängerte, schlaffe Membran auf eine vorher bestandene polypöse Hypertrophie zu beziehen sei. Tritt diesfalls die Atrophie mit gleicher Intensität in allen Schichten der Muschel auf, so prävalirt scheinbar die Knochenatrophie.

Ich habe auch am macerirten Muschelbeine die verschiedenen Phasen der Atrophie studirt. Diese Untersuchung ergab nachstehende Thatsachen: Im schwächsten Grade der Atrophie ist die untere Muschel bloss verdünnt, brüchig und stellenweise perforirt; im weiteren Verlaufe derselben vermindert sich die Länge sowie die Höhe des Muschelbeines, der freie Rand ist nicht mehr ausgebogen, sondern geradlinig oder gar concav. Durch Dehiscenzen der Knochenlamelle löst sich später die Randzone des Knochens in Form eines schmalen Bandes, das bald schwindet, grösstentheils ab, es bilden sich neue Dehiscenzen, die randständigen Muschelantheile schwinden neuerdings, und dies geht so fort, bis schliesslich vom Muschelbeine nur mehr ein Leistchen zurückgeblieben ist.

Neben der Atrophie der unteren Nasenmuschel sind häufig auch die anderen Muscheln atrophisch, zuweilen nur die mittlere, an welcher der Schwund einen noch höheren Grad erreichen kann als an der unteren; selbst die Nasenwände bleiben von der Atrophie nicht verschont, die äussere Wand wird so stark verdünnt, dass der Canalis palatinus descendens sowie der knöcherne Thränennasengang dehisciren, und auch am Septum treten oft ähnliche Zeichen der Atrophie auf.

Die Atrophie der Nasenmuscheln verändert die Configuration der Nasenhöhle sehr wesentlich; sie ist geräumiger geworden, was sowohl ihre Inspection, wie auch die des Nasenrachenraumes wesentlich erleichtert. Durch den Schwund der mittleren Nasenmuschel werden der mittlere Nasengang und die halbmondförmige Spalte freigelegt und die Besichtigung der vorderen Keilbeinfläche und ihrer Foramina sphenoidalia möglich gemacht. Die wichtigsten Veränderungen bei Atrophie der mittleren Nasenmuschel erleidet aber die Ausbreitung der Geruchsnerven, denn durch die Verkürzung der Muschelfläche des Siebbeines, welche als Trägerin der Olfactoriusverzweigung eine grosse Rolle spielt, und durch die Atrophie der Riechschleimhaut werden in der Nasenhöhle Verhältnisse geschaffen, die auf das Geruchsvermögen nur in ungünstigem Sinne einwirken können.

Auf Taf. XXIII, Fig. 3 habe ich eines meiner Präparate abbilden lassen. Die Figur zeigt den hochgradigen Schwund der Nasenmuscheln, und es wird bei Betrachtung der Abbildung gewiss Jedem sofort auffallen, dass die halbmondförmige Spalte von der Muschel nicht gedeckt ist.

Wie ist nun die Atrophie aufzufassen, und durch welche Processe wird sie veranlasst? In Bezug auf die Aetiologie der Muschelatrophie haben sich R. Voltolini[1]), E. Zaufal[2]), E. Michel[3]) und B. Fränkel[4]) durch klinische Untersuchungen verdient gemacht. Sie alle stimmen darin überein, dass man die abnorm kleinen Nasenmuscheln stets neben Ozaena antreffe. Während aber Voltolini, Michel und Fränkel die kleinen Muscheln als Theilerscheinung der Ozaena ansehen, glaubt Zaufal auch einen angeborenen Mangel der unteren Nasenmuschel annehmen zu müssen. Bevor man daher auf das Wesen des Processes selbst eingeht, ist zu entscheiden, ob die Zaufal'schen Fälle in der That auf angeborenem Mangel beruhten, oder ob dieser Autor nicht vielmehr durch krankhafte Processe atrophisch gewordene Muscheln mit Bildungsmangel verwechselt hat.

Zaufal's Angabe über den angeborenen Defect oder über die rudimentäre Anlage der Nasenmuscheln stützt sich auf in vivo angestellte Untersuchungen. Er beruft sich in mehreren Abhandlungen auf diese Bildung und bespricht den Einfluss, den sie auf die Physiologie der Nasenhöhle ausübt. Vor Zaufal hat Hyrtl[5]) über einen Fall von angeborenem Mangel der Nasenmuscheln berichtet, den er für eine grosse Rarität hielt. Im Hyrtl'schen Falle waren an Stelle der Nasenmuscheln bloss Schleimhautfalten vorhanden, von welchen die der unteren Nasenmuschel entsprechende eine Länge von 7 *mm* und (in der Mitte) eine Breite von nur 1—2 *mm* besass. Die Nasenschleimhaut war nach Hyrtl's Angabe nicht auf merkliche Weise verändert, doch hatte sie in den Falten, welche die untere Nasenmuschel und den Siebbeinhaken vertraten, ein trockenes, fibröses Aussehen angenommen. Die eine Gesichtshälfte wurde der Maceration unterworfen, und da zeigte sich, dass auch ein Theil der verticalen Platte des Gaumenbeines fehlte. Die Highmorshöhlen waren abnorm eng und durch häutige Scheidewände gefächert. Dem füge ich nach Besichtigung des im hiesigen anatomischen Museum aufbewahrten Präparates noch bei, dass in den die mittlere und obere Nasenmuschel substituirenden Schleimhautfalten, ferner in der Region des Siebbeinhakens und des Thränennasencanales sich Knochenstäbchen und Knochenschüppchen eingelagert finden. Die Möglichkeit eines pathologischen Ursprunges ist nach

---

[1]) l. c.

[2]) Aerztl. Correspond.-Blatt. Prag 1875.

[3]) Die Krankh. d. Nasenh. etc. Berlin 1876.

[4]) Ziemssen. Handb. d. spec. Path. u. Ther. Bd. IV. Leipzig 1876; und Allg. med. Centr.-Zeit. Berlin 1879.

[5]) Angeborener Mangel der unteren Nasenmuscheln etc. Sitzungsber. d. k. Akad. in Wien. Bd. XXXVIII.

Hyrtl ausgeschlossen: es sollen dagegen sprechen: die Symmetrie des Defectes in beiden Nasenhöhlen, die Unversehrtheit der äusseren Nase, der Nasenscheidewand und der Nasenschleimhaut, der vollkommen gesunde Zustand aller übrigen Knochen und der Mangel an Narben und Callositäten.

Nach Hyrtl hat C. Gegenbaur[1]) einen Fall von mangelhafter Ausbildung der Nasenmuscheln beschrieben. Es fanden sich in beiden Nasenhöhlen übereinstimmend alle drei Muscheln schwach entfaltet und liessen demzufolge die sonst von ihnen verdeckten Eingänge in die lateralen Nebenhöhlen der Nase offen zu Tage liegen.

Die von Hyrtl angeführten Argumente beweisen nicht zwingend den angeborenen Mangel der Nasenmuschel und passen ebensogut auf atrophische Muscheln. Auch diese Defecte treten zumeist symmetrisch auf, die äussere Nase, die Scheidewand und die Schleimhaut bleiben unversehrt, alle übrigen Knochen sind normal, und von Narben und Callositäten ist nichts zu bemerken. Man könnte ferner etwa anführen, dass es sich im Hyrtl'schen Falle um ein abnormes Kiefergerüst handelte, da die Kieferhöhlen sehr eng gewesen seien. Doch auch dieses stimmt nicht, denn verkümmerte Sinus maxillares sind so häufige Befunde, dass jeder Anatom, der eine grössere Anzahl von Zergliederungen der pneumatischen Anhänge ausgeführt hat, in verkümmerten Highmorshöhlen mit oder ohne atrophische Muscheln keine Seltenheit mehr sehen wird. Defecte am Gaumenbeine, welche Hyrtl beobachtete, kommen auch häufig genug zur Beobachtung und sind einfach durch Schwund der ohnehin schon dünnen verticalen Platte entstanden.

In meiner Anschauung bestärkt mich speciell für den Hyrtl'schen Fall neben den angeführten Momenten auch noch die Thatsache, dass in den an Stelle der Siebbeinmuscheln getretenen Schleimhautfalten Knochenstücke ganz von dem Aussehen enthalten sind, wie sie in meinen Fällen vorkommen, und dass die Schleimhaut eine trockene, fibröse Beschaffenheit zeigt, eine Erscheinung, die auch auf die Schleimhautbekleidung atrophischer Muscheln vollkommen passt.

Aus diesem Grunde halte ich die citirten Fälle von angeblichem angeborenen Mangel der Nasenmuschel für Defecte, welche durch krankhafte Processe erzeugt wurden.

Das Irrige der gemachten Angaben geht am deutlichsten aus der Untersuchung der Nasenhöhle von Embryonen und neugeborenen Kindern hervor. Die Muschel-

---

[1]) Ein Fall von mangelhafter Ausbildung der Nasenmuscheln. Morphol. Jahrb. Bd. V. 1879.

atrophie kommt so häufig vor, dass man sie selbst bei der Section von nur wenigen Neugeborenen finden müsste. Ich habe nun viele Hunderte von Neugeborenen und auch eine grosse Anzahl von Embryonen zergliedert aber in keinem Falle auch nur die Spur einer rudimentären Muschel angetroffen.

Man kann die Atrophie auch nicht auf eine senile Veränderung der Muscheln zurückführen; denn sie tritt vorwiegend bei jugendlichen Personen auf, und unter einer grossen Reihe von Greisenschädeln unserer Sammlung fanden sich nur in der entsprechenden Anzahl atrophische Muscheln.

Wenn nun, wie vorher beschrieben wurde, die Atrophie der Nasenmuscheln einen solchen Grad erreicht hat, dass nur mehr schmale Schleimhautleisten zurückgeblieben sind und man, ohne anatomische Erfahrungen über die Atrophie der Muscheln zu besitzen, auf einen solchen Fall stösst oder die Nasenhöhle einer lebenden Person untersucht, in der man neben defecten oder mangelnden Muscheln keine anderen hervorragenden Signa eines pathologischen Processes vorfindet, so kann man eben leicht zu dem Irrthume veranlasst werden, den Defect der Muscheln für einen angeborenen zu halten. So ergieng es auch mir, als ich vor Jahren bei der Zergliederung einer Nasenhöhle verkümmerte Nasenmuscheln antraf. Ich hielt den Defect so lange für einen angeborenen, bis ich durch reichliche Erfahrungen eines Besseren belehrt wurde.

Aus all' dem folgere ich, dass bisher kein einziger Fall von angeborenem Mangel der Nasenmuscheln verbürgt ist, und hierin finde ich mich in Uebereinstimmung mit anderen Autoren, die gleich mir annehmen, dass die Muscheln bei Ozaena stets durch einen krankhaften Process zu Grunde gehen. Die Muschelatrophie ist die Folge eines intensiven chronischen, eiterigen Nasenkatarrhs (Nasenblennorrhöe, Ziem, Kurz), der auch Ozaena genannt wird, eine Bezeichnung, die deswegen verfehlt ist, weil sie nicht die Krankheit selbst charakterisirt, sondern bloss ein hervorragendes Symptom des Processes markirt.

Nachdem nun feststeht, dass die Muschelatrophie einem atrophirenden Katarrh zuzuschreiben ist, habe ich nur noch jene Erscheinungen zu besprechen, die bei den Zergliederungen neben atrophischen Muscheln beobachtet werden, bemerke aber gleich im Vorhinein, dass ich bei dem Mangel an klinischen Erfahrungen die gleich zu erörternden Processe nur insoferne zur Ozaena rechne, als die Muschelatrophie ein untrügliches Zeichen dieser Krankheit ist. Falls dies zutrifft, dann bestätigen meine anatomischen Befunde die klinischen Erfahrungen von Zaufal und Michel, dass die Ozaena simplex mit

einer nach Caries des knöchernen Nasengehäuses aufgetretenen Geschwürbildung nichts zu thun hat. Bei den vielen Zergliederungen von Muschelatrophie fand ich weder Geschwüre in der Nasenschleimhaut noch ihre Residuen in Form von Narben. So verhält es sich bei der Ozaena simplex. Es ist aber durch Fränkel nachgewiesen worden, dass auch Geschwürbildung in der Nasenschleimhaut mit Ozaena combinirt vorkomme, doch handelt es sich in diesen Fällen um Caries syphilitica [1]) der Nasenhöhle, combinirt mit Abscessbildung in der Schleimhaut. Im Verlaufe des hiebei auftretenden Katarrhs kommt es zur Atrophie der Muscheln und zu jenen Symptomen, welche eben den Namen Ozaena veranlasst haben. Ich kann es freilich nicht mit voller Sicherheit behaupten, aber es ist doch sehr wahrscheinlich, dass ein grosses Loch, welches ich einmal in einer atrophischen Muschel fand, in diese Kategorie der Ozaena gehörte.

Zaufal bringt die Erscheinungen der Ozaena mit den Folgeerscheinungen in Verbindung, die eine durch angeborenen Mangel oder durch Zerstörung der Nasenmuscheln zu geräumig gewordene Nasenhöhle hervorruft. Es stellen sich hiebei Stagnation und Putrescenz des Secretes ein, und für die Richtigkeit seiner Behauptung findet er die Bestätigung in der Section eines Falles mit offenkundiger Ozaena, in dem ausser einer weiten Nasenhöhle und abnorm kleinen Muscheln nichts gefunden wurde. Den Befund Zaufal's kann ich bestätigen, denn ich habe Fälle zergliedert, in welchen, von der Muschelatrophie abgesehen, nichts vorlag, weder Borken- noch Secretbildung; allein es wird wohl Fälle geben, in welchen die Schleimhaut schon so weit degenerirt ist, dass dies nicht mehr zuzutreffen braucht. B. Fränkel hebt mit Recht hervor, dass eine weite Nasenhöhle allein noch keine Ozaena veranlasse, sondern dass auch noch eine Schleimhauteiterung,

---

[1]) Vielleicht gehören die folgenden von J. G. Walter, Museum anatomicum Berolini 1805, beschriebenen zwei Fälle in diese Kategorie:

Caput sexagenariae. Ossa nasi, suprema pars processus nasalis utriusque ossis maxillaris superioris arrosa et complanata. Os lacrymale in utraque orbita cum ethmoidali et processu nasali ossis maxillaris tam arte cohaeret, ut canalis nasalis omnino sit clausus. Ossa in cavitate narium recondita plane deficiunt; hinc non nisi unica praegrandis efformatur cavitas narium septo intermedio destituta.

Caput quinquagenarii. Ossa nasi cum processibus nasalibus ossium maxillarium superiorum arrosa, inter se juncta et complanata sunt. Ossa cavi narium omnino sunt deleta. Apertura inferior canalis nasalis clausa est; nasus externus seu mollis vel mobilis pure venereo destructus. Nihilominus vulnus mirifice et affluente novo succo osseo sanatum est.

Siehe auch den zweiten Band dieses Werkes, in welchem Fälle beschrieben sind, wo neben Muschelatrophie die Zeichen von Lues vorhanden waren.

Eintrocknung der Secrete zu Borken und die specifische Zersetzung derselben dazutreten müssen. Nach Fränkel ist also die Ozaena simplex die Folge eines eiterigen, atrophirenden Nasenkatarrhs; sie geht aus einem hypertrophischen Katarrh hervor, der allmälig zur Atrophie gelangt, und durch die Atrophie der Muscheln entsteht dann die weite Nasenhöhle. Diese Theorie verdient deshalb am meisten Beifall, weil sie den Schwerpunkt des Processes in die Nasenschleimhaut verlegt, und ich stimme ihr um so eher bei, als ich mich anatomisch davon überzeugt habe, dass der hypertrophische Zustand der Nasenschleimhaut nach und nach in den atrophischen übergeht. In dem casuistischen Theile der Nasenpolypen sind sub 4, 9, 10, 14, 21, 22, 33 und 38 Fälle beschrieben, in welchen neben Muschelatrophie die Zeichen der Hypertrophie in Form von Polypen und polypösen Wucherungen vorhanden waren [1].

Ausser den angeführten zwei Theorien über Ozaena gibt es noch eine dritte, die von Michel herrührt. Nach diesem Autor besteht die Ozaena in einer chronisch-eiterigen Entzündung der Nebenhöhlen, speciell in der des Sieb- und Keilbeines. Diese Theorie ist nicht neu, denn durch den Satz: »pituitosi vero succi in sinubus supra recensitis congesti, vel ad narium cavitatem, vel patentes ad meatus, qui a naribus ad fauces tendunt, amandentur, sique contingat, ut propter nimiam crassitiem, vel nimiam lentorem, vel propter peculiare quoddam nasi, aut praedictorum sinuum conformationis vitium, in iis diutius retineantur, per diutinam, quam inibi contrahunt, moram, solum, quibus impraegnantur, vi fermentescendo putrescunt et narium foetorem producunt« erfahren wir, dass schon R. Vieussens [2] für den aus der Nasenhöhle kommenden Gestank eine Zersetzung des Secretes in den Nebenhöhlen annimmt, und S. Reininger [3] sagt in einer Dissertation über die Kieferhöhle: »mucum his cavitatibus inclusum, si diutius detineatur, vel corrumpi et sic tunicam quoque acrimonia sua corrumpere, vel in tophaceam duram substantiam, ut lapidem mentiatur, abire, ad intelligendum satis pronum est. Prius si accidat graves ozaenas et vix medicinam admittentes oriri opus est, quoniam non nisi per curationis universalis vias succurrere licet: cujus tamen efficacia debilior, quam pro tanto malo exstirpando nequiri videtur, apparet, praesertim quando caries accessit et tenuissimis ossiculis insedit.«

---

[1] Abgebildet auf Taf. XXI, Fig. 2 u. 3.

[2] De nat. et necessit. spir. animal etc. in der Bibliotheca anatom. des Manget.

[3] Diss. inaug. de cavitat. ossium capit. etc. im VIII. Bande der von A. v. Haller gesammelten Dissertationen.

Die Ansicht Michel's über das Wesen der Ozaena soll durch die Zergliederung eines Falles nicht bestätigt worden sein, auch der vorher citirte Befund von Zaufal spricht gegen Michel, nichtsdestoweniger kann die Erkrankung der Nebenhöhlen im Sinne von Michel eine wichtige Nebenerscheinung der Ozaena sein, und seine Angabe steht, wie sich leicht beweisen lässt, mit keiner der Anschauungen über Ozaena im Widerspruch. Da sichergestellt ist, dass der primären Ozaena eine Erkrankung der Nasenschleimhaut zu Grunde liegt, dass ferner alle entzündlichen Affectionen der Nasenschleimhaut leicht auf die Nebenhöhlen übergehen und hier gewöhnlich sogar länger verharren, als in der Nasenhöhle selbst, so unterliegt es keinem Zweifel, dass auch bei Ozaena dasselbe der Fall sein wird, und hiemit stimmen meine Befunde insoferne überein, als ich in einem Falle neben atrophischen Muscheln die Schleimhaut der Highmorshöhlen geschwellt und mit eiteriger Flüssigkeit beschlagen, in einem anderen Falle in der Keilbeinhöhle einen übelriechenden Schleim vorfand. Da aber, wie ich schon bei den entzündlichen Erkrankungen der Nasenschleimhaut hervorgehoben habe, der Process nicht immer auf die Nebenhöhlen übergeht, so können die Nebenhöhlen bei Ozaena auch ein normales Aussehen besitzen. Ich habe gesehen, dass in einigen Fällen mit Atrophie der Muscheln dicklicher Eiter in die Nasenhöhle ergossen war, während die Schleimhaut der Nebenhöhlen bloss Injection und leichte Schwellung darbot; in einem anderen Falle verhielten sich die Nebenhöhlen normal, dafür aber enthielt die Nasenhöhle eine dickliche, graugelbliche, stinkende Masse.

Fasse ich zum Schlusse die Erscheinungen zusammen, die bei Sectionen der Nasenhöhle neben atrophischen Muscheln vorkommen, so ergibt sich:

a) in manchen Fällen ein negatives Resultat; die Muschelatrophie ausgenommen liegt nichts vor;

b) in einigen Fällen ist nur noch die Nasenschleimhaut erkrankt, während

c) in einer dritten Reihe von Fällen neben der Muschelatrophie auch noch die eine oder die andere Nebenhöhle (Sinus sphenoidalis, maxillaris) mehr oder minder intensiv erkrankt ist.

Diese Angaben stimmen völlig mit den Resultaten von E. Fränkel[1] überein. Auch dieser Autor, dem man einige sehr eingehende Sections-

[1]) Path.-anat. Unters. über Ozaena. Virch. Arch. Bd. LXXV. Berlin 1879.

befunde über Ozaena verdankt, kommt zu dem Schlusse, dass durchaus verschiedene anatomische Processe jenes selbe Symptom, welchem die Bezeichnung der Affection entlehnt ist, veranlassen können, nämlich solche, welche einzig und allein auf die Schleimhaut der Nasenhöhle, beziehungsweise auf die der Nebenhöhlen beschränkt sind, und solche, welche neben der Schleimhaut auch die Knochen der Nasenhöhle selbst und die der angrenzenden Schädelbasis befallen.

Nach meinen anatomischen Erfahrungen muss ich mich dahin aussprechen, dass die Ozaena simplex ein chronischer, hypertrophischer Katarrh der Nasenschleimhaut ist, in dessen Gefolge es zum Schwunde der Nasenschleimhaut und der Muscheln kommt. Die Atrophie der Nasenschleimhaut beeinflusst in abnormer Weise die Menge und den Chemismus der Secretion, und die durch den Schwund der Muscheln erweiterte Nasenhöhle veranlasst ein abnormes Respirationsverhalten innerhalb derselben. Dieses abnorme Verhalten führt zur Stagnation, Borkenbildung, eventuell zur Putrescenz des Secretes, welch' letztere einen penetranten Gestank erzeugt, der als dominirendes Symptom die Aerzte veranlasste, der Krankheit einen verfehlten Namen beizulegen.

Die Nebenhöhlen verhalten sich der Ozaena gegenüber verschieden, indem sie einmal miterkranken, ein andermal nicht.

Capitel XVI.

Ueber Synechien zwischen den Nasenmuscheln und den Wänden der Nasenhöhle.

(Taf. XXIII, Fig. 4 u. 5; Taf. XXIV, Fig. 1—3.)

Synechien zwischen den Muscheln und den Nasenwänden sind nicht selten. Schon H. F. Simon[1]) hat in einer vergleichend-anatomischen Studie über das Muschelbein eine Synechie beschrieben und diese auf einen pathologischen Process zurückgeführt; er schreibt: »Coryza cum insigni inflammatione Membranae Schneiderianae forte ad coalescentiam earum (nämlich der unteren Nasenmuscheln) cum adjacentibus ossibus, praecipue cum maxilla superiori ansam praebet.« In neuerer

[1]) l. c.

Zeit haben Michel[1]) und E. Zaufal[2]) über Synechien berichtet. Ersterer fasst sie als Producte eines krankhaften Processes auf, während Zaufal die Frage, ob die Synechien angeboren oder erworben seien, offen lässt. Nach meinen Erfahrungen trifft beides zu, und von den fünf Fällen, über die ich berichten kann, repräsentirt einer unzweifelhaft eine Hemmungsbildung, ein zweiter ist pathologischen Ursprunges, indess sich über die anderen drei Fälle nicht mit voller Sicherheit ein Urtheil fällen lässt. Ich führe nun die einzelnen Fälle an, aus deren Beschreibung sich der verschiedene Typus der Synechien klar ergeben soll.

Fall 1 und 2. In diesen Fällen kam es zu einer symmetrischen Verwachsung zwischen den unteren Nasenmuscheln und dem Boden der Nasenhöhle. Die Schleimhaut der Muscheln ist knapp hinter ihrer Mitte an einer bis 1 *cm* langen Stelle verlängert, straff gespannt und mit dem Boden der Nasenhöhle verwachsen. Die beiden Fälle unterscheiden sich nur dadurch von einander, dass die Synechie sich in dem einen im Verlaufe gegen die untere Wand der Nasenhöhle conisch zuspitzt. Narbengewebe an der Verwachsungsstelle ist nicht zu sehen.

Fall 3 (Taf. XXIII, Fig. 4) fand ich an einem macerirten weiblichen Schädel; die Synechie ist knöchern und zwischen der Nasenscheidewand und der mittleren Muschel etablirt. Das Septum ist ungefähr in seiner Mitte an einer kleinlinsengrossen Stelle verdickt und zu einem Tuberculum (*a*) ausgewachsen, in dessen Umgebung das Knochengewebe erbleicht, minder compact und durchlöchert ist. Gerade gegenüber dem Tuberculum sendet die mittlere Nasenmuschel einen ähnlichen Knochenhügel aus, der sich mit dem Höcker des Septum verbindet. Die übrigen Gebilde der Nasenhöhle sind normal. Dass diese knöcherne Synechie einem krankhaften Processe zuzuschreiben ist, ersieht man aus der Beschaffenheit der Nasenscheidewand in der Umgebung des Knochenauswuchses.

Fall 4 (Taf. XXIII, Fig. 5). An diesem Präparate sind einige Abnormitäten zu verzeichnen. Die Nasenschleimhaut war im frischen Zustande stark geschwellt, desgleichen die Schleimhaut der Highmorshöhle, die sich dabei noch zu grossen, gelblich gefärbten hydropischen Höckern erhoben hat. Die Nasenmuscheln, insbesondere die unteren, sind atrophisch, und die rechte besitzt knapp unter ihrem Abgange von der äusseren Nasenwand eine 1 *cm* lange, elliptische Lücke. Die Communi-

[1]) l. c.

[2]) Strangbildung zwischen Muschel und Septum. Prager medic. Wochenschrift 1876.

cationsöffnungen zwischen den Kieferhöhlen und der Nasenhöhle sind enorm erweitert; die halbmondförmigen Spalten haben sich zu 15 *mm* langen und 12 *mm* breiten Lücken entwickelt, die ohne Vermittlung eines Ostium maxillare in die Kieferhöhle führen. Zu dieser Abnormität gesellen sich nun einige häutige Synechien, und zwar:

a) eine strangförmige (*b*), welche linkerseits die abnorm weite, in die Highmorshöhle führende Oeffnung der Nasenhöhle überbrückt und zweitheilt;

b) eine zweite, kurze, linkerseits, knapp hinter der Apertura pyriformis, zwischen der knorpeligen Nasenscheidewand und der äusseren Nasenwand und schliesslich

c) eine dritte (*c*), kurze, linkerseits, zwischen dem Septum und der mittleren Nasenmuschel.

Die Atrophie der Nasenmuscheln, ferner das Loch in der rechten Muschel weisen zugleich mit dem Katarrh der Nasen- und Kieferhöhlenschleimhaut darauf hin, dass eine heftige chronische Affection in der Nasenhöhle bestanden hat, und aus diesem Grunde erscheint es sehr wahrscheinlich, dass auch die weiten Oeffnungen zwischen der Nasenhöhle und den Kieferhöhlen und ebenso die Synechien auf Grundlage der gesetzten Erkrankung sich entwickelt haben. Die weiten Oeffnungen fasse ich als Theilerscheinung der Atrophie auf, indem ich annehme, dass Atrophie an den Lefzen des Hiatus semilunaris zu der enormen Erweiterung des Spaltes geführt hat.

Fall 5 (Taf. XXIV, Fig. 1, 2 u. 3). Dieser betrifft die Nasenhöhle einer männlichen Leiche und ist zugleich unter allen der complicirteste. Da mehrere Abnormitäten zu beschreiben sind, will ich jede Nasenhöhle für sich behandeln.

Am Frontalschnitte fällt vor Allem die Beschaffenheit der linken Hälfte auf. Es steht auf dieser Seite der Boden der Nasenhöhle (*a*) wegen mangelhafter Resorption des Knochens höher als rechts. Die äussere Nasenwand ist im Bereiche des mittleren Nasenganges stark ausgebuchtet, und sehr auffallend ist der Mangel des Hiatus semilunaris. An seiner Stelle zieht die Nasenschleimhaut glatt vorüber, und es erstreckt sich von hier aus ein überbohnengrosser, dichter, mit einigen bis hanfkorngrossen, glashellen Cysten durchsetzter Bindegewebspfropf (*b*), welcher mit der Submucosa der Nasenschleimhaut in Verbindung steht, in den Kieferkörper hinein. Der Kiefer besitzt keinen Sinus, da, abgesehen von der kleinen Höhle, die den eben beschriebenen Bindegewebskern aufnimmt, der Oberkieferkörper sich ausschliesslich aus einer engmaschigen, fetthaltigen Spongiosa (*c*) zusammensetzt.

Der untere Nasengang ist in mehrere Etagen getheilt, weil die untere Muschel (*d*) einerseits mit dem Nasenboden und andererseits mit einem Hakenfortsatze (*e*) der Scheidewand verbunden ist. Die untere Muschel selbst ist flach und (vom vorderen Ende angefangen) in einer Länge von 30 *mm* durch eine, nur vorne häutige, sonst knöcherne Synechie derart mit dem Nasenboden verwachsen, dass eine in den unteren Nasengang eingeführte und in der Richtung der äusseren Nasenöffnung vorgeschobene Sonde in einen Blindsack geräth. Hinten endigt die Muschel in normaler Weise. Die Nasenscheidewand ist asymmetrisch gestellt, ihre Convexität springt gegen die linke Nasenhöhle vor und verengt diese. Ueberdies führt die linke Fläche des knöchernen Septumantheiles einen breiten, am freien Rande knorpeligen Hakenfortsatz, welcher der unteren Nasenmuschel anliegt und vorne in den Nasenboden übergeht. Da die Schleimhaut der unteren Muschel sowohl auf die untere wie auf die obere Fläche des Fortsatzes übergeht, so existirt auch eine Synechie zwischen Septum und Muschel. Durch diese Bildung ist der Nasengang in drei, mit Schleimhaut bekleidete Röhren getheilt: 1. in eine laterale, zwischen Muschel, Nasenboden und äusserer Nasenwand (*f*), die vorne blind endigt und rückwärts normal ausmündet; 2. in eine mediale Röhre (*g*), begrenzt aussen von der Synechie zwischen Muschel und Nasenboden, innen vom Septum, oben vom Hakenfortsatze und unten vom Nasenboden. Diese Etage des unteren Nasenganges endigt vorne gleichfalls blind, weil der vordere Antheil des Hakenfortsatzes mit der unteren Wand der Nasenhöhle verschmolzen ist, mündet aber rückwärts frei in die Choane; und 3. in den über diesen beiden gelegenen Theil der Respirationsspalte (*h*), welcher allein die Luft gegen die Lunge leitete. Der Nasenboden ist bei der Untersuchung des Präparates von der vorderen Oeffnung aus nicht zu sehen, denn es geht der Hakenfortsatz in denselben über. Da zwischen dem Nasenboden und der Muschel eine Synechie besteht, so steigt der widernatürliche Nasenboden (Muschel, Septum), je weiter man nach rückwärts kommt, um so mehr in die Höhe, und hinten an seiner rundlich geformten Mündung (Fig. 1 *h*) ist der Gang kaum mehr 10 *mm* hoch und breit.

Die Inspection der Nasenhöhle hätte diesfalls schwerlich eine Besichtigung des Cavum pharyngo-nasale gestattet, und bei einer pharyngorhinoskopischen Untersuchung wäre man zur Ueberraschung auf eine Dreitheilung der linken Choane gestossen.

Abgesehen von diesen Synechien, ergaben sich noch einige kleinere Verwachsungen. So sind zwischen der mittleren Nasenmuschel und dem Septum drei Stränge ausgespannt, von welchen namentlich einer (*i*) sich durch Kürze und Dicke auszeichnet. Die

Riechspalte ist linkerseits mangelhaft entwickelt; durch Verwachsung (*l*) der Schleimhaut der mittleren Muschel mit der Scheidewand im hinteren Bezirke wurde das Terrain der Riechnervenverbreitung wesentlich eingeengt.

Rechterseits ist die Highmorshöhle von mittlerer Grösse und reicht bis ans Niveau des Nasenbodens herab. Der Hiatus semilunaris fehlt; hier ist die mittlere Nasenmuschel, ihr hinteres Ende ausgenommen, an die Seitenwand angewachsen (Fig. 1 *m*). Hinter dieser Synechie finden sich noch zwei andere zwischen Muschel und Septum. Eine directe Communication zwischen der Nasen- und der Kieferhöhle existirt nicht, denn das Ostium maxillare (*n*), welches sonst eine normale Lagerung einhält, mündet in das Siebbeinlabyrinth (*o*). Letzteres besteht aus grossen Zellen und geht hinten direct in die Keilbeinhöhlen über, die weder eine vordere Wand noch Foramina sphenoidalia besitzen.

Um die abnorme Bildung der Choanen zu übersehen, ist Fig. 2 und 3 einzusehen. Die erstere zeigt bei *p* die normale rechte, bei *k* die abnorme linke, mehrfach getheilte Choane; *o* stellt den mit der unteren Muschel verbundenen Hakenfortsatz der Scheidewand dar.

Im Choanenbilde sieht man bei *a* das Septum, bei *b* die Tuba Eustachiana; *f* ist der Durchschnitt der unteren Nasenmuschel, *e* der Hakenfortsatz der Scheidewand, *c* die rechte normale und *d* die linke dreigetheilte Choane.

Das Gesichtsskelet ist etwas asymmetrisch, weil auf der Seite der vorhandenen Kieferhöhle die Facialwand stärker ausgebuchtet ist als auf der Gegenseite.

Es ist leicht nachzuweisen, dass es sich in diesem Falle nicht um die Folgeerscheinungen eines pathologischen Processes, sondern um eine Bildungshemmung handelt. Gegen einen pathologischen Ursprung sprechen:

a) das normale Aussehen der Schleimhaut;
b) der Mangel an Narben in der Nähe der Synechien.

Für die Bildungshemmung neben diesen Momenten:

a) der Defect der linken Highmorshöhle;
b) der Durchbruch der Keilbeinhöhle gegen das Siebbeinlabyrinth;
c) das Fehlen der halbmondförmigen Spalten;
d) die Einmündung des Ostium maxillare dextrum in das Siebbein und schliesslich
e) das normale Aussehen des rechten Sinus maxillaris.

Wenn wir nämlich annehmen wollten, es sei rechterseits der Hiatus semilunaris durch eine Erkrankung der Schleimhaut verwachsen,

und es hätte sich nachträglich das Ostium maxillare gegen das Siebbein eröffnet, so müssten Residuen dieses pathologischen Processes sichtbar sein, denn es kann ein Abschluss des Sinus nicht erfolgen, ohne dass Veränderungen in demselben auftreten. Von solchen ist aber, wie schon bemerkt, in unserem Falle nichts zu sehen.

Resumire ich das Vorhergegangene, so ergeben sich viererlei Arten von Synechien:

a) Strangförmige oder membranöse Synechien, die zwischen zwei gegenüberliegenden Flächen brückenartig ausgespannt sind;

b) knöcherne Synechien der gleichen Richtung und Form;

c) breite Synechien, in welchen Fällen die Schleimhautfläche einer Muschel direct mit der Bekleidung einer nachbarlichen Wand verklebt ist, oder der Schleimhautsaum einer Muschelkante sich zu einer Lamelle verlängert, die sich an einer der nachbarlichen Wände inserirt; schliesslich

d) ausgebreitete Synostosen zwischen dem Rande der unteren Muschel und dem Nasenboden.

Capitel XVII.

Ueber die Perforation der knorpeligen Nasenscheidewand.

(Taf. XXIV, Fig. 4 u. 5.)

Die Perforation der knorpeligen Nasenscheidewand gehört zu den häufigen Befunden. Als ich anfieng, Zergliederungen der Nasenhöhle auszuführen, achtete ich auf das Vorkommen von Löchern im Septum cartilaginosum und habe solche unter 150 Leichen achtmal beobachtet. Die Weite der Lücke variirte zwischen der Grösse einer Linse und der eines Kreuzerstückes (Taf. XXIV, Fig. 4). In einigen Fällen sah man am Rande des Loches die Schleimhaut so verdünnt, dass der Knorpel nur mehr von einer sehr dünnen Membran gedeckt war; in anderen Fällen lag der Knorpel bloss, und an einem dieser Präparate konnte man deutlich sehen, wie die Perforation zu Stande gekommen war. Es zeigte nämlich die Schleimhautbedeckung der knorpeligen Nasenscheidewand auf einer Seite einen rundlichen Substanzverlust, und in der Umgebung dieses Defectes liess sich die verdünnte Schleimhaut

leicht vom Knorpel abheben; hierauf folgte ein zweiter, gegen den Rand verdünnter und scharfkantig auslaufender Substanzverlust im knorpeligen Septum, der sich zu dem ersteren ähnlich wie die Lücke eines Diaphragma zum Rahmen desselben verhielt, und die Schleimhautbekleidung des Septum der nachbarlichen Seite war an der Stelle des Loches im Knorpel bereits ausnehmend verdünnt (Taf. XXIV, Fig. 5), in einem anderen Falle sogar schon mit einer kleinen Lücke versehen.

Dieser Befund macht es sehr wahrscheinlich, dass ein Geschwür der Schleimhaut zu Perichondritis führt und die Perforation des Knorpels veranlasst. Schreitet der Process vor, so tritt auch auf der anderen Seite eine Lücke in der Nasenschleimhaut auf, heilt er aus, dann erhält man ein Bild, wie es bereits beschrieben wurde; es ist nämlich der Knorpelrand des Loches überhäutet. Auf diese Weise scheinen die Löcher im knorpeligen Theile zu entstehen. Hildebrandt[1]) spricht wohl von angeborenen Löchern der Nasenscheidewand und erzählt von sich selbst, dass er im knorpeligen Theile der Scheidewand ein rundliches angeborenes Loch von der Grösse einer Erbse besitze. Damit ist jedoch noch lange nicht bewiesen, dass dieses in der That eine Bildungshemmung darstellte. Hildebrandt hatte es so aufgefasst, weil er es von jeher kannte.

Gegen das Angeborensein dieser Art von Perforation spricht auch schon der Umstand, dass sie bei Embryonen und Neugeborenen niemals angetroffen wird.

Ueber den histologischen Befund des Ulcus perforans septi enthält eine Abhandlung von Hajek[2]) werthvolle Angaben.

Capitel XVIII.

Cysten in der Nasenschleimhaut.

Die Cysten der Nasenschleimhaut kommen zumeist in der nächsten Umgebung von Schleimhautgeschwülsten vor; nur einmal sah ich eine isolirte, haselnussgrosse Cyste am vorderen Ende des unteren Nasenganges ohne Polypen in der Nachbarschaft; sie enthielt eine honigartige Flüssigkeit.

---

[1]) Lehrb. d. Anat. Wien 1802. Bd. III.

[2]) Das perforirende Geschwür der Nasenscheidewand. Virch. Arch. Bd. CXX. Berlin 1890.

Capitel XIX.

Anatomie der Kieferhöhle.

(Taf. XXV—XXX.)

Die Kieferhöhle ist unter den pneumatischen Anhängen der Nasenhöhle die geräumigste Cavität. Sie liegt lateral von den Nasenhöhlen und stösst oben an den Boden der Orbita.

Bei regelmässiger Bildung besitzt die Höhle des Oberkiefers die Form einer dreiseitigen Pyramide. Als basale Fläche dieser Pyramide haben Einige, und zu diesen zählt Tillaux[1], die obere, orbitale, Andere, wie Dechamps[2], Velpeau[3], C. S. Tomes[4] und Reschreiter[5], die innere, nasale Wand der Kieferhöhle gewählt. Es dürfte wohl ziemlich gleichgiltig sein, welche Wand man bei dieser Wahl bevorzugt: wenn aber von den Wänden des Sinus maxillaris die durch anatomische Eigenthümlichkeiten am meisten ausgezeichnete die Grundfläche der Höhle bilden soll, dann fällt der Preis der inneren Wand zu, weil diese wegen der Communication mit der Nasenhöhle bedeutungsvoller ist als die übrigen Wände der Kieferhöhle. Betrachtet man nun die innere Kieferfläche als Grundfläche, dann bilden die obere (orbitale), die vordere (faciale) und die hintere Wand (Tuberositas maxillaris) des Oberkiefers die drei Flächen der Pyramide, und die Pyramidenspitze lagert am Jochfortsatze des Oberkiefers. Die senkrecht stehenden Grundflächen der Kieferhöhlen stehen einander als laterale Wände der Nasenhöhle gegenüber. Die Kanten der Pyramiden befinden sich an den Ecken, in welchen die drei Flächen aneinanderstossen. Von den Lichtungen dieser Ecken ist die von der facialen und nasalen Kieferhöhlenwand begrenzte am breitesten und wegen ihrer Beziehungen zum Zahnfortsatze und dessen Alveolen am bedeutungsvollsten. Die Breite dieser Rinne gestattet es, sie als Kieferhöhlenboden (untere Wand der Kieferhöhle) zu bezeichnen.

Die Wandungen der Highmorshöhle variiren in Bezug auf ihre Form: am meisten die vordere und die innere.

Die vordere, von den Wangenweichtheilen gedeckte und dem Getaste zugängliche Wand der Kieferhöhle geht am Infraorbitalrande

---

[1]) l. c.
[2]) l. c.
[3]) l. c.
[4]) Anatomie der Zähne. Deutsch von L. Holländer. Berlin 1877.
[5]) Zur Morphol. d. Sinus maxillaris. Stuttgart 1878.

unter stumpfem Winkel in den Augenhöhlenboden über und fällt ziemlich steil gegen den Zahnfortsatz ab. Unterhalb des Foramen infraorbitale besitzt sie eine grubige Vertiefung, Fossa canina, die bald seicht bald tief ist, zuweilen auch fehlt. Ihr Mangel findet sich als specifische Eigenthümlichkeit bei der mongolischen Race und verleiht dem Gesichtsskelete ein rohes Aussehen, während eine mässige Tiefe der Fossa canina das Gepräge des Oberkiefergerüstes veredelt. Dass eine tiefe Einsenkung der vorderen Kieferwand mit Stenose, die Vorbauchung derselben mit Erweiterung des Sinus maxillaris einhergeht, ist wohl selbstverständlich; aber es müssen bei der Erörterung der Frage, ob der Sinus maxillaris verengt sei oder nicht, auch die übrigen Wände einer Untersuchung gewürdigt werden, da die nasale Wand die Dimension der Kieferhöhle in gleicher Weise beeinflusst.

Die obere Wand der Kieferhöhle ist dünner als die vordere. Sie lagert nicht horizontal, sondern fällt von der inneren Augenhöhlenwand gegen die Fissura orbitalis inferior und gegen das Jochbein sanft ab und enthält den Canalis infraorbitalis, der insbesondere an der vorderen Kieferwand stark gegen den Sinus maxillaris vorspringt.

Die hintere Wand des Sinus maxillaris ist dicker als die vordere und als die obere Wand. Am dicksten erweist sich die Uebergangsstelle in die faciale Kieferwand da, wo vom Jochfortsatze gegen die Alveole des ersten Mahlzahnes eine Leiste (Crista zygomatico-alveolaris) herabzieht. Von der Tuberositas ossis supramaxillaris an gegen den vom Jochfortsatze zum Alveolarfortsatze herabziehenden Kiefergrat verdickt sich die Wandung allmälig, erreicht am Grate selbst die erhebliche Dicke von 3 *mm*, um im Verlaufe gegen die Fossa canina an Substanz wieder einzubüssen; doch ist es ganz gewöhnlich, dass entsprechend der Fossa canina die Dicke der Kieferwand noch 2 *mm* beträgt.

Die innere Wandung der Highmorshöhle ist in ihrer Pars infraturbinalis ebenso stark oder etwas stärker als die orbitale, aber schwächer als die faciale Kieferwandung. An der Abgangsstelle vom Nasenboden erfreut sie sich einer ziemlichen Mächtigkeit und enthält hier, wie wir gesehen, sogar etwas Spongiosa; im Aufsteigen gegen ihren freien Rand verliert sie die Spongiosa und wird sehr dünn. Die Wand ist convex-concav mit der Convexität gegen die Kieferhöhle gerichtet. Zuweilen ragt jener Theil, der die Thränenfurche bilden hilft, als starke Wölbung in den Sinus vor. Die Pars supraturbinalis der inneren Kieferhöhlenwand enthält als knöchernen Bestandtheil nur den

zarten Processus uncinatus und setzt sich sonst aus Weichtheilen zusammen. Aus diesem Grunde repräsentirt die Pars supraturbinalis den schwächsten Theil des Kieferkörpers, weshalb Exsudate des Sinus maxillaris diese Stelle auch am leichtesten gegen die Nasenhöhle vorbuchten. Im Gegensatze zu dieser Angabe wollen die praktischen Aerzte bei Exsudaten im Sinus maxillaris Ektasien der vorderen Kieferwand und der Pars infraturbinalis der inneren Kieferwand beobachtet haben. Sie scheinen aber grosse Kiefercysten mit Ektasien des Sinus verwechselt zu haben.

Der wahre Grund der Ektasie der Pars supraturbinalis der inneren Kieferwand ist jedoch in jüngster Zeit erkannt worden (s. Bd. II, Cap. XVI).

Neben den Wänden ist in praktischer Hinsicht der über dem Alveolarfortsatze gelegene Boden der Highmorshöhle wegen seiner innigen Beziehung zu den Zahnalveolen von grosser Wichtigkeit. Doch können diese Beziehungen erst nach der Besprechung der Formverschiedenheiten der Highmorshöhle, auf die ich nun übergehe, mit Erfolg behandelt werden.

Die Formvariationen der Kieferhöhle.

Wir haben oben übereinstimmend mit anderen Autoren die Gestalt der Highmorshöhle mit einer dreikantigen Pyramide verglichen, weil in der That für viele Fälle der Vergleich annäherungsweise ein richtiger ist. Bei Untersuchung einer grossen Reihe von Fällen erhält man aber Präparate, auf die das entworfene Bild nicht zutrifft; ja die beiden Highmorshöhlen eines und desselben Kopfes stimmen häufig in Bezug auf Form und Grösse so wenig überein, dass man nachgerade von einer asymmetrischen Bildung sprechen darf. Käme diesen Formvariationen der Highmorshöhlen nur eine descriptiv-anatomische Bedeutung zu, dann wäre es wohl überflüssig, sie des Langen und Breiten zu erörtern. Allein der architektonische Charakter des Oberkiefers wird durch seine Varietäten wesentlich geändert, die topischen Beziehungen der Kieferhöhle erfahren eine wesentliche Erweiterung, und es bilden sich im Kiefer Verhältnisse aus, welche Exsudationen in einem Falle auf einen sehr kleinen Bezirk beschränken, ein andermal wieder ihnen eine solche Ausbreitung gestatten, dass Zeichen ihrer Wirksamkeit sich auch an solchen Stellen des Kiefergerüstes bemerkbar machen, wo man sie, nach dem Schema, welches die Handbücher von den Grenzen des Sinus maxillaris entwerfen, am allerwenigsten vermuthen würde. Das Verständniss dieser Erscheinungen wird durch die anatomische Kenntniss derartiger, wie gesagt, ausserordentlich häufiger

Befunde gefördert, und daher ist es die Pflicht eines jeden Arztes, der sich mit den Erkrankungen der pneumatischen Höhlen abgibt, den anatomischen Eigenthümlichkeiten dieser Räume einige Aufmerksamkeit zu schenken.

Wir ersehen aus der Betrachtung einer grossen Reihe von Präparaten, dass die neben der Entwicklung der Highmorshöhle einhergehende Resorption der Knochenspongiosa des Oberkiefers in sehr verschiedener Weise zur Geltung kommt. Neben excessiver Resorption, bei welcher der Oberkieferkörper sich aus dünnen Knochenplatten aufbaut und der Sinus maxillaris bis an die Zahnalveolen herabreicht, sehen wir in einem anderen Falle gerade das Gegentheil, die Resorption erfährt eine Hemmung, und dicke, spongiöse Knochenmassen erfüllen einzelne Theile des Kiefers. Wenn man die Abbildungen 1, 2 und 3 auf Taf. XXV betrachtet, so treten diese Gegensätze ganz eclatant hervor. Fig. 1 zeigt ein Oberkiefergerüste mit diploëtischem Nasenboden; der Alveolarfortsatz ist linkerseits (*a*) sehr hoch, dick, breit, und seine Spongiosa erstreckt sich weit empor; es liegt ein massives, diploëreiches, starkes Oberkiefergerüste vor. Ganz anders gestaltet sich das Bild in der nebenstehenden Figur; der harte Gaumen ist hohl, die Highmorshöhle erstreckt sich in den Alveolarfortsatz hinein, und die Kuppeln einiger Zahnalveolen springen in die Highmorshöhle vor. Der Nasenboden und die untere seitliche Wand sind im ersten Falle von Spongiosa umgeben, im zweiten unterminirt. In Folge dieser differenten Bildungen wird die Ausbreitung von Flüssigkeit in den Highmorshöhlen nicht immer in gleicher Weise auftreten. Einmal enthält der hohle Alveolarfortsatz des gleichfalls pneumatischen Nasenbodens Exsudat und die Kuppeln der Zahnalveolen tauchen in die Flüssigkeit ein, während in einem anderen Falle sich eine dicke Knochenschichte zwischen dem Kieferhöhlenboden und den Alveolenkuppeln einschaltet und die in der Höhle angesammelte Flüssigkeit weit über dem Niveau des Nasengrundes steht. Diesen Thatsachen entsprechend müssen auch die Folgeerscheinungen des pathologischen Processes einigermaassen verschieden sein.

Um die Formvariationen des Oberkiefers leicht zu überblicken, ist es nothwendig, eine Eintheilung zu treffen. Bei dieser Classification gehe ich von einem ganz gewöhnlichen Falle aus, von jenem Falle, in dem die Highmorshöhle sich bis an den Nasenboden und bis zur Zelle des zweiten Backenzahnes herab erstreckt. Von diesem Beispiele führen die Fälle einerseits durch allmälig gesteigerte Resorption des Knochengewebes zur Gruppe der ausnehmend geräumigen, durch das Auftreten einzelner oder mehrerer Nebenbuchten ausgezeichneten Kiefer-

höhlen und andererseits bei mangelhafter Resorption der Knochensubstanz zur Bildung des dickwandigen, engen Sinus maxillaris.

Eine Erweiterung der Highmorshöhle wird hervorgerufen:

a) durch tiefes Herabreichen des Sinusbodens sowie durch tiefe Aushöhlung des Alveolarfortsatzes (Alveolarbucht, Taf. XXV, Fig. 3);

b) durch Excavation des Nasenbodens, indem sich die Alveolarbucht zwischen die Platten des harten Gaumens, die spongiöse Zwischenschichte verdrängend, hineinerstreckt (Gaumenbucht, Taf. XXV, Fig. 2 u. 4);

c) durch Ausweitung der Highmorshöhle in den Stirnfortsatz des Oberkiefers hinein oder durch Buchtenbildung zwischen stark vortretenden Nervencanälen (Knochenleisten in der Infraorbitalgegend, Infraorbitalbucht, Taf. XXV, Fig. 2);

d) durch besonders starke Aushöhlung des Processus zygomaticus ossis supramaxillaris oder durch Ausweitung des Sinus in das Jochbein hinein (Jochbeinbucht, Taf. XXV, Fig. 2);

e) durch Einbezogensein einer pneumatischen Zelle des Processus orbitalis ossis palati in die Räumlichkeit der Highmorshöhle (Taf. XXV, Fig. 5);

Die Stenose der Kieferhöhle wird bedingt:

a) durch mangelhafte Resorption der Kieferspongiosa am Sinusboden (Taf. XXV, Fig. 1 u. 3);

b) durch Annäherung der facialen Kieferwandung an die nasale (Taf. XXVI, Fig. 2);

c) durch tiefes Eingesunkensein der Fossa canina gegen die Highmorshöhle;

d) durch Verdickung der Kieferwände (Taf. XXVI, Fig. 4);

e) durch Combination der genannten Momente;

f) durch mächtige Ausbuchtung der äusseren Nasenwand gegen die Kieferhöhle (Taf. XXVI, Fig. 3) und endlich

g) durch Zahnretention.

Wir wollen nun die einzelnen Beispiele in der Reihe, wie sie aufgestellt wurden, betrachten.

Ueber die Buchten der Highmorshöhle.

Die Alveolarbucht.

(Taf. XXV, Fig. 2, 3 u. 4.)

Ein tiefes Herabreichen der Highmorshöhle in den Zahnfortsatz ist neben der Infraorbitalbucht die häufigste Ursache von Er-

weiterung der Highmorshöhle. Die Bucht kann die Breite von 15 *mm* und die Tiefe von 11 *mm*, vom Niveau des Nasenbodens aus gemessen, erreichen. In diesen Fällen reicht der vordere Rand der Bucht bis an die Alveole des ersten Backenzahnes, die Kuppeln der Mahlzähne betheiligen sich direct an der Bildung des Kieferhöhlenbodens, oder sie ragen in Form von stumpfen Höckern mehr oder minder stark in die Höhle hinein (Taf. XXV, Fig. 5). Es treten demzufolge Alveolen und Oberkieferhöhle in sehr innige Beziehung zu einander, und dieser Art scheinen jene Fälle zu sein, in welchen es bei Zahnextractionen zur Eröffnung der Highmorshöhle kommt und Erkrankungen der Zahnwurzeln sich leicht und rasch auf die Schleimhaut der Kieferhöhle fortsetzen. Ganz anders gestalten sich die berührten topischen Verhältnisse in den Fällen mit mässig ausgebildeter oder fehlender Alveolarbucht, wenn an Stelle dieser Bucht sich eine dicke Knochenspongiosaschichte zwischen Kieferhöhle und Zahnalveolen einschiebt. Von Vorsprüngen der Alveolen ist diesfalls nichts zu gewahren; um diese zu sehen, muss man die dünne, basale Wand der Highmorshöhle abheben, denn sie stecken tiefer unten im diploëtischen Gewebe des Zahnfortsatzes. Wir finden demnach in einem Falle nur eine dünne Alveolenwand als Bodenplatte der Highmorshöhle, während in einem anderen auf die Alveolenkuppeln zunächst Spongiosa und auf diese erst eine compacte, die Kieferhöhle basalwärts abschliessende Platte folgt.

Ich habe oben angeführt, dass bei Vorhandensein einer grösseren Alveolarbucht die Highmorshöhle durch eine Zahnextraction sehr leicht eröffnet werden kann, desgleichen, dass diesfalls Wurzelerkrankungen direct auf die Kieferhöhlenschleimhaut übergehen können. Die Alveole bricht eben leicht, wenn es ihr an Stützgewebe fehlt, während bei Gegenwart von Spongiosa an Stelle der Alveolarbucht der Zahn aus einem blutreichen, markhältigen, die Alveolen stützenden Gewebe gezogen wird und die Kieferhöhle den angeführten Zufällen weniger ausgesetzt ist. Auch bricht ein solider Alveolarfortsatz schwerer als ein ausgehöhlter.

Greift die Alveolarbucht auf die Gaumenplatte über, so kommt es zur Entwicklung der Gaumenbucht (Taf. XXV, Fig. 2). Diese repräsentirt demnach nur eine Fortsetzung der Alveolarbucht, durch welche die Highmorshöhle eine Vergrösserung erfährt und die als Nasenboden fungirende Lamelle der Gaumenplatte sich von der oralen emancipirt. Die Bucht kann sich so weit in den Gaumen erstrecken, dass ihre mediale Grenze nur mehr wenige Millimeter von der Gaumennaht entfernt ist und dass sie, mit der Bucht des Alveolarfortsatzes zusammengenommen, einen frontalen Durchmesser von

16—23 *mm* acquirirt. Bei excessiver Ausbildung dieser Aushöhlung reicht die Kieferhöhle bis an die Eckzahnalveole hervor, so dass alle hinter dieser folgenden Alveolen am Boden der Kieferhöhle sichtbar werden. Die orale Platte des Palatum ist zuweilen leicht gegen die Mundhöhle vorgewölbt und bis zum Durchscheinen dünn.

Ich lasse hier die Beschreibung eines Falles folgen, der diese Verhältnisse sehr schön illustrirt: Der rechte Sinus maxillaris besitzt eine Alveolar- und eine Gaumenbucht, ist an dieser Stelle des Alveolarfortsatzes 23 *mm* breit, mit seinem medialen Ende von der Gaumennaht 6 *mm* entfernt und reicht in sagittaler Richtung bis an den Eckzahn hervor. Die Alveolarbucht ist durch drei Knochenkämme (Fig. 4) in vier Loculamente getheilt, in welche die Zahnalveolen hineinragen. Im vordersten und in dem darauffolgenden Loculament prominiren die Alveolen des Eckzahnes und der Backenzähne; im dritten sieht man einen dem ersten Mahlzahne entsprechenden Hügel und hinten im vierten eine grosse Wölbung, herrührend von der Alveole des zweiten Mahlzahnes. Linkerseits sind Gaumen- und Alveolarbucht zusammen bloss 20 *mm* breit, aber ebensoweit in das Palatum hineinreichend als rechts. Die Theilung der Bucht in mehrere Nischen ist nicht so schön ausgebildet, und die Zahnzellen springen auch nicht so stark vor. Stellen wir nun zwei extreme Fälle gegenüber, und betrachten wir die Ausbreitung eines Exsudates in einer Highmorshöhle mit Alveolar- und Gaumenbuchtung einerseits, in einem Sinus mit dickem, massivem Nasenboden andererseits, so ist klar, dass das pathologisch-anatomische Bild für jeden dieser Fälle ein eigenartiges sein wird. Bei der Gaumenbucht kann es zur Ausbauchung am Gaumen kommen, es entwickelt sich daselbst möglicherweise eine Geschwulst, und die Eröffnung der Highmorshöhle behufs Entleerung des Inhaltes wird an dieser Stelle am günstigsten auszuführen sein. Mit dieser Auseinandersetzung stimmen auch die Befunde der Chirurgen überein. So schreibt Wernher[1]: »Dem Drucke der im Sinus eingeschlossenen Flüssigkeit geben am leichtesten nach die Gesichtsfläche und die Gaumenplatte des Oberkiefers, weniger die äussere Nasenwandung.« (?) Zur Etablirung dieser pathognomonischen Erscheinung ist die Gaumenbucht, zum mindesten aber eine tiefe Alveolarbucht conditio sine qua non. Fehlen diese, und ist der Alveolarfortsatz weit empor massiv, dann wird der Inhalt der Kieferhöhle die Pars supraturbinalis der äusseren Nasenwand gegen den mittleren Nasengang vortreiben, und der Gaumen wird nicht zum Verräther von Processen, die sich verheerend in der Highmorshöhle niedergelassen haben.

[1]) Arch. f. klin. Chirurgie, Bd. XIX. Berlin 1876.

Die Infraorbitalbucht.

(Taf. XXV, Fig. 2 u. 4; Taf. XXXI, Fig. 2.)

Zum Verständnisse dieser Bucht ist es nothwendig, die anatomischen Verhältnisse in der Umgebung des Infraorbitalcanales zu untersuchen. Dieser Nervenbehälter (Taf. XXV, Fig. 2 u. Taf. XXXI, Fig. 2), dessen Dünnheit den Nerven durchschimmern lässt, tritt bekanntlich (mit seiner unteren Wand) als Wulst in die Highmorshöhle vor. Von diesem Wulste zweigen nun sehr häufig Knochenleisten gegen die übrigen Wandungen der Highmorshöhle ab, von welchen eine lateralwärts gelegene den Nervus dentalis anterior enthält. Da die Leisten oft eine ziemliche Höhe erreichen und die Schleimhautbekleidung dieselben ihrerseits auch noch erhöht, so bilden sich zwischen ihnen Buchten, die aber, solange sie sich nicht in den Stirnfortsatz des Oberkiefers hinein verlängern oder die vordere Kieferhöhle facialwärts vorwölben, nichts zur Vergrösserung der Highmorshöhle beitragen. Tritt nur der Infraorbitalcanal vor, und ist die Bucht im Stirnfortsatze gut ausgebildet, dann theilt der Canal die vordere, obere Partie der Highmorshöhle in zwei Abschnitte, und zwar in eine gegen das Jochbein sich erstreckende (Taf. XXV, Fig. 2 *e*) und in eine mediale, in den Stirnfortsatz fortgesetzte Bucht (Taf. XXV, Fig. 2 *d*). Immerhin ist dabei die Theilung der Höhle eine ziemlich unvollständige. Häufig genug gehen aber lateral und median vom Wulste des Infraorbitalcanales Knochenkämme ab; z. B. von der medialen Fläche des Canales ein Kamm zur inneren Wand der Highmorshöhle; von der lateralen Wulstfläche ein anderer (oder selbst zwei bis drei) entlang der Facialwand zum basalen Abschnitte der inneren Wand oder zur Alveolarbucht. Diese bisweilen ziemlich hohen Kämme erreichen nicht immer die innere Wand, und diesfalls wachsen ihnen häufig ähnliche, aber kleinere Kämme entgegen. Auch diese Erhebungen der Wülste leiten häufig einzelne der Zahnnerven ihren Verzweigungsgebieten zu. Wenn vom Vorsprunge des Infraorbitalcanales ein erheblicher Knochengrat zur inneren Wand der Highmorshöhle zieht, dann entsteht zwischen Wulst und Falte eine in den Stirnfortsatz des Oberkiefers fortgesetzte Bucht der Kieferhöhle, und es isolirt sich die Cavität des Stirnfortsatzes insbesondere dann, wenn auch medialwärts Knochenkämme gegen ihren Eingang protuberiren. Gewöhnlich tritt an der inneren Peripherie der Bucht die dem Canalis naso-lacrymalis entsprechende, gewölbte Partie (Lacrymalwulst) der inneren Kieferwand vor, wodurch der Eingang in die Infraorbitalbucht verengt wird. Die Gegenwart der Infraorbitalbucht kann schon bei der äusseren Besichtigung des Oberkiefers erkannt werden, da ihr häufig eine zwischen Foramen infraorbitale und

dem aufsteigenden Kieferfortsatze befindliche Vorwölbung der verdünnten Facialwand entspricht.

Durch kleine accessorische Knochenfalten kann die Infraorbitalbucht abermals in kleine Fächer getheilt werden.

Die Bucht des Jochfortsatzes.
(Taf. XXV, Fig. 2; Taf. XXXI, Fig. 2*g*.)

Die Jochfortsatzbucht erreicht ihre vollendetste Ausbildung, wenn, wie Hyrtl[1]) schreibt, die mit dem Kiefer verbundene Partie des Jochbeines eine Höhlung führt, welche in die Highmorshöhle miteinbezogen ist. Falls lateral vom Wulste des Infraorbitalcanales ein ähnlicher nervenleitender und zu jenem paralleler Wulst auftritt, dann ist die Buchtung der Highmorshöhle in der Jochbeingegend deutlicher begrenzt.

Die Gaumenbeinbucht.
(Taf. XXV, Fig. 5.)

Die Highmorshöhle erfährt nicht selten im hinteren Bezirke einen Zuwachs an Raum durch die Höhlung des Processus orbitalis ossis palati. Dieser Fortsatz, welcher zuweilen eine ganz stattliche Zelle beherbergt, schliesst sich, wie bekannt, hinten an die Orbitalplatte des Oberkiefers und berührt einmal mit grösserer, ein andermal mit kleinerer Fläche den obersten Antheil der hinteren Kieferwandung. Wenn nun die mit der Pars orbitalis in Contact stehende Partie des Oberkiefers nicht vorhanden ist, dann besitzt der Kiefer an dieser Stelle ein Loch, auf welchem kuppelartig die Zelle des Gaumenbeines aufsitzt, und nun fällt auch der Hohlraum dieser Zelle in den Bereich der Highmorshöhle. Ich besitze ein sehr schönes Präparat über eine derartige Bucht der Highmorshöhle (Taf. XXV, Fig. 5). Jener Winkel, in welchem die obere, die innere und die laterale Wand der Höhle zusammenstossen und an den sich aussen der Processus orbitalis ossis palati anschliesst, besitzt einen Defect in Form einer beinahe kreisrunden, etwa 1 *cm* langen und 7 *mm* breiten Lücke, welche in die trichterförmig zulaufende Höhle des Gaumenbeines hineinführt. Dies war der schönste Fall, den ich gefunden habe, er ist allerdings selten; kleinere ähnliche Buchtungen zählen jedoch zu den häufigen Befunden.

Das Einbezogensein eines Theiles des Gaumenbeines in die Kieferhöhle erinnert an Verhältnisse, die bei Carnivoren typisch sind.

---

[1]) Ueber d. Vork. falscher Schaltknochen in d. äusser. Wand d. menschl. Highmorshöhle. Sitzungsb. d. k. Akad. in Wien. Bd. XLIV.

Von den angeführten Buchtungen der Highmorshöhle sind die grossen (Alveolar- und Gaumenbucht) bereits praktisch gewürdigt worden. Die kleineren verdienen keine besondere Beachtung, da sie höchstens wegen der Retention von dicklichen Exsudaten einige Bedeutung erlangen könnten. Dass die Erweiterung der Highmorshöhle für chirurgische Operationen, z. B. für die Durchschneidung des zweiten Trigeminusastes in der Fossa pterygopalatina sehr günstig ist (das Operationsfeld wird grösser und der Operateur kann leichter hantiren), brauche ich nicht erst hervorzuheben. Desgleichen bedarf es keiner speciellen Schilderung, dass bei Gegenwart einer grossen Alveolarbucht die Anbohrung der Kieferhöhle leicht durchführbar ist.

Ueber die Verengerung, Verkümmerung und den Defect der Highmorshöhle.

(Taf. XXV, Fig. 1 u. 3; Taf. XXVI, Fig. 1—4; Taf. XXVII, Fig. 1 u. 2.)

Die ätiologischen Momente, welche zur Verengerung und Verkümmerung der Höhlen Veranlassung geben, sind bereits im allgemeinen Theile hervorgehoben worden. Wir haben gesehen, dass einerseits beim Ausfalle der grossen Buchten mehr oder minder feinzelliges, fetthältiges Knochengewebe an ihre Stelle tritt und dass andererseits durch Annäherung der Kieferwände die Grösse des Sinus eine Reduction erfährt. Das sind die beiden Hauptursachen der Einschränkung der Highmorshöhle. Dabei ist aber immer darauf Rücksicht zu nehmen, dass der Uebergang der normalen Fälle in die abnormen so allmälig erfolgt, dass es bei der Classification schwer fällt, die Zwischenglieder einzutheilen. Es ist, wie die nachstehende Tabelle beweist, die Variationsfähigkeit der pneumatischen Räume eine so bedeutende, dass an Frontalschnitten von Präparaten, in welchen die quere Ausbreitung der vom Schnitte getroffenen drei Höhlen (der Nasenhöhlen und der Sinus maxillares) die gleiche Ziffer liefert, einmal die Breite der Highmorshöhlen, ein andermal die der Nasenhöhle prävalirt.

Frontale Ausdehnung aller pneumatischen Räume im Kiefergerüste:	Breite der Nasenhöhle in derselben Frontalzone:
83 *mm*	32 *mm*
83 »	29 »
82 »	38 »
82 »	31 »
75 »	41 »

Frontale Ausdehnung aller pneumatischen Räume im Kiefergerüste:	Breite der Nasenhöhle in derselben Frontalzone:
74 *mm*	32 *mm*
75 »	22 und im unteren Nasengange 36 *mm*
85 »	46 *mm*
85 »	31 »

Die Differenz zwischen den Breitenmaassen der Nasenhöhle steigert sich, wie die vorausgeschickte Tabelle lehrt, bis auf 17 *mm*, und bei kleinem frontalen Durchmesser der drei bezeichneten Lufträume kann die Breite der Nasenhöhle bedeutender sein, als in einem anderen Falle mit grösserem Querdurchmesser. Eine Compensation findet nur insoferne statt, als bei geringer Breite der Nasenhöhle die Kieferhöhlen breiter sind und bei zu weiter Nasenhöhle die frontale Ausdehnung des Sinus maxillaris unter die Norm sinkt.

In Bezug auf die Breite und Höhe des Sinus maxillaris ergeben sich ganz ähnliche Proportionen. In den Fällen mit Stenosen sind die Kieferhöhlen bedeutend reducirt und, was übrigens auch sonst oft beobachtet wird, von ungleicher Weite.

Verengerung der Kieferhöhle durch mangelhafte Resorption.

(Taf. XXV—XXVII.)

Die am häufigsten vorkommende und den normalen Fällen am nächsten stehende Form von Verengerung des Sinus maxillaris ist bedingt durch mangelhafte Resorption der Spongiosa oberhalb des Alveolarfortsatzes (Taf. XXV, Fig. 1*a*). Sie beschränkt den Höhen- sowie den Tiefendurchmesser der Highmorshöhle, und der Fundus der Höhle erreicht das Niveau des Nasenhöhlenbodens nicht. Die anatomische Thatsache, dass die Highmorshöhle den Boden der Nasenhöhle nicht erreicht, ohne genauere Angabe, wie weit der Sinus vom Nasenboden entfernt ist, gestattet an und für sich noch nicht, eine Verengerung des Sinus maxillaris anzunehmen, denn dies ist ein zu gewöhnlicher Befund; ja Reschreiter erwähnt sogar in seiner bereits citirten Monographie über den Sinus maxillaris, dass die Highmorshöhle des Mannes sich von der des Weibes nebst anderen Attributen dadurch unterscheide, dass sie »über das Niveau der Nasenhöhle nach abwärts ragt«. Ich kann dies nur im Allgemeinen zugeben, denn viele Fälle machen hievon eine Ausnahme. Ich besitze Nasenpräparate weiblicher Personen, welche einen unter die Nasenhöhle herabreichenden Sinus maxillaris zeigen und Präparate von männlichen

Personen, bei welchen der Sinus sich nicht bis an den Nasenboden heraberstrekt.

Handelt es sich nur um einige Millimeter, um welche der Boden der Highmorshöhle höher lagert als jener der Nasenhöhle, dann liegt noch keine Einschränkung der Cavität vor; wenn hingegen der Sinus maxillaris 6—9 *mm* oberhalb des Nasenbodens abschliesst, dann hat man das Recht, von einer Verengerung der Highmorshöhle zu sprechen. Die Substitution des Sinus maxillaris durch Spongiosa kann sich so weit steigern, dass die Kieferhöhle beinahe entfällt. Diese höchst seltene Bildungshemmung des Sinus maxillaris habe ich nur dreimal beobachtet. Die Beschreibung eines Falles ist im Capitel der Synechien enthalten, die des zweiten (Taf. XXVII, Fig. 2) und des dritten lasse ich nun folgen.

Den zweiten Fall, in welchem es sich nicht um Complication mit Synechien handelt, beobachtete ich an dem Schädel einer männlichen Person, deren Gesichtsskelet nachstehende Eigenthümlichkeiten darbot: Faciale Wände des Kiefergerüstes asymmetrisch, die rechte normal gebildet, die linke tief eingesunken. Apertura pyriformis symmetrisch, desgleichen der vorspringende Nasenrücken.

Am Frontalschnitte erkennt man, dass linkerseits die Kieferhöhle äusserst verkümmert ist. Sinus maxillaris der rechten Seite geräumig und mit einer Alveolarbucht versehen.

Oberkieferkörper.

	Länge (Höhe)	Breite
rechts . . .	34 *mm*	32 *mm*
links . . .	34 »	26 »

Sinus maxillaris.

	Höhe	Breite
rechts . . .	31 *mm*	25 *mm*
links . . .	10 »	6 »

Demnach ist auf der Seite der Abnormität die Kieferhöhle um etwa 2 *cm* kürzer und schmäler, die Ausbreitung der Spongiosa um 24 *mm* höher und um 20 *mm* breiter als auf der Gegenseite. Der verkümmerte Sinus maxillaris zeigt nachstehende Grenzen: Vorne den Canalis nasolacrymalis — während unter normalen Verhältnissen dieser Canal an der Bildung der inneren Sinuswand betheiligt ist —, hinten hört der Sinus vor den hinteren Muschelbeinenden auf, lateral überschreitet er nicht die Grenzen des Canalis infraorbitalis. Innen und oben stösst die verkümmerte Kieferhöhle an die nasale beziehungsweise orbitale Wand.

Unterhalb des Infraorbitalrandes erreicht der Sinus eine Höhe von 7—8 *mm*.

Hiatus semilunaris und Ostium maxillare normal gebildet.

Nasenhöhle asymmetrisch, da der linke untere Nasengang stärker ausgebuchtet ist als der rechte.

Breite des unteren Nasenganges:

rechts	18 *mm*
links	22 »

Septum nasale fast median stehend, keine Crista lateralis tragend.

Die Entwicklungshemmung des Sinus maxillaris ist in diesem Falle sehr früh aufgetreten, wie dies klar aus der Berücksichtigung des postembryonalen Wachsthums der Kieferhöhle hervorgeht. Hienach ergibt sich, dass erstens in dem vorliegenden Falle das Breitenwachsthum der Kieferhöhle über den Zustand beim Neugeborenen nicht hinausgekommen ist, während die Höhe des Sinus der beim zwei Jahre alten Kinde entspricht, und dass zweitens die unvollkommene Ausbildung des Sinus maxillaris die Höhe des Oberkieferkörpers nicht beeinträchtigt.

In dem dritten, diesem ähnlichen Falle, betreffend den Schädel eines achtjährigen Kindes, ist bei sonst normaler Ausbildung des Kiefergerüstes eine der Kieferhöhlen in dem für den Neugeborenen typischen Entwicklungsstadium stehen geblieben.

Stenose der Kieferhöhle durch Eingesunkensein der facialen Wand.

Eine andere Form von Stenose der Highmorshöhle tritt auf, wenn die faciale Wand der Highmorshöhle gegen den Sinus einsinkt, oder besser, sich dessen innerer Wand nähert (Taf. XXVI, Fig. 2*c*) [1]. Je inniger sich diese zwei Wände aneinanderschliessen, desto enger wird die Highmorshöhle und desto mehr verändert sich die Configuration des Oberkiefers. Es ist schon vorher bemerkt worden, dass die Facialwand des Oberkieferbeines einigermaassen an Form wechselt. Fällt diese Wand senkrecht vom Infraorbitalrande gegen die labiale Fläche des Alveolarfortsatzes herab, dann ist die Kieferhöhle geräumig, sie wird enger, je tiefer die Fossa canina ist. Eine sonderlich auffallende Stenose wird jedoch durch die Einsenkung der vorderen Kieferfläche nicht hervorgerufen; hiezu ist nothwendig, dass auch die laterale Partie der äusseren Kieferfläche, ich meine die Umgebung des

[1] Die Bezeichnung »Einsenkung« oder »Eingesunkensein« ist selbstverständlich nur im bildlichen Sinne zu verstehen.

Kiefergrates, einsinke. Ist neben der vorderen Kieferwand auch noch die Region des Kiefergrates gegen die innere Wand des Sinus maxillaris eingesunken oder doch so weit medianwärts geschoben, dass sie die innere Wand berührt, dann hat sowohl der Höhen- wie auch der Breitendurchmesser des Sinus eine wesentliche Einbusse erlitten. Die Wandungen treten in der Weise aneinander, dass die dünnen, compacten Lamellen entweder direct oder durch Intervention von diploëtischer Substanz in Berührung treten. Der Frontalschnitt an einem solchen Kiefergerüste ist ganz besonders instructiv; er lehrt, dass ein an der eingesunkenen Stelle geführter Stich nicht mehr die Kieferhöhle passirt, sondern in die Nasenhöhle geräth.

Ist die Gegenseite normal gebildet, dann treten die Gegensätze um so schärfer hervor. Macht man an einem in dieser Weise ververänderten Kiefergerüste den Versuch, von vorne her die Kieferhöhle anzubohren oder die vordere Kieferwand auszuschneiden, so wird man gewahr, dass es unmöglich ist, etwa 10 *mm* unterhalb des Infraorbitalloches die Höhle zu erreichen; man stösst an die Vereinigung der lateralen mit der medialen Wand des Sinus maxillaris, beim Forciren des Experimentes verletzt man die vereinigten Wände und gelangt in die Nasenhöhle.

Durch diese Bildung des Oberkiefers erfährt auch das topische Verhalten der Zähne zur Highmorshöhle eine Modification. Wir wissen, dass je weiter sich die Kieferhöhle in den Alveolarfortsatz hinein erstreckt und je mehr die Facialwand des Oberkiefers nach aussen gebuchtet ist, desto mehr Zähne unter dem Boden des Sinus maxillaris liegen. Wenn nun die äussere Kieferwand so stark einsinkt, dass sie die innere erreicht, dann hat sich die Highmorshöhle von den Zähnen förmlich zurückgezogen, und die Zahnwurzeln liegen nun im Bereiche der Nasenhöhle, oft nur wenige Millimeter von ihr entfernt. Da bei der Einsenkung der lateralen Kieferwand die hintere Partie des Kiefers (die Region des Tuber maxillare) nicht in Mitleidenschaft gezogen wird, so ist in diesem Bezirke der frontale Durchmesser der Höhle günstiger entwickelt. Ich besitze ein Präparat, an welchem an der Stelle des Eindruckes die Oberfläche des Kiefers nur 3 *mm* von der Nasenhöhle absteht, während rückwärts die äussere Wand des Kiefers von der inneren 15 *mm* entfernt ist.

Die geschilderte Anomalie des Oberkiefers ist nicht in allen Fällen so scharf ausgesprochen, wie in dem Beispiele, welches zur Beschreibung dieser Art von Stenose herangezogen wurde. Es gibt Uebergänge, in welchen die Annäherung der äusseren und inneren Wand des Sinus maxillaris nicht so bedeutend ist. Den Zwischenraum

füllt diesfalls Diploë aus, welche sich im Kiefer selbst 18 *mm* weit über den Boden der Nasenhöhle erheben kann.

Es liegt demnach bei der zweiten Form der Stenosirung des Sinus maxillaris eine Combination mit der ersten Form vor.

Dem Gesichtsskelete verleiht die eben beschriebene Bildung der Kieferhöhlenwand ein ganz eigenthümliches Gepräge. Bei tiefem Eingesunkensein der Facialwand auf beiden Seiten ist das Kiefergerüste (über dem Alveolarfortsatze) äusserst gracil, so dass schon die äussere Beschaffenheit des Kiefers, ja selbst die des Gesichtes einen Schluss auf die Gestalt des Sinus gestattet. Viel bezeichnender ist aber der Fall, wenn die Einsenkung der äusseren Kieferwand nur auf einer Seite stattgefunden hat, auf der nachbarlichen Seite dagegen der Kiefer normale Verhältnisse darbietet oder über die Norm hinaus geräumig ist. Diesfalls tritt eine deutliche Asymmetrie des Gesichtsskeletes zu Tage, die sich auch auf die Weichtheile des Gesichtes erstrecken dürfte. Auf Taf. XXVI, Fig. 1 u. 2 ist ein solcher Fall abgebildet. Fig. 1 zeigt eine deutliche Asymmetrie des Gesichtsskeletes, und der Frontalschnitt desselben Kiefers (Fig. 2) klärt die Bildung auf. Der breiten rechten Kieferfläche entspricht ein sehr geräumiger, der schmalen linken ein verkümmerter Sinus maxillaris.

Stenose der Kieferhöhle durch Ausbuchtung der inneren Wand.

Die dritte Form von Verkümmerung der Highmorshöhle (Taf. XXVI, Fig. 3 *c* u. Fig. 4 *a*) entsteht durch Ausbuchtung der äusseren Nasenwand gegen die Kieferhöhle hin. Vom Standpunkte des Rhinologen verdient gerade diese Form Beachtung, weil durch sie die Verkümmerung einen hohen Grad erreicht und auch die Nasenhöhle eine Aenderung ihres Baues erfährt. Je mehr die äusseren Wände der Nasenhöhle auseinanderrücken, desto geräumiger wird die Nasenhöhle und desto kleiner werden die Highmorshöhlen.

Die Nasenhöhle verbreitert sich auf Kosten der Kieferhöhlen.

Ich stelle hier aus der am Schlusse folgenden Tabelle zwei exquisite Fälle nebeneinander, um das Gesagte zu erläutern:

	Frontale Ausdehnung der pneumatischen Räume im Kiefergerüste:	Breite der Nasenhöhle:	Höhe der Highmorshöhlen: rechts	links
I. ♀.	normaler Fall			
	68 *mm*	31 *mm*	26 *mm*	26 *mm*
II. ♀.	Fall mit Verkümmerung der Highmorshöhlen			
	69 *mm*	48 »	22 »	18 »

Die frontale Ausdehnung der lufthältigen Räume des Gesichtsskeletes ist in den zwei Fällen beinahe eine gleiche, und doch sehen wir in dem abnormen Falle die Breite der Nasenhöhle mit 17 *mm* die des normalen überbieten, was bei aller Variabilität und Compensation zwischen den Breitenverhältnissen dieser Räume viel zu viel ist, da selbst die breiteste Nasenhöhle am männlichen Schädel (s. die Tabelle) hinter diesem Maasse zurückbleibt.

Die leichteren Grade dieser Art von Verkümmerung kennzeichnen sich dadurch, dass die Wandung des mittleren Nasenganges mehr oder minder tiefe, grubenartige Buchten (Recessus) in der Umgebung des Hiatus semilunaris enthält, die auf die Configuration der äusseren Wandung der Nasenhöhle von Einfluss sind und daher bereits bei der Beschreibung der letzteren besprochen worden sind. Bei stärkerer Ausbildung dieser Varietät rückt die laterale Wand als Ganzes nach aussen und verändert, von der Erweiterung der Nasenhöhle abgesehen, das Aussehen des Oberkiefers derart, dass ein von der Norm wesentlich verschiedenes Bild zu Tage tritt. Die Lage der inneren Kieferwand zur oberen und zur vorderen, ferner der Situs topographicus der vorderen Zähne werden geändert, und nun soll jede dieser Veränderungen für sich betrachtet werden.

Wir haben auf S. 115 bei Betrachtung der Wechselbeziehungen zwischen der oberen und der unteren Breite der Nasenhöhle gesehen, dass die äussere Wandung der Nasenhöhle annäherungsweise die senkrechte Fortsetzung der Papierplatte des Siebbeines repräsentirt sowie dass je breiter das Siebbein, desto breiter auch die Nasenhöhle ist. Schon die excessive Breite der Nasenhöhle hat Einfluss auf die Grösse der Highmorshöhle, da bei zwei Präparaten mit gleicher frontaler Ausbreitung der pneumatischen Räume jenes mit weiter Nasenhöhle einen engen Sinus maxillaris führt. Wenn nun die äussere Wand lateralwärts sehr weit ausgreift, so muss sie sich unter dem Orbitalboden nach aussen schieben, und sobald diese Bildung excedirt, steht die Pars supraturbinalis der äusseren Nasenwand auf weiter Strecke mit der Orbitalplatte des Kiefers in Berührung. Wie das auf Taf. XXVI, Fig. 3 abgebildete Präparat zeigt, kann der Contact zwischen oberer und innerer Wand des Sinus maxillaris sich bis an den Canalis infraorbitalis (*d*) erstrecken, wodurch das zwischen dem Nervencanale und der Kiefersiebbeinnaht gelegene Stück des Orbitalbodens in den Bereich der Nasenhöhle fällt. Auch die untere Lefze des Hiatus semilunaris wird diesfalls an die Orbitalplatte des Kiefers gedrückt und der Spalt selbst verengt.

Um das Verhalten der inneren Kieferhöhlenwand zur vorderen bei starker Ausbuchtung beurtheilen zu können, ist es nothwendig,

sich darüber klar zu werden, wie weit unter normalen Verhältnissen die äussere Nasenöffnung von dem Winkel entfernt ist, in dem die vordere und die innere Kieferwand aneinanderstossen. Zur Bestimmung dieses Winkels habe ich an zehn Schädeln die Highmorshöhlen eröffnet und einerseits die Distanz zwischen dem Rande der Apertura pyriformis und der vorderen Grenze des Sinus maxillaris, andererseits den Abstand der Spina nasalis anterior von dem vorderen, unteren Ende des Sinus bestimmt. In der zwischen den lateralen Endpunkten dieser zwei Linien gezogenen Geraden stossen die beiden in Rede stehenden Kieferwände annäherungsweise aneinander.

Innere Nasenwand normal.

Distanz zwischen der mittleren Partie der Apertura pyriformis und der vorderen Grenze des Sinus maxillaris in derselben Ebene:	Entfernung der Spina nasalis anterior von der vorderen, unteren Grenze des Sinus maxillaris:
4 *mm*	16 *mm*
4 »	20 *) »
5 »	23 »
6 »	22 »
6 »	28 »
7 »	29 »
8 »	21 »
9 »	26 »
9 »	29 »
9 »	30 **) »
Mittel: 6·7 *mm*	24·4 *mm*

Für die zwei Fälle mit Ausbuchtung der äusseren Nasenhöhlenwand erhielt ich:

15 *mm*	33 *mm*
20 »	und 41 »
Mittel: 17·5 *mm*	37 *mm*

Aus diesen Zahlen geht hervor, dass in den zwei letztangeführten Fällen der Uebergang der vorderen in die innere Kieferwand abnorm weit entfernt von der Nasenöffnung gelegen ist: um 6 und 11, beziehungsweise um 3 und 11 *mm* weiter lateralwärts als in den extremsten Fällen der obenstehenden Tabelle.

*) Geräumige, **) enge Highmorshöhle.

Durch diese Lage der inneren Kieferwand leidet aber die Highmorshöhle nicht nur im frontalen, sondern auch im sagittalen Durchmesser (Tiefendimension).

Breitendurchmesser der Nasenhöhle im unteren Nasengange:	Tiefen- und Längendurchmesser der Highmorshöhlen in den beiden Fällen:	
47 *mm*	27 *mm*	22 *mm*
49 »	28 »	27 »

Das Auseinanderrücken der inneren Wände der Oberkieferbeine veranlasst aber noch andere architektonische Umformungen des Kiefergerüstes. Es fällt zunächst ein erheblicher Antheil der vorderen Kieferfläche nicht mehr in die Projection des Sinus maxillaris sondern in die der Nasenhöhle, und durch die Verkürzung seines Tiefendurchmessers rückt der alveolare Theil des Sinus so weit nach hinten, dass nur mehr die Mahlzähne in den Bereich der Kieferhöhle fallen. Die vor den Molares befindlichen Zähne liegen in der Projection der Nasenhöhle.

Fig. 1 auf Taf. XXVII repräsentirt einen hieher gehörigen Fall. Die Highmorshöhlen sind von aussen eröffnet, und man sieht bei *a* die gegen die Kieferhöhlen gebuchteten äusseren Nasenwände, aus deren Abstand man die Breite der Nasenhöhle ermessen kann. Der Schnittrand der vorderen Kieferfläche entspricht dem Zusammenstosse dieser Fläche mit der äusseren Nasenwand (*a*), und durch dieses extreme Ausgreifen der letzteren wurde eine Zone der vorderen Kieferwand der Sphäre des Sinus maxillaris entrückt.

In zwei Fällen meiner Sammlung ist die Verengerung der Highmorshöhle nur durch eine excessive Ausbuchtung der äusseren Nasenhöhlenwand im Bereiche des unteren Nasenganges zu Stande gekommen, während die des mittleren Nasenganges nicht in auffallender Weise ihre Lage geändert hat.

Nachdem die einzelnen Formen der Kieferstenose geschildert sind, gehe ich zu jener Form der Oberkieferhöhle über, bei welcher die Verengerung durch eine Combination der bisher aufgeführten Stenosenformen entstanden ist.

Ich habe folgende Combinationen beobachtet:

a) Ausbauchung der nasalen und Einsenkung der lateralen Kieferfläche;

b) Buchtung der äusseren Wand des mittleren Nasenganges, Einsenkung der lateralen Kieferfläche und weites Emporragen einer schmalen, aber hohen Zone von Knochensubstanz vom Zahnfortsatze aus;

c) Buchtung der äusseren Wand des mittleren Nasenganges combinirt mit Verdickung sämmtlicher Kieferwände;

d) dasselbe, mit Hochstand des Kieferhöhlenbodens combinirt, da eine dicke Spongiosaschichte weit emporreicht und schliesslich

e) Buchtung der äusseren Nasenhöhlenwand sowie Einsenkung der lateralen Kieferfläche, combinirt mit weit emporragender Spongiosa und mit Verdickung der Wandungen der Highmorshöhle.

Die zwischen der gebuchteten äusseren und der normalen oder etwas eingesunkenen vorderen Kieferwand eingeschaltete Knochensubstanz erreicht nicht selten eine Höhe von 30 *mm*. In querer Richtung kann sich die Spongiosa wegen des nahen Aneinandergerücktseins der bezeichneten Wände nicht in dem gleichen Maasse entwickeln, und daher kommt es, dass in einem speciellen Falle, in welchem nur auf einer Seite der Sinus maxillaris verkümmert ist, der Kieferhöhlenboden eine Breite von nur 4 *mm* besitzt, während die correspondirende Stelle der nachbarlichen Seite eine Breite von 15 *mm* zeigt. Sind dabei noch die Wandungen der Highmorshöhle verdickt, dann braucht die Einsenkung der äusseren Kieferfläche keine so erhebliche zu sein, um diese mit der inneren Kieferhöhlenwand in Berührung zu bringen.

Die Verdickung der Wände repräsentirt eine Entwicklungshemmung und unterscheidet sich leicht von der pathologischen Hyperostose des Kiefers. Die physiologische Verdickung der Kieferwände breitet sich weder gleichmässig aus, noch ist sie in Bezug auf den Grad der Ausbildung und ihre Textur von gleicher Bildung. Ich besitze Präparate, wo die hochgradig verdickte, massive laterale Kieferwand mit knopfartigen Wülsten gegen die verkümmerte Höhle protuberirt, während die vordere Kieferwand eine normale Beschaffenheit zur Schau trägt. In anderen Fällen ist die äussere Wand verdickt, aber nicht compact, sondern spongiös und markhältig. Die verdickte laterale Wand erreicht stellenweise den stattlichen Durchmesser von 7 *mm*, und an einem solchen Präparate besass die innere Wand des Sinus maxillaris bis an die Muschelinsertion eine Dicke von 4 *mm*. Auf Taf. XXVI, Fig. 4 ist ein in diese Kategorie gehörender Fall abgebildet. Man sieht bei *b* die enorm verdickten Kieferwände, bei *c* den verengten Sinus maxillaris und bei *a* den durch die Ausbauchung der äusseren Nasenwand tief gehöhlten mittleren Nasengang.

Partielle Verengerungen des Sinus maxillaris.

Diese kommen dann zur Beobachtung, wenn von der Pars supraturbinalis der äusseren Nasenwand nur die hintere Partie gegen die

Highmorshöhle gebuchtet ist. Diesfalls besitzt der angeführte Nasengang einen jener kleinen Recessus, wie sie auf S. 99 beschrieben wurden.

Die Verengerung der Kieferhöhle durch Zahnretention etc.

Die Stenose des Sinus maxillaris durch impactirte Zähne ist zumeist eine geringe und aus diesem Grunde praktisch von wenig Bedeutung. Am häufigsten beobachtet man diese Anomalie am Eckzahn und am dritten Molaris.

Desgleichen kommen Prominenzen des Gaumenbeines und der vorderen Wand des Canalis pterygo-palatinus nicht in Betracht.

Bei stärkerer Entwicklung des pneumatischen Raumes im Processus orbitalis des Gaumenbeines kommt es nämlich zuweilen zu einer umschriebenen Vortreibung der hinteren Kieferwandung gegen die Highmorshöhle. Der genannte Fortsatz buchtet den hinteren, oberen Winkel des Sinus maxillaris vor, und man bemerkt dann eine der Cellula palatina conforme, zumeist elliptische Wölbung an der hinteren, oberen Ecke des Sinus maxillaris.

Die mangelhafte Entwicklung der Highmorshöhle ist, wie J. F. Meckel[1] anführt, schon mehrfach beobachtet worden. Die Stenose des Sinus durch Annäherung der lateralen an die mediale Wand hat Sandifort[2] beobachtet. Der Mangel einer Highmorshöhle, welcher zu den grossen Seltenheiten gehört, wurde von J. B. Morgagni[3] beschrieben, doch sind die Angaben über diesen Fall so aphoristisch, dass man sich keine klare Anschauung darüber bilden kann. An dem berühmten, von W. Gruber[4] beschriebenen Prager Schädel mit Hyperostose enthielten die Kieferhöhlen dichte Knochenmassen.

Die Asymmetrie der Kieferhöhlen, beziehungsweise die Stenose beider Sinus maxillares halte ich aus folgenden Gründen für eine Entwicklungshemmung: 1. Sind die Befunde sehr häufig, 2. zeigen die Sinuswände oft keine Spur eines krankhaften Processes, endlich können 3. bei Annahme einer pathologischen Ursache für das Zustandekommen der Anomalie die Einsenkungen der Wände nicht erklärt werden.

---

[1] Handb. d. menschl. Anat, Bd. II. Halle 1816.
[2] Leinicker. Diss. inaug. d. Sin. max. etc. Würzburg 1809.
[3] De sedib. et caus. morborum.
[4] Virch. Arch. Bd. LXXVII. Berlin 1877.

Ziem [1]) sucht die Asymmetrie des Gesichtsskeletes auf andere Weise zu erklären. Er behauptet, dass einseitige Nasenobstruction und Gesichtsasymmetrie im Verhältnisse von Ursache und Wirkung zu einander stehen. Seine Experimente haben ergeben, dass der dauernde Verschluss einer Nasenhälfte bei jungen, noch wachsenden Thieren eine beträchtliche Asymmetrie des Gesichtes hervorruft. Die Theile der Versuchsseite bleiben im Wachsthume zurück. Ziem versucht es nun, meine Angaben, wonach die Gesichtsasymmetrie wesentlich auf Ungleichheit der Kieferhöhlen beruht, gleichfalls durch eine einseitig bestandene Nasenobstruction zu erklären. Bei chronischer Schleimhautschwellung der Nasenhöhle kann »keine oder nur wenig Luft in eine Nasenhöhle eindringen, so wird die hier subnormale Spannung der Luft den sie umhüllenden Schleimhautsack weniger nach allen Seiten hin ausdehnen, speciell in den Kieferkörper hinein weniger weit vortreiben, so dass nun bei mangelhafter Resorption von innen und Apposition von aussen eine Asymmetrie des Gesichtes zu Stande kommt. Ferner muss das Nasenseptum, wenn auf einer Seite desselben ein geringerer Druck lastet, nach dieser hin gebogen werden und somit eine compensatorische Erweiterung der zweiten Nasenhälfte eintreten«. Kleingebildete und unentwickelte Nasenhöhlen sollen stets nur mit kleinen Nebenhöhlen ausgestattet sein.

Ich kann aus folgenden Gründen nicht für die Theorie Ziem's eintreten:

1. Die Asymmetrie des Nasengerüstes findet sich bei normaler Stellung der Scheidewand und normalem Verhalten der Schleimhaut;
2. das Septum kann stark deviirt und mit einem breiten Hakenfortsatze versehen sein, ohne dass eine Asymmetrie der Kieferhöhle vorhanden wäre, und der Hakenfortsatz entwickelt sich doch sicherlich zu einer Zeit, wo das Kiefergerüste noch wächst;
3. das Septum ist stark deviirt, und dennoch zeigt sich auf Seite der verengten Nasenhöhle der Sinus maxillaris geräumiger als auf der Gegenseite;
4. durch eine mächtige Bulla ethmoidalis ist der Hiatus semilunaris und der mittlere Nasengang verstopft, und doch ist auf der Seite mit herabgesetzter Ventilation die Kieferhöhle geräumiger als auf der Gegenseite;

---

[1]) Ueber Asymmetrie des Schädels bei Nasenkrankheiten. Monatssch. für Ohrenh. 1883. Nr. 2—5.

Tabelle

über die Dimensionen der einzelnen pneumatischen Räume in normalen Fällen.

Anzahl	Frontale Breite der Räume im Kiefergerüste	Breite der Nasenhöhle	Höhe der Nasenhöhle	Höhe der Highmorshöhle rechts	Höhe der Highmorshöhle links	Anmerkungen
1	83 *mm*	31 *mm*	41 *mm*	22 *mm*	21 *mm*	Rechts d. Highmorshöhle unter den Gaumen reichend.
2	82 »	38 »	46 »	28 »	30 »	Highmorshöhle unt. den Gaumen reichend.
3	75 »	41 »	54 »	beiderseits	33 »	Kleine Alveolarbucht.
4	83 »	29 »	51 »	»	34 »	Dasselbe.
5	68 »	31 »	48 »	»	37 »	Dasselbe.
6	85 »	46 »	49 »	»	31 »	Dasselbe, sehr breite Nasenhöhle.
7	85 »	31 »	51 »	»	35 »	Alveolarbucht.
8	91 »	34 » im unt. Naseng. 36 *mm*	45 »	»	24 »	Die sehr breite, aber wenig hohe Highmorshöhle erreicht nicht das Niveau des Nasenhöhlenbodens.
9	74 »	32 »	46 »	30 *mm*	36 »	Mit Alveolarbucht.
10	90 »	33 » im unt. Naseng. 41 »	46 »	beiderseits	38 »	Alveolarbucht.
11	87 »	35 »	46 »	27 *mm*	36 »	Rechts bis ans Niveau d. Nasenhöhlenbodens, links in den Alveolarfortsatz hinein sich erstreckend.
12	86 »	40 »	49 »	beiderseits	27 »	Kaum an den Nasenhöhlenboden reichend.
13	92 »	33 » im unt. Naseng. 40 *mm*	50 »	»	38 »	Alveolarbucht, sehr weite Highmorshöhlen.
14	98 »	33 »	50 »	»	50 »	Alveolarbucht, sehr weite Highmorshöhlen.
15	90 »	33 »	44 »	»	33 »	Alveolarbucht.
16	64 »	30 »	40 »	»	34 »	Dasselbe.
17	75 »	29 » im unt. Naseng. 36 *mm*	49 »	»	43 »	Dasselbe.
18	82 »	31 »	40 »	»	33 »	Dasselbe.
19 ♀	80 »	22 » im unt. Naseng. 34 *mm*	40 »	»	33 »	Bis zum Boden der Nasenhöhle reichend.
20 ♀	76 »	35 » im unt. Naseng. 39 *mm*	45 »	»	35 »	Alveolarbucht.
21 ♀	57 »	31 »	41 »	22 *mm*	21 »	Rechterseits bis unter den Nasenhöhlenboden reichend.
22 ♀	68 »	31 »	37 »	beiderseits	26 »	Bis zum Nasenhöhlenboden reichend.
23 ♀	62 »	25 »	40 »	»	25 »	Den Nasenhöhlenboden nicht erreichend.
24 ♀	67 »	36 »	38 »	»	35 »	Niedrige Alveolarbucht.

Anzahl	Frontale Ausdehnung aller pneumat. Höhlen im Kiefergerüste	Breite der Nasenhöhle	Breite der Highmorshöhle rechts	Breite der Highmorshöhle links	Höhe der Nasenhöhle	Höhe der Highmorshöhle rechts	Höhe der Highmorshöhle links	Höhe des Alveolarfortsatzes rechts	Höhe des Alveolarfortsatzes links
Verengerung der Highmorshöhle durch mangelhafte Resorption.									
1	67 *mm*	32 *mm* im unt. Naseng. 38 *mm*	14 *mm*	19 *mm*	45 *mm*	25 *mm*	25 *mm*	22 *mm*	21 *mm*
2	73 »	37 *mm* im unt. Naseng. 48 *mm*	21 »	17 »	51 »	22 »	26 »	21 »	15 »
3	80 »	39 »	31 »	32 »	49 »	22 »	28 »		
4	68 »	31 »			39 »	26 »	19 »		
Stenose der Highmorshöhle durch Einsenkung der Facialwand.									
5	75 *mm*	25 *mm* im unt. Naseng. 39 *mm*	21 *mm*	21 *mm*	52 *mm*	22 *mm*	22 *mm*	13 *mm*	26 *mm*
6♀	67 »	38 »	12 »	21 »	42 »	11 »	25 »		
7	72 »	37 » im unt. Naseng. 46 *mm*	18 »	27 »	47 »	17 »	19 »		
Stenose der Highmorshöhle durch Ausbauchung der inneren Wand.									
8♀	69 *mm*	48 *mm*	16 *mm*	9 *mm*	44 *mm*	22 *mm*	18 *mm*		
9♀	71 »	40 »	12 »	17 »	43 »	18 »	23 »		
10♀	70 »	46 »	14 »	14 »	46 »	24 »	28 »		
11	57 »	42 »	5 »	10 »	47 »	28 »	32 »		
12	80 »	36 »	30 »	16 »	45 »	29 »	20 »		
13	59 »	35 u. 39 *mm*	9 »	11 »	47 »	23 »	23 »		
14	87 »	39 *mm*	30 »	21 »	48 »	41 »	26 »		
15	65 »	31 »	23 »	41 »	44 »	18 »	21 »		
16	70 »	35 » rechte Hälfte 18 *mm* linke Hälfte 18 *mm*	23 »	7 »	48 »	32 »	13 »		
17	62 »	40 » im ober. Gange 38 » im unt. Gange	13 »	13 »	42 »	26 »	26 »		
Fast vollständiger Defect eines Sinus maxillaris.									
18	57 *mm*	40 *mm*	17 *mm*		50 *mm*	31 *mm*			
Dicke (frontal) des rechten Oberkiefers: 14 *mm*.									
19			25 *mm*	6 *mm*		31 *mm*	10 *mm*		

5. in einem Falle mit median stehendem, ganz normal gebautem Septum beruht die auffallende Asymmetrie des Gesichtes lediglich darauf, dass auf einer Seite die vordere Kieferwand tief eingesunken ist;
6. der von O. v. Hovorka[1]) beschriebene Fall mit angeborenem Verschluss einer Nasenhöhle zeigt wohl auf der anomalen Seite eine kleinere Nasenhöhle, aber die Kieferhöhle ist dafür hier geräumiger als auf der normalen Kopfhälfte;
7. beide Nasenhöhlen können wesentlich verbreitert und compensatorisch die Kieferhöhlen verengt sein; endlich
8. beweisen einige der beschriebenen Fälle, dass die Anlage zur Anomalie angeboren sein kann.

Aus all' dem geht hervor, dass zum mindesten für eine grosse Reihe von Fällen die Erklärungsweise Ziem's nicht stichhältig ist.

Ad 1. Die rechte Highmorshöhle ist enger als die nachbarliche.

Ad 2. Verkleinerung beider Höhlen, insbesondere der rechten, da die Spongiosa des Zahnfortsatzes 18 *mm* hoch ist.

Ad 5. Symmetrische Verkümmerung beider Sinus maxillares durch enorme Einsenkung der Facialwand. Kiefergerüste an Stelle der Einsenkung schmal.

Ad 6. Verkümmerung der rechten Highmorshöhle. Links reicht sie bis an den Boden der Nasenhöhle, rechts ist der Boden der Kieferhöhle 1 *cm* höher gelagert. Der Abstand der äusseren Kieferwand (am Grat) von der Nasenhöhle beträgt nur 6 *mm*. Asymmetrie des Gesichtsschädels.

Ad 7. Die rechte Highmorshöhle durch Einsenkung der äusseren Kieferwand verkümmert. Die äussere und innere Wand berühren einander, und die Nasenhöhle ist hier nur 3 *mm* von der Gesichtsfläche entfernt. Hinter der Einsenkung besteht zwischen der äusseren und der inneren Wand eine Distanz von 14 *mm*.

Ad 8. Enorme Dilatation der Nasenhöhle durch Buchtung der äusseren Wand. Die Orbitalplatte ist rechts 22, links 20 *mm* breit, davon ist eine 12 (rechts), beziehungsweise 14 *mm* (links) breite Partie mit der Pars supraturbinalis der lateralen Nasenwand in Berührung.

Ad 9. Verkümmerung beider Highmorshöhlen durch Buchtung der äusseren Nasenhöhlenwand gegen die Kieferhöhle. Rechterseits reicht die Spongiosa des Alveolarfortsatzes ziemlich weit empor, während sich linkerseits die basalwärts unregelmässig geformte Höhle nur

[1]) Angeborener Verschluss eines Nasenloches. Wiener Klinische Wochenschrift 1892, Nr. 40.

an einer Stelle bis an den Nasenhöhlenboden erstreckt. Die seitliche Kieferwand ist verdickt und spongiös.

Ad 10. Verkümmerung beider Highmorshöhlen durch Buchtung der äusseren Wand des mittleren Nasenganges gegen den Sinus maxillaris. Die laterale Kieferwand ist rechterseits tiefer eingesunken als links, was eine Asymmetrie des Gesichtsschädels zur Folge hat.

Ad 11. Die basale Fläche der Highmorshöhle liegt 3, beziehungsweise 5 *mm* über dem Nasenboden. Verkümmerung des rechten Sinus maxillaris, hauptsächlich durch Eingesunkensein der äusseren, 4 *mm* dicken Nasenhöhlenwand. Die faciale Kieferwand ist stellenweise 7 *mm* dick, spongiös, gegen die Höhle des Kiefers gewulstet. Basalwärts ist die äussere Kieferwand mit der inneren in Contact.

Ad 12. Verkümmerung höheren Grades der linken Highmorshöhle durch Ausbauchung der äusseren Wand der Nasenhöhle gegen den Sinus maxillaris. Verdickung der Seitenwand des Kiefers am Grat bis auf 7 *mm* und Einsenkung der Facialwand. Leichte Asymmetrie des Gesichtsschädels.

Ad 13. Verkümmerung der Highmorshöhlen durch tiefes Eingesunkensein der Facialwände und Vorwölbung der nasalen Kieferwand gegen die Highmorshöhle. Der Boden der verkümmerten Highmorshöhlen liegt 16 *mm* über dem Nasenhöhlenboden.

Ad 14. Die linke Highmorshöhle verkümmert, basalwärts 4 *mm* breit; ihr Boden 30 *mm* über dem Nasenhöhlenboden befindlich; die rechte Kieferhöhle enorm weit, mit einer Alveolarbucht versehen; die äussere Nasenwand gegen den Sinus maxillaris vorgebaucht. Vordere äussere Wand eingesunken. Auf der Seite des weiten, basal 15 *mm* breiten Sinus ist die vordere Kieferwand breit; die Fossa canina fehlt. Asymmetrie des Gesichtsskeletes.

Ad 15. Verkümmerung der rechten Highmorshöhle durch Buchtung der äusseren Nasenhöhlenwand. Die Wandungen der Highmorshöhle sind mit Ausnahme der vorderen verdickt und innen gewulstet. Linke Highmorshöhle geräumig und mit einer Alveolarbucht versehen.

Ad 16. Verkümmerung des linken Sinus maxillaris durch Buchtung der äusseren Nasenwand, Einsenkung der lateralen Kieferwand und hoch emporreichende Spongiosa des Zahnfortsatzes. Rechts reicht die Highmorshöhle bis an den Nasenhöhlenboden herab; links liegt der Kieferhöhlenboden 16 *mm* höher oben.

Ad 17. Verkümmerung der Highmorshöhle durch Ausbuchtung des mittleren Nasenganges.

Ad 18 u. 19. Vollständiger beziehungsweise hochgradiger Defect des linken Sinus maxillaris.

Der Vergleich der normalen Fälle mit den unter »Verengerung der Highmorshöhle durch mangelhafte Resorption« angeführten ergibt im Mittel:

Für die normale Breite der Nasenhöhle	32 *mm*
Für die der abnormen Fälle	38 »
Von diesen jene Fälle herausgesucht, in welchen die Stenose durch Resorptionsmangel oder durch Einsenkung der Facialwände entstanden	34 »
Für die Präparate mit Stenose des Sinus in Folge Ausbuchtung der lateralen Nasenwand	43 »

Praktische Bemerkungen.

Es ist bei Besprechung der durch Buchtungen geräumig gewordenen Kieferhöhle gezeigt worden, inwieweit diese anatomische Eigenthümlichkeit auf die Ausbreitung von angesammelten Flüssigkeiten, die Ektasie der Sinuswände, den Uebergang von krankhaften Processen des Zahnfortsatzes auf die Sinusschleimhaut und endlich auf die Höhle selbst einen Einfluss nehmen kann. Aehnliche Bemerkungen knüpfen sich an die Anatomie des verkümmerten Sinus maxillaris. Die zuweilen enorme Verkleinerung wird das Eindringen in die Kieferhöhle von vorneher wesentlich erschweren, was beispielsweise für die Resection des Ramus secundus quinti paris in der Fossa pterygo-palatina von Bedeutung wäre. Die Passage der verkümmerten Highmorshöhle wird nicht leicht sein, und der Operateur wird die zur Operation erforderlichen Bewegungen nur schwer ausführen können. Sinkt, wie in den Fällen mit Combination der verschiedenen stenosirenden Momente, die Facialwand tief ein, und ist dabei die äussere Wand der Nasenhöhle ausgebaucht und verdickt, dann dürfte bei der in Rede stehenden Operation selbst die Nasenhöhle vor einer Eröffnung nicht gesichert sein; ihre äussere Wand wird leicht verletzt, und es bleibt, wenn die Operation einmal begonnen hat, nichts übrig, als die äussere Nasenhöhlenwand theilweise abzutragen, um jenen Raum zu gewinnen, der für die Ausführung der Operation nothwendig ist.

Die Verdickung der vorderen Wand erschwert die Eröffnung des Sinus maxillaris und das Eindringen in die Fossa pterygo-palatina, und es kann auch für die Wundheilung nicht belanglos sein, dass man bei der Eröffnung der Höhle dicke, bluthältige Knochentheile verletzt hat.

Flüssigkeitsansammlungen ist bei Verkümmerung des Sinus maxillaris eine Ausbreitung nur in geringem Maasse gestattet, und eine Ektasie der Höhlenwände, mit Ausnahme der inneren, wird in

den Fällen mit verdickten Wandungen nur schwer zu Stande kommen. Die Erkrankungen von geräumigen und verkümmerten Höhlen werden daher bei gleichen Symptomen ungleiche pathologische Bilder darbieten.

Die Frage, ob man im Stande sei, die Verkümmerung der Highmorshöhle in vivo zu diagnosticiren, wurde zum Theile schon beantwortet. Trotzdem sich meine Erfahrungen nur auf Obductionen stützen, bezweifle ich nicht, dass jeder Arzt bei einiger Uebung die Diagnose stellen wird. Das tiefe Eingesunkensein der äusseren Kieferwand lässt sich erkennen; ist die Stenose nur einseitig ausgebildet, dann bietet die Asymmetrie des Gesichtes Anhaltspunkte dar, und jene Fälle, in welchen die Stenose des Sinus maxillaris durch Ausbauchung der äusseren Nasenwand allein oder neben anderen Momenten auch durch dieses bedingt wurde, werden einem im Rhinoskopiren versirten Arzte diagnostisch keine Schwierigkeiten bereiten.

Beschaffenheit der dem Sinus zugekehrten Fläche des Oberkiefers.

An dem Aufbaue der inneren Fläche des Sinus maxillaris nehmen der Oberkiefer, das Gaumenbein, der Kieferfortsatz des Muschelbeines und der Siebbeinhaken verschiedenen Antheil. Eine Compensation zwischen diesen Knochensegmenten ist vorhanden, da bei geringerer Betheiligung des einen ein anderes als Lückenbüsser eintritt. Diese Compensation kann so weit gehen, dass beispielsweise die ganze obere Partie der nasalen Kieferwand fehlt und vom Gaumenbeine substituirt wird.

Die Innenfläche des Sinus ist nicht an jedem Präparate gleich beschaffen; denn die Vorsprünge der Zahnalveolen, abnorme Knochenleisten sowie die Gefäss- und Nervencanäle variiren einigermaassen und verleihen der inneren Kieferfläche ein von Fall zu Fall sehr verschiedenes Gepräge; auch findet man häufig an den Wänden des Sinus maxillaris compacte, bis 5 *mm* lange Knochenschuppen, Zapfen und Stacheln aufsitzen, von denen jedoch nur die an der Orbitalplatte des Sinus befindlichen, welche dem Siebbeinhaken entgegenwachsen, physiologischen Ursprunges sind. Die übrigen repräsentiren Producte von entzündlichen Erkrankungen des inneren Kieferperiostes, worüber Näheres im Capitel XX. enthalten ist. G. J. Schultz[1]) sagt von den an Stalaktiten erinnernden Knochenconcrementen der Highmorshöhle, sie könnten pathologisch sein oder fänden ihre Erklärung

[1]) l. c.

in der Neigung der Wand, die Gefäss- und Nervencanäle zu überbrücken. Auf Taf. IX, Fig. 1 seiner Monographie hat er solche Fortsätze abbilden lassen.

Die Nerven- und Gefässcanäle.

(Taf. XXIX, Fig. 1.)

Diese Canäle sind vorzugsweise auf der vorderen und auf der lateralen Wand gut ausgeprägt. An der vorderen Wand des Sinus zweigen vom Canalis infraorbitalis zwei feinere Canäle ab. Sie verlaufen, die faciale Kieferwand querend, im Bogen von oben aussen nach innen und unten. Ein ähnliches System von Canälen (2) der gleichen Provenienz beginnt an der Tuberositas maxillaris und zieht von hier, dem Boden der Kieferhöhle folgend, nach vorne. Diese Canäle leiten den Zähnen die Nerven zu, und zwar: der medialwärts gelegene Canal an der Facialwand des Sinus den Nervus dentalis anterior, der lateralwärts gelegene den Nervus dentalis medius, die hinteren Canäle die Nervi dentales posteriores. Erstere stammen aus dem Nervus infraorbitalis, letztere aus dem Hauptstamme des Ramus secundus quinti paris. In Begleitung der Nerven finden sich (gleichnamige) Gefässe, die dem Verzweigungsgebiete der Arteria maxillaris interna und dem ihrer venösen Satelliten entsprechen. Die dem Sinus zugekehrten Wände der eben beschriebenen Canäle sind niemals vollständig; streckenweise formen sich die letzteren durch Defecte ihrer Innenwand in Halbcanäle um, die eine Länge von 12—15 *mm* erreichen können.

Auch der in die Kieferhöhle vorspringende Wulst des Infraorbitalcanales ist häufig dehiscirt, wodurch der Nerv in directen Contact mit den Weichtheilen geräth. Ich bewahre ein Präparat, in welchem der Infraorbitalcanal und sein Wulst an fünf Stellen gegen den Sinus maxillaris hin eröffnet sind; von den Lücken ist die grösste 5 *mm* lang und 3 *mm* breit.

Das geschilderte Verhalten ist in praktischer Beziehung von Wichtigkeit, weil die Zahnnerven*) in directe Berührung mit der Auskleidung der Kieferhöhle gerathen, bei Erkrankung der Sinusschleimhaut miterkranken und durch Exsudate des Sinus maxillaris gedrückt werden können. Dass dieses thatsächlich vorkommt, geht deutlich aus einer Stelle in J. Hunter's Werk über die Zähne hervor. Hunter schreibt: »Es pflegen in der Schleimhöhle der oberen Kinnlade oft Entzündungen und darauffolgende Vereiterungen aus gewissen Krankheiten der be-

*) An Kiefern mit dünnen vorderen Wänden kann man von der Gesichtsseite her oft das ganze gröbere Zahnnervengeflecht übersehen.

nachbarten Theile und vornehmlich dadurch zu entstehen, wenn die Oeffnung, die aus dieser Schleimhaut inwendig in die Nase geht, verstopft worden ist. Ob dieser letztere Umstand die Ursache oder bloss eine Wirkung der Krankheit sei, kann man nicht leicht bestimmen; man hat aber grosse Ursache, aus einigen der dabei vorhandenen Gefässe zu vermuthen, dass solches bloss eine Folge des Hauptübels ist. Wenn Verschliessung Ursache der Krankheit ist, häuft sich Schleim an und die Schleimhaut entzündet sich. Diese Entzündung der Schleimhöhle erregt einen Schmerz, den man zuerst für einen Zahnschmerz halten würde, besonders wenn der Patient auf der kranken Seite einen übeln Zahn hat.«

Die Knochenkämme.

Die Knochenleisten in der Highmorshöhle sind, soweit sie als Begrenzungen von Buchten eine Bedeutung haben, schon besprochen worden. Es erübrigt, der Vollständigkeit halber nur noch anzuführen, dass kleinere, frontal gestellte Leisten im basalen Antheile der Höhle nicht selten vorkommen und dass ähnliche, aber längere Kämme auch rückwärts zwischen der inneren und der äusseren Wand aufzutreten pflegen. Sind die Knochenkämme nicht horizontal, sondern vertical gestellt, dann bilden sich zwischen ihnen und der Sinuswand taschenförmige Räume. Die Ausbildung solcher Leisten kann derart luxuriren, dass, wie C. S. Tomes[1] beschreibt, die Highmorshöhle in mehrere Fächer getheilt erscheint.

Die Alveolenhöcker am Boden der Kieferhöhle.

(Taf. XXVIII, Fig. 1—7.)

Es ist bereits bei der Beschreibung des Sinus maxillaris angeführt worden, dass bei einiger Tiefe der Alveolarbucht die Kuppeln von Zahnalveolen in die Höhle hineinragen können. Diese anatomische Eigenthümlichkeit, auf welche zuerst N. Highmor[2] die Aufmerksam-

[1] Anat. d. Zähne. Berlin 1877.

[2] Corp. hum. Disquisitio anat. Hagae-Comitis 1651. Antrum hoc utrinque unum, sub oculi sede inferiore ubi os ad oculi tutelam quodammodo protuberat, ad latera inferiora nasi situm est. Insigniter cavum, sphaericum, aliquantulum vero oblongum, et ita amplum ut articulus pollicis majoris pedis ultimus in illo delitescat. Osse attenuato seu squamâ osseâ obtegitur: Os enim quod illud includit, et quod ad dentium alveolis extremis distinguit, crassitie chartam Emporeticam non multum excedit. In basi hujus protuberantes quaedam eminentiae cernuntur. Ossibus dentium apices tenuiores includuntur . . . .

Atque hic silentio praeterire non possumus, quod generosae cuidam foeminae sub nostra cura laboranti accidit. Cum sub ferinâ eaque continuâ salsi humoris

keit lenkte, ist in praktischer Beziehung von solcher Wichtigkeit, dass ihre ausführliche Behandlung nicht umgangen werden kann. Die Ausbildung der Alveolenvorsprünge am Sinusboden hängt zumeist von der Architektur des Oberkiefers ab. Bei basalwärts hoch über den Nasenhöhlenboden emporreichender Spongiosa sind die Alveolen in diploëtischem Gewebe vergraben, und nur am Tuber maxillare findet sich zuweilen eine schwach ausgebildete, dem letzten Mahlzahne entsprechende Vorwölbung. Besitzt die Highmorshöhle eine tiefe Alveolarbucht, so treten die Alveolen der Mahlzähne schon deutlicher vor, und erst dann, wenn die Bucht sich nach vorne, gegen die Medianlinie und in den Gaumen hinein fortsetzt, können allenthalben auch die Alveolen der Backenzähne, zuweilen sogar jene der Eckzähne in der Highmorshöhle vorspringen und somit die dünnen Gehäuse der Zähne zur unmittelbaren Wandbildung des Sinus maxillaris herangezogen werden. Doch gibt es auch in Bezug hierauf mannigfache Variationen; so sind bei tiefer Buchtung im Alveolarfortsatze die fünf bis sechs Wülste der Alveolen einmal schwächer, ein andermal stärker ausgebildet, was wohl mit der individuellen Entwicklung der Zähne im Zusammenhange stehen dürfte.

Eine specielle Untersuchung des Gegenstandes ergibt nachstehende Resultate:

Der Boden der Kieferhöhle präsentirt sich in sehr verschiedener Form und Ausdehnung. Er ist plan oder ausgehöhlt, schmal oder breit, nicht selten durch quergestellte Leisten in mehrere Fächer getheilt, die sich dann zuweilen zu taschenförmigen Vertiefungen ausbuchten. Man darf ferner füglich zwischen einem Hoch- und einem Tiefstande des Sinusbodens unterscheiden, je nachdem dieser mit dem Nasenboden in gleichem Niveau oder tief unter ihm steht.

In sagittaler Richtung reicht der Sinusboden gewöhnlich von der Tuberositas maxillaris bis gegen den ersten Backenzahn hervor; doch

---

destillatione, per multos retro annos laborasset, omnesque pene dentes corrosos ac cariosos evulserat; nec tamen a dolore liberata, tandem dente canino sinistri lateris effosso. Simul squamosa illa distinctio inter cavitatem hanc et dentis foveam eripitur, adeo ut humorum, per alveolum dicti dentis, ab antro illo perennis successerit destillatio. Quâ multum perterrita, stylo argenteo in alveolum immisso originem fontis hujus exploratura, usque ad oculum, per uncias pene duas sursum adegit; magis adhuc metuens, pennam minorem plumis decerptis totam pene ad longitudinem palmae unius immisit. Jam maxime consternata, ad cerebrum usque decurrere existimans, me inter alios consuluit; ubi autem singulas examinavimus circumstantias, pennae reduplicationes, illamque per cavitatem hanc circumgyrare invenimus. Atque sic, ubi in figurâ sequenti cavitatem designavimus, illam de usu ac necessitate hujus satis instructam, perennisque illius fontis patientissimam habuimus, a timore et medicina simul desistit.

ereignet es sich auch, dass der Sinusboden kürzer ist und sich auf die drei Molaren beschränkt, in welchem Falle vor den Mahlzähnen die nasale Kieferwand mit dem Zahnfortsatze zu einer dicken, compacten Knochenplatte verschmilzt (Taf. XXVIII, Fig. 5).

In 26 Fällen, die eigens auf das eben berührte Verhalten untersucht wurden, reichte der Sinus dreizehnmal bis an den ersten Backenzahn, dreimal bis an den zweiten Backenzahn, viermal bis an den Eckzahn hervor und beschränkte sich sechsmal auf den Bereich der Mahlzähne. Es liegen also bald fünf bis sechs, bald nur drei Zähne unterhalb des Sinusbodens.

Bei aller Variabilität hinsichtlich der Dicke ist als Regel anzusehen, dass die Bodenplatte entsprechend den Molaren bis an die Wurzelspitzen herabreicht, oder besser, dass die Alveolenkuppeln selbst den Sinusboden bilden helfen.

Vor dem ersten Molar steigt der Sinusboden typisch in die Höhe, so dass sich weiter vorne eine immer dickere Knochenschichte zwischen dem Sinus maxillaris und den Zahnalveolen einschiebt. Hieraus erklärt sich leicht, warum gewöhnlich bloss einzelne Alveolenkuppeln der Mahlzähne am Sinusboden zu erkennen sind. Sie fallen als umschriebene, flache, dünne, durchscheinende Stellen auf, die namentlich dann deutlich werden, wenn man die Molares extrahirt und Licht durch die Alveolen einfallen lässt. Häufig besitzen die bezeichneten Stellen eine der Zahl nach wechselnde Menge von Lücken, die dicht beisammen stehen (Cribrum alveolare) und zur Passage für die Zahnnerven und Zahngefässe bestimmt sind.

Bei besonderer Tieflage des Sinusbodens und günstiger Ausbildung der Zahnwurzeln kann es geschehen, dass die Alveolenkuppeln als allseitig freie, hügelartige Erhabenheiten, deren Grösse mannigfach variirt, am Sinusboden vorspringen (Taf. XXVIII, Fig. 1 u. 2). Zumeist und aus leicht begreiflichen Gründen handelt es sich dabei bloss um Mahlzahnalveolen, seltener um Alveolen der Backenzähne, am seltensten um die des Caninus. Dabei ist zu bemerken, dass häufig die Wangenwurzeln der Mahlzähne an der facialen Kieferwand, die Gaumenwurzeln an der Innenplatte des Zahnfortsatzes lagern.

Unter 40 Oberkieferbeinen erhielt ich nur in 20 Fällen ein negatives Resultat. Ich fand Vorsprünge der Alveolen des ersten Molaris elfmal, des zweiten fünfzehnmal, des dritten viermal [1]) und Vorsprünge der Alveole des zweiten Backenzahnes dreimal.

---

[1]) Diese Ziffer ist nicht ganz zuverlässig, da in einzelnen Fällen der dritte Molar ausgefallen und seine Alveole geschrumpft war.

Alveolenvorsprünge des ersten Prämolaris und des Caninus fanden sich in dieser Reihe nicht. Hinsichtlich der Combination der Vorsprünge verweise ich auf die beistehende Tabelle. Am ersten und zweiten Mahlzahne besitzt entweder jede Wurzelspitze eine eigene Erhabenheit am Sinusboden, oder die beiden Wangenwurzeln werfen nur einen Wulst auf, dem median und in einiger Entfernung ein kleinerer für die Gaumenwurzel folgt. Die Wurzeln des zweiten Molaris stecken häufig in einem grossen, zwischen der facialen und der nasalen Sinuswand ausgespannten, plumpen Querwulst (Taf. XXVIII, Fig. 3 *m*^{2} u. 5), durch den die Alveolarbucht in eine vordere und in eine hintere Grube getheilt wird. In der vorderen Grube findet man die Vorsprünge des ersten Molaris, eventuell die der Prämolaren, in der hinteren die des dritten Mahlzahnes. Dabei kommt es vor, dass zu beiden Seiten des Querwulstes sich der Boden taschenförmig vertieft, wodurch die Alveolen des zweiten Mahlzahnes ihrer ganzen Länge nach in die Kieferhöhle hineinragen. Der Wulst des zweiten Molaris ist manchmal ein wenig nach vorne verschoben, in welchem Falle seine hintere Wangenwurzel rückwärts vom Wulste lagert. Ein solcher Wulst am ersten Molar ist sehr selten, am dritten habe ich ihn überhaupt nicht beobachtet. Dieser Molar bildet zumeist bloss einen flachen Wulst, was wohl mit der Verkümmerung und Verwachsung seiner Wurzeln im Zusammenhange steht.

Die Erhabenheiten der Alveolenkuppeln sind solid oder in ähnlicher Weise durchlöchert (Taf. XXVIII, Fig. 1, 2), wie dies vorher für die nicht vorspringenden Alveolenkuppeln angegeben wurde. Nicht selten fliessen mehrere der Gefäss- und Nervenlücken zu grösseren Löchern zusammen, in welchem Falle die Wurzelspitzen direct die Auskleidung des Sinus maxillaris berühren. Es kann selbst unter ganz normalen Verhältnissen die Alveolenkuppel vollständig fehlen, wie dies J. Diemerbroek[1]), J. Hyrtl[2]), Reschreiter[3]), S. Th. Sömmering[4]), C. S. Tomes[5]) und A. L. M. Velpeau[6]) beobachtet haben. Auch ich habe Gleiches gesehen.

Nach dem Ausfallen der Zähne bilden sich die Alveolenwülste zurück, und der atrophische Zahnfortsatz schliesst mit glattem Boden gegen den Sinus ab.

---

[1]) Opera omn. anat. et med. Ultrajecti 1685.
[2]) Descriptive Anatomie. Wien 1878.
[3]) l. c.
[4]) Vom Baue d. menschl. Körpers. Frankf. a. M. 1800.
[5]) l. c.
[6]) Abhandl. d. chirurg. Anat. Bd. I. Weimar 1826.

Zahl	Stand des Kieferhöhlenbodens	Alveolenwülste der Mahlzähne		Alveolenhöcker der Backenzähne und Anmerkungen
		Wangenwurzeln	Gaumenwurzel	
1	Tiefstand im Bereiche d. Mahlzähne	ein Höcker für m^1 und m^2	ein Höcker für m^1	
2	» »	Querwulst für die vordere labiale und für die linguale Wurzel des m^1		
3	» »	Querwulst für die vordere labiale und für die linguale Wurzel des m^2, ferner Höcker für m^1		
4	» »	Querwulst für alle drei Wurzeln des m^2	Höcker für m^1	
5	» »	Höcker f. d. vord. Wurzel des m^1		
6	Tiefstand bis an prm^1 hervor, mässig entwickelt	Höcker für eine Wurzel des m^3		
7	» »	Höcker f. e. labiale Wurzel des m^2	Höcker für m^2	
8	» »		Höcker für m^1	
9	Tiefstand bis prm^1 hervor, mässig	grosser Höcker f. d. Wurzel d. nicht vollständig durchgebrochenen m^3. Loch an der vorderen buccalen Alveole des m^2, die aber nicht vorspringt		
10	» » besser entwickelt	Querwulst für die Wurzeln des m^2		
11	» »	Höcker f. d. vord. Wurzel des m^2		
12	» »		Höcker für m^1 und m^2	Boden gefächert durch eine über dem m^2 gelegene Leiste; in vord. Grube m^1, in hint. Grube m^2
13	Tiefstand bis prm^1 hervor, gut entw.	Höcker an lateral. Wand für beide Wurzeln des m^2	Höcker für m^2	
14	Tiefstand bis an d. Eckzahn hervor	Grosse Zwillingswulst für die Wurzeln von m^1 und m^2		Höcker an lateraler Sinuswand für prm^2
15	» »	Je 2 Höcker für m^1 und m^2	Höcker für m^1	m^3 nicht entwickelt
16	» »	Zwei Höcker f. m^2		
17	» »	Ein Höcker f. alle Wurzeln des m^2	Je ein Höcker für m^1, m^2 und m^3	Höcker für prm^2
18	Tiefstand bis an prm^1 hervor, sehr stark ausgebildet	Zwei Höcker für m^1, Höcker für m^1; je ein grosser Wulst für m^2 und m^3		Höcker für prm^2
19	Tiefstand mässig entwickelt	Querwulst für die Wurzeln des m^2		
20	» »	»	»	
21—31	Sinusboden i. Niveau d. Nasenbodens od. wenig unter ihm	fehlen, mit Ausnahme eines Falles mit einem Höcker für d. hintere Wangenwurzel des m^2		An allen Boden an Stelle der Alveolen sehr dünn oder mit einem Cribrum versehen
32—38	kein Tiefstand	Sinusboden mässig dick		
39	» »	Caries des m^2 mit Durchbruch in die Kieferhöhle. Am Sinusboden dickwandiger Wulst mit einem Fistelgang		
40	Tiefstand			Sinusboden durch fünf Leisten gefächert

m^1 = erster, m^2 = zweiter, m^3 = dritter Mahlzahn.
prm^1 = erster, prm^2 = zweiter Backenzahn.

In zwei Fällen dieser Reihe fand ich an der medialen Wand des Sinusbodens je einen langen, horizontalen Wulst, herrührend von einem retinirten Eckzahne.

Das geschilderte Verhalten des Sinusbodens und der unter ihm liegenden Zahnalveolen erklärt, dass die Caries der vier hinteren Zähne sowie jene des Zahnfortsatzes in diesem Bereiche zum Empyem der Kieferhöhle Anlass bietet, ferner dass die Caries der Schneide-, Eck- und der ersten Backenzähne mit Abscessbildung leicht gegen den Gaumen, beziehungsweise (hinsichtlich der Incisivi) gegen die Nasenhöhle perforirt.

Die Zartheit der Alveolenkuppeln kann auch zur Folge haben, dass Flüssigkeitsansammlungen auf die Alveolen drücken und selbst die Zähne in Mitleidenschaft ziehen. Nach Wernher[1]) sollen in der That Zahn- und Gesichtsneuralgien bei Ektasien der Kieferhöhle vorkommen. Als ätiologisches Moment für Neuralgien muss aber, wie ich glauben möchte, auch der Druck auf die freiliegenden Zahnnerven sowie der Uebergang von Entzündungen auf dieselben in Betracht gezogen werden.

Bei geringer Tiefe der Highmorshöhle wird der Einfluss der Auftreibung des Sinus auf die Zähne nicht so leicht zu Stande kommen, da eine dickere Knochenschichte oberhalb der Alveolen abgelagert ist.

Theilung der Kieferhöhle durch eine vollständige Scheidewand in zwei Fächer.

(Taf. XXVII, Fig. 4 u. 5.)

Nicht selten findet man den oberen und hinteren Bereich der Kieferhöhle durch eine Knochenplatte von dem Hauptantheile des Sinus abgetrennt. Bei genauerer Untersuchung zeigt sich aber, dass eigentlich keine Zweitheilung der Höhle, sondern bloss eine mächtigere Entwicklung einer Cellula maxillaris (Haller), die sich zu einer stattlichen Knochenblase entfaltet hat, vorliegt. In einem meiner Fälle hatte diese eine Länge von 13 *mm*, eine Höhe und Tiefe von je 9 *mm* erreicht.

Wesentlich verschieden präsentirt sich die Kieferhöhle, wenn unabhängig von nachbarlichen Knochenzellen eine Theilung derselben eintritt. Es zeigt sich diesfalls eine breite Knochenplatte, die den Sinus maxillaris in zwei Räume scheidet, welche wohl mit der Nasenhöhle, nicht aber untereinander in Communication stehen. Die Richtung sowie die Stellung der Scheidewand

[1]) Arch. f. klin. Chirurg. Bd. XIX. Berlin 1876.

variiren, wie die nachstehende Beschreibung einiger Präparate lehrt, von Fall zu Fall, und hievon ist die Geräumigkeit der zwei Fächer abhängig.

Im Falle 1 (Taf. XXVII, Fig. 5) findet sich im hinteren, oberen Antheile eines der beiden Sinus eine schräg zwischen der oberen, der äusseren und der hinteren Wand ausgespannte Knochenplatte, durch welche die Höhle in eine grössere vordere und in eine kleinere hintere Etage getheilt wird. Erstere communicirt in normaler Weise mit dem mittleren, letztere durch eine lange Spalte mit dem oberen Nasengange (der Fissura ethmoidalis inferior).

Im Falle 2 steigt auf einer Seite die Scheidewand von der Mitte der Orbitalwand steil gegen den Sinusboden herab und theilt die Höhle in ein vorderes und in ein hinteres Fach von fast gleicher Grösse. Die Communicationen mit der Nasenhöhle stellen sich wie im Falle 1.

Im Falle 3 (Taf. XXVII, Fig. 5) findet sich auf einer Seite eine annäherungsweise horizontal gelagerte Knochenplatte zwischen der vorderen, hinteren, äusseren und inneren Wand ausgespannt, durch welche der Sinus maxillaris in zwei übereinander gelagerte Cavitäten getheilt ist. Die untere, grössere Cavität communicirt vermittelst des typischen Ostium maxillare mit dem mittleren Nasengange, die obere, kleinere mit der Fissura ethmoidalis inferior. Diese führt überdies in die hinteren Siebbeinzellen hinein.

Ueber die Theilung der Kieferhöhle durch eine vollständige Scheidewand berichtet W. Gruber[1]. Er fand unter 200 Schädeln fünf solche Fälle, von welchen einer die Anomalie beiderseits zeigte. Seine Fälle unterscheiden sich aber von den meinigen wesentlich dadurch, dass beide Hälften der abnormen Höhle constant in den mittleren Nasengang mündeten.

Das Zustandekommen dieser eigenthümlichen Anomalie kann ich mir nur auf die Weise vorstellen, dass bei der Anlage der Highmorshöhle neben der normalen Ausstülpung im mittleren Nasengange sich auch noch eine zweite von der Fissura ethmoidalis inferior aus gebildet hatte.

Die Zweitheilung der Kieferhöhle verdient in praktischer Beziehung einige Beachtung. Es könnte beispielsweise vorkommen, dass man, durch heftige Erscheinungen von Seite des Kieferbeines veranlasst, eine Eröffnung des Sinus maxillaris vornähme und nichts fände, weil

---

[1]) Ueber Fälle von Theilung des Sinus maxillaris durch ein Septum osseum perfectum etc. Virch. Arch. Bd. CXIII.

nur die obere Etage erkrankt ist. Ferner dürften auch Geschwülste und Ektasien des oberen Hohlraumes ein ungewöhnliches anatomisches Bild liefern.

Falsche Schaltknochen der Highmorshöhle.

Die Bucht des Jochbeines und die hintere obere Ecke des Sinus maxillaris werden oft zum Sitze von Schaltknochen. So hat Hyrtl[1]) in einer kleinen Schrift »Ueber das Vorkommen falscher Schaltknochen in der äusseren Wand der menschlichen Highmorshöhle« nachgewiesen, dass in der Verbindung zwischen dem Joch- und dem Oberkieferbeine sich an ersterem häufig eine Insel compacter Rindensubstanz bildet, und dass auf diese Weise ein sonst von der Höhle ausgeschlossener Knochen zur Wandbildung derselben herangezogen wird. Die Grösse dieser falschen Schaltknochen unterliegt vielen Schwankungen. Hyrtl hat sie von der Grösse eines Stecknadelkopfes bis zu der eines Pfennigs angetroffen.

Im hinteren oberen Bezirke der Kieferhöhle kommen falsche Schaltknochen an jener Stelle vor, wo sich der Processus orbitalis ossis palati an den Oberkiefer anschliesst. Es treten in der Sinuswand Lücken auf, welche von inselförmigen Erhabenheiten des bezeichneten Fortsatzes verstopft werden. In einem der von mir beobachteten Fälle finden sich in der genannten Ecke der Kieferhöhle, die, nebenbei bemerkt, leicht vorgewölbt ist, sieben falsche Schaltknochen.

Seltener sind wahre Schaltknochen an dieser Stelle; sie repräsentiren kleine, zwischen Oberkiefer-, Gaumen- und Siebbein eingeschobene Knöchelchen.

Auch tiefer unten, an der Verbindungsstelle zwischen dem Tuber maxillare und dem Processus pterygoideus findet sich nicht selten ein bis kleinlinsengrosser Defect der Highmorshöhlenwand, zu dessen Ausfüllung der Flügelfortsatz des Keilbeines eine kleine, inselförmig erhabene Rindenpartie vortreibt. Diese anatomischen Verhältnisse sind insofern berücksichtigungswerth, als bei ihrer Gegenwart die Höhle nicht so solid abgeschlossen ist wie im normalen Falle.

Dehiscenzen in den Wandungen des Sinus maxillaris.

Die Dehiscenzen in den Wandungen der Highmorshöhle treten in dreierlei Formen auf. Die häufigste ist jene, welche sich im Alter durch Schwund der Knochensubstanz einstellt. Hiebei sind die Wan-

---

[1]) Ueber das Vorkommen falscher Schaltknochen in der äusseren Wand der menschl. Highmorshöhle. Sitzungsber. d. k. Akad. in Wien. Bd. XLIV.

dungen papierblattdünn, durchsichtig und stellenweise mit Lücken versehen. Eine andere Form von Dehiscenz entwickelt sich im Grunde von tiefgegrabenen Gefässcanälen, wie dies auch an anderen Knochen beobachtet wird.

Bei der dritten Form liegt der Dehiscenz eine Bildungshemmung des Knochensystems zu Grunde. Für diese Art von Dehiscenz kann ich vier Beispiele anführen. Der eine Fall betrifft den Schädel einer männlichen Person mit gleichzeitiger Dehiscenz der Lamina papyracea des Siebbeinlabyrinthes (Taf. XXXIV, Fig. 2 *b*). Auf der Seite, wo die Dehiscenz im Siebbeine sich findet, besitzt die obere, orbitale Platte zwischen dem Infraorbitalcanal und der Articulation des Oberkiefers mit dem Siebbeine einen halbmondförmigen, 16 *mm* langen, 3—4 *mm* breiten Defect, der 12 *mm* von dem Infraorbitalrande und 9 *mm* von der Fissura orbitalis inferior entfernt lagert und dessen innerer Rand abgerundet, dessen äusserer Rand leicht crenelirt ist. Im zweiten, auch mit einer Dehiscenz der Papierplatte combinirten Falle zeigt die untere Wand der Orbita zwei Dehiscenzen und das Tuber maxillare gleichfalls einen Defect; der dritte Fall hat im hinteren Bereiche des Orbitalbodens eine winkelig gebogene, und der vierte vorne, in der gleichen Knochenplatte eine lineare Dehiscenz.

Den Beweis dafür, dass in den angeführten Fällen keine durch Atrophie entstandene Dehiscenz, sondern Bildungshemmungen vorliegen, finde ich darin, dass 1. die Ränder der dehiscirten Partien von dem Bilde der durch Atrophie entstehenden, gewöhnlichen Dehiscenzen abweichen, und dass 2. die Defecte mit Bildungshemmungen des Siebbeines zusammentreffen (Fall 1 u. 2).

Die Auskleidung der Kieferhöhle.

(Taf. XXVIII, Fig. 8—11.)

Die auskleidende Membran der Kieferhöhle ist sehr zart, um Vieles dünner und lockerer gefügt als die Nasenschleimhaut, deren laterale Fortsetzung sie darstellt. Man unterscheidet an ihr mehrere, allerdings nicht strenge voneinander gesonderte Schichten. Die oberflächliche Schichte ist durch ihren feinfaserigen Bau ausgezeichnet, sie enthält in ihren Lücken Rundzellen und trägt an ihrer freien Fläche geschichtetes Flimmerepithel (Taf. XXVIII, Fig. 11). Die mittlere Schichte enthält Drüsen, von welchen Ph. C. Sappey[1]) eine erschöpfende Schilderung entwirft. Sie zeigen sehr verschiedene Form- und Grössenverhältnisse und stellen vielfach den Meibom'schen Drüsen nicht un-

[1]) l. c.

ähnliche Bildungen dar, neben welchen aber einfacher geformte, selbst ganz kurze, unverzweigte Schläuche vorzukommen pflegen. Die Drüsen finden sich über alle Wände der Kieferhöhle zerstreut, doch ist ihre Einlagerung keine so regelmässige und dichte, wie etwa in der Nasenschleimhaut, sondern es wechseln vielfach drüsenlose Stellen mit drüsenhältigen ab (Taf. XXVIII, Fig. 10). Das oberflächliche Epithel setzt sich in Form von Cylinderzellen eine Strecke weit in die Ausführungsgänge der Drüsen fort.

Obwohl schon in Verheyn's Anatomie über die Physiologie der Kieferhöhlendrüsen eine Notiz enthalten ist, so haben diese doch erst durch J. Giraldés'[1]), H. Luschka's[2]) und C. Sappey's[3]) eingehende Untersuchungen eine Würdigung erfahren. Ueber ihre Topographie finde ich bei M. J. Weber[4]) die Anmerkung, sie seien in spärlicher Anzahl der Schleimhaut eingestreut, während Luschka sich neben einer erschöpfenden Exposition der histologischen Details darauf beschränkt, anzugeben, die Drüsenacini seien schon bei Lupenvergrösserung der Betrachtung zugänglich[5]).

Die tiefste Schichte der Kieferhöhlenschleimhaut ist drüsenlos, besitzt ein dichteres Gefüge und einen grösseren Reichthum an Spindelzellen als die übrigen Antheile der Membran. Diese Schichte schliesst sich unmittelbar der Knochenwandung an, vertritt die Stelle der inneren Beinhaut und darf demnach mit Recht als periostale Schichte bezeichnet werden (Taf. XXVIII, Fig. 8 *P*).

Die Auskleidung der Kieferhöhle lässt sich unter normalen Verhältnissen gleich der Dura mater leicht von ihrer Knochenwand ablösen. Fasst man sie mit einer Pincette, so gelingt die Ablösung des Hautsackes mehr oder minder vollständig, und nur an jener Stelle der inneren Kieferwand erfährt sie eine Opposition, wo die Bekleidung des Sinus maxillaris mit jener der Nasenhöhle verwachsen ist.

Die Kieferhöhlenschleimhaut des Embryo und des Neugeborenen ist mehreremale so dick als die zarte Membran im Sinus des Erwachsenen. Dabei ist zu bemerken, dass eigentlich eine Höhle noch nicht existirt. Die dicken, gequollenen Ueberzüge der einzelnen Wände schliessen sich enge aneinander und begrenzen

---

[1]) Ueber die Schleimcysten der Oberkieferhöhle. Aus dem Franz. Virch. Arch., Bd. IX. Berlin 1856.

[2]) Traité d'anat. descript. Paris 1872. Tom. III.

[3]) Die Anat. d. Menschen. Bd. III, 2. Abth. Tübingen 1867.

[4]) Handb. d. Anat. d. menschl. Körpers. Bonn 1839.

[5]) Um diese Drüsen sichtbar zu machen, macerirte Giraldés die Schleimhaut der Highmorshöhle in mit Acidum nitricum angesäuertem Wasser.

einen von Schleim und abgefallenen Epithelien ausgefüllten Spalt. In der Region des Infundibulum stossen die gegenüberstehenden Epithelreihen mit ihren freien Flächen sogar direct aneinander.

Die Auskleidung der Kieferhöhle bildet einen getreuen Abdruck der inneren Kieferfläche, indem sie allen ihren Vertiefungen und Erhabenheiten genau folgt. Zu den Vertiefungen zählen vornehmlich jene grösseren, im Bereiche des Ostium maxillare und des Canalis infraorbitalis situirten Gruben, die ich auf S. 278 erwähnt habe. In diese senkt sich die Mucosa ein, und der Eingang in eine solche Nebenbucht des Sinus ist entweder der Weite des Knochengrübchens entsprechend ausgebildet oder sehr enge, letzteres wenn von der Umrandung aus die Schleimhaut sich diaphragmenartig vor das Grübchen schiebt. Auch die Grübchen der übrigen Wände der Highmorshöhle zeigen oft ein ähnliches Verhalten. So besitze ich ein Präparat mit einer Grube an der hinteren Wand des Sinus maxillaris; die Schleimhaut bildet am Eingange in die Grube einen scharfgeschnittenen, breiten Rand, hierauf verdünnt sie sich und kleidet das Grübchen aus.

Es kommt jedoch auch vor, dass die Kieferhöhlenschleimhaut Falten aufwirft, die auf einer Unterlage ruhen oder in der Verlängerung von Knochenerhebungen sich befinden. Derartige Falten treten zuweilen in solcher Anzahl auf, dass nach einer Beschreibung von Hyrtl der Sinus in mehrere Fächer zerfällt. Eine so grosse Anzahl von Schleimhautfalten wie in dem Falle von Hyrtl ist wohl selten, denn unter 300 Leichenzergliederungen hatte ich keinen ähnlichen Befund aufzuweisen. Einzelne Falten hingegen kommen häufig vor und können allenthalben an jeder Stelle des Sinus maxillaris auftreten, wie die folgende Beschreibung einzelner Beispiele am besten zeigt.

1. Weite Highmorshöhle mit Vorbuchtung gegen den Alveolarfortsatz. Rechterseits ist der Eingang in die Bucht des Stirnfortsatzes durch einen hohen Knochenkamm zu einer etwa linsengrossen Oeffnung verengt. Der Knochenkamm geht vom Wulste des Infraorbitalcanales aus, und an derselben Stelle springt vom Wulste auf die innere Wand des Sinus maxillaris eine niedrige, halbmondförmige, mit aufwärts gerichtetem Rande versehene Schleimhautfalte über. Linkerseits zieht weiter hinten eine Falte von der orbitalen zur nasalen Fläche mit freiem, nach vorne sehendem Rande.

2. Rechterseits finden sich vier Divertikel: zwei kleinere vorne, an der Stelle der Infraorbitalbucht und zwei grössere an der hinteren Wand des Sinus maxillaris, mit halbmondförmigen Falten an den Eingängen. Auch der Eingang in die Infraorbitalbucht wird durch eine grosse Schleimhautfalte verengt.

3. Geräumige Highmorshöhle mit Buchtung am Alveolarfortsatze. Linkerseits ist zwischen lateraler und medialer Wand eine frontal gerichtete, breite Schleimhautfalte ausgespannt.

4. Unmittelbar hinter der Mündung der Highmorshöhle ist rechts, zwischen innerer und oberer Wand des Sinus maxillaris, eine Falte untergebracht, die in Bezug auf Grösse und Form einer Semilunarklappe des Herzens ähnelt.

5. In der rechten Highmorshöhle erhebt sich zwischen dem Boden, der äusseren und der inneren Wand eine hohe, frontal gelagerte, einem niedrigen Knochenkamme aufsitzende Falte, welche mit der hinteren Wand des Sinus maxillaris ein ansehnliches Divertikel bildet.

6. An diesem Präparate (Taf. XXVII, Fig. 3) erreicht die Falte eine ganz besondere Grösse. Sie ist gegen 24 *mm* lang und 11 *mm* breit, im hinteren Bezirke des Sinus maxillaris zwischen der äusseren und der inneren Wand ausgespannt und theilt die Höhle in zwei durch eine grosse Oeffnung in Communication stehende Räume. Ueberdies ist auch noch der Eingang in die Infraorbitalbucht (*d*) durch eine kleine Schleimhautfalte (*c*) zweigetheilt. In der linken Highmorshöhle ist nur eine breite Knochenfalte am Eingange in die Infraorbitalbucht vorhanden.

7. In diesem Falle hat das eigenthümliche Verhalten von Knochenkämmen und Schleimhautfalten zur Bildung einer accessorischen Kammer in der Highmorshöhle geführt. Es zieht nämlich vom Wulste des Infraorbitalcanales ein hoher Knochenkamm zur inneren Wand des Sinus, dem kleinere Kämme der letzteren entgegenwachsen. Zwischen allen diesen Prominenzen ist eine tiefe Grube etablirt, die von einer breiten, zwischen den Rändern der Kämme ausgespannten Schleimhautlamelle abgeschlossen wird. Die Deckmembran besitzt eine hanfkorngrosse Lücke, durch welche der abnorme Recessus mit dem Sinus maxillaris in Communication steht.

Ueber die Communicationsöffnung zwischen der Nasen- und der Kieferhöhle (Ostium maxillare).

(Taf. XXIX, Fig. 2—5 *O m.*)

Die Lage des Ostium maxillare im Infundibulum und sein Aufbau sind bei der Beschreibung der äusseren Nasenwand schon besprochen worden. Seine Form konnte jedoch an jener Stelle nicht in gebührender Weise gewürdigt werden, weil die Oeffnung vom Infundibulum aus nicht deutlich genug vorliegt. Um das Ostium im ganzen Umfange zu überblicken, ist es nothwendig, den Sinus maxillaris zu eröffnen und die innere Wand der Kieferhöhle zu betrachten. Bei

solchem Vorgange zeigt sich, dass das Ostium maxillare stets knapp unter dem Orbitalboden und hinter der Prominentia lacrymalis lagert und in Bezug auf Grösse und Form einigermaassen variirt. Zumeist bildet es einen elliptischen Spalt mit sagittal gerichteter längerer Achse; in vielen Fällen hingegen ist es beinahe kreisrund oder nierenförmig [1]). Das kleinste Ostium maxillare, welches ich innerhalb einer grossen Reihe von Fällen antraf, war rundlich geformt und hatte einen Durchmesser von 3 *mm*; das grösste besass eine Länge von 19 *mm* und eine Breite von 5 *mm*. In den zwischen diesen Extremen stehenden Fällen variirte die Länge zwischen 7 und 11 *mm*, die Breite zwischen 2 und 6 *mm*. Zuweilen ist das Ostium durch eine Schleimhautleiste in zwei Lücken getheilt (Taf. XXIX, Fig. 4 *O m*).

Um das Verhältniss zwischen Länge und Breite der Oeffnung zu präcisiren, wurde die folgende Tabelle zusammengestellt, und Fig. 2—5 auf Taf. XXIX, Fig. 1 u. 2 auf Taf. XI und Fig. 6 auf Taf. IX haben die Aufgabe, diese Verhältnisse zu versinnlichen.

Länge	Breite
des Ostium maxillare:	
3 *mm*	3 *mm*
7 »	2 »
9 »	3 »
11 »	6 »
19 »	5 »

Für den zuletzt angeführten Fall (L. 19, Br. 5 *mm*) ist zu bemerken, dass ein eigentliches Ostium maxillare fehlte, dafür aber der Hiatus semilunaris seiner ganzen Länge nach in den Sinus maxillaris führte.

Das spaltförmige Ostium maxillare (Taf. XXIX, Fig. 3 *O m*) wird selbst bei grosser Länge bei Schleimhautschwellung seiner Ränder sehr bald verengt oder verlegt, was bei rundlicher Communicationsöffnung von einiger Grösse nicht leicht eintritt.

Die anatomische Disposition für einen leichteren oder schwereren Verschluss spielt aber nur in jenen Fällen eine Rolle, in welchen der krankhafte Process zum mindesten primär in der Kieferhöhle den Ausgang genommen hat. Hiebei beobachtet man zuweilen Verschluss der Oeffnung, während der Hiatus semilunaris durchgängig ist. Bei jenen Erkrankungen wieder, die in der Nasenhöhle beginnen und auf die

[1]) Ipsius figura ovalis, capacitas tanta est, ut pennam anserinam, qua ad scribendum utimur, mediocrem, si illa valiter compressa sit, transmittere possit (Reininger).

Schleimhaut der Kieferhöhle übergehen, wird der enge Eingang in das Infundibulum früher verschlossen als das Ostium maxillare. Für die Physiologie des Sinus ist es dann gleichgiltig, wie sich das Ostium maxillare verhält; denn die Communication mit der Nasenhöhle ist durch den Abschluss des Infundibulum entweder eingeschränkt oder gar ganz aufgehoben.

Die Lage des Ostium maxillare zum Infundibulum wird, wie wir gesehen haben, am besten an Frontalschnitten der pneumatischen Räume übersehen, und man hat, um jene Partie des Infundibulum zu passiren, in welcher das Foramen maxillare lagert, den Schnitt knapp vor dem hinteren Ende der Crista galli zu führen (Taf. XI, Fig. 1, 2). Solche Präparate ergeben in der Schnittebene eine schräg verlaufende Rinne, die am Hiatus semilunaris beginnt und im Foramen maxillare endigt. Die Spalte ist je nach der Weite des Hiatus und des Infundibulum einmal eng, ein andermal weit und entsprechend der Breite des Siebbeinhakens einmal länger, ein andermal kürzer.

Diese anatomischen Verhältnisse belehren uns darüber, dass die Communicationsöffnung (Taf. XI, Fig. 1 u. 2 *c*) des Sinus maxillaris von der eigentlichen Mündung in der Nasenhöhle 1 *cm* entfernt sein kann, und hieraus folgt, dass Exsudate, selbst wenn sie bis an die Decke des Sinus maxillaris emporreichen, bei aufrechtem Stande des Körpers nur durch die vis a tergo tropfenweise abfliessen können. Dieser eigenthümliche Bau der Communication zwischen der Kiefer- und der Nasenhöhle, die oft vorkommende Enge des Hiatus semilunaris sowie ferner der Umstand, dass die Exsudate der Highmorshöhle oft eine dickliche Beschaffenheit besitzen, erklären hinlänglich ihren schweren Abfluss. Wernher[1]) sagt über die Communicationsöffnung zwischen Nasenhöhle und Sinus maxillaris, »dass, so lange die Schleimhaut erhalten ist, man gewöhnlich nur eine Oeffnung sieht, welche, auch wenn ihr Ueberzug nicht geschwollen ist, so eng ist, dass kaum eine Borste oder eine feine Sonde durchgeführt werden kann, und dass die Oeffnung nur selten so geräumig ist, dass sie ohne Knochenverletzung eine dicke Sonde oder einen Katheter durchlässt«. Diese Behauptung kann nicht auf das eigentliche Foramen maxillare bezogen werden, denn durch dieses können mehrere anatomische Sonden geschoben werden, und selbst für den Hiatus semilunaris ist Wernher's Angabe nicht zutreffend, da nur seltenen Falles der Hiatus semilunaris so eng ist, dass er einer Sonde die Passage verweigern würde. Eine ebenso unrichtige Vor-

[1]) l. c.

stellung über die Mechanik des Ostium maxillare hatte A. Burns [1]. Er schreibt: »Wenig kann natürlich aus dem Sinus in die Nase dringen, und je beträchtlicher die angesammelte Menge ist, desto weniger kann herausfliessen, weil die Oeffnung so gebildet ist, dass, wenn eine bedeutende Menge Flüssigkeit in dem Sinus angehäuft ist, die eine Lippe der Oeffnung gegen die andere gedrängt wird.« Nicht in diesen, sondern in den vorher angeführten Momenten hat man die Ursache des erschwerten Abflusses von Exsudaten des Sinus maxillaris zu suchen.

Die oft vorkommende accessorische Communication zwischen Nasenhöhle und Sinus maxillaris findet sich auf S. 97 beschrieben.

Entwicklung der Kieferhöhle.

Die erste Anlage der Kieferhöhle stellt, wie Dursy [2] gezeigt hat, eine laterale Ausstülpung der Nasenschleimhaut dar, dereutsprechend die knorpelige Nasenkapsel eine ziemlich dickwandige Ausbuchtung besitzt. Später wird die Knorpelkapsel von Knochengewebe umwachsen und schwindet, so dass schliesslich der Schleimhautsack des Sinus in einem knöchernen Divertikel steckt.

Zur Darlegung der berührten Verhältnisse wähle ich den Schädel eines Embryo aus dem vierten Fötalmonate. Der Sinus maxillaris bildet hier eine einfache Nische des mittleren Nasenganges, die im Gegensatze zum späteren Verhalten gerade an der Eingangsstelle am geräumigsten ist, weil die Anlagen des Processus uncinatus und der Bulla ethmoidalis noch wenig vorspringen. Später verengt sich ihr Zugang dadurch, dass die bezeichneten Anlagen grösser werden und insbesondere der knorpelige Processus uncinatus an Höhe gewinnt. Der mittlere Nasengang hat die Form eines liegenden T; der verticale Schenkel entspricht der Verbindung des Ganges mit dem gemeinsamen Nasenspalt, von dem horizontalen Schenkel repräsentirt die eine Hälfte die Bucht lateral von der unteren Siebbeinmuschel, die andere Hälfte den primären Sinus maxillaris (Taf. VII, Fig. 5 u. 10).

Die Sinusnische der knorpeligen Nasenkapsel ist dickwandig und überschreitet mit ihrem tiefsten Punkte kaum den Boden der Orbita. Der untere, aufgebogene Rand der Kapsel geht unmittelbar in die knorpelige Anlage des Muschelbeines über.

In der Nachbarschaft der Nische beginnt bereits die Bildung von Knochengewebe.

---

[1] Bemerk. über die chirurg. Anat. des Halses und Kopfes. Aus dem Englischen. Halle 1821.

[2] l. c.

Beim Neugeborenen ist der Kieferkörper kaum vorhanden, daher der hintere Theil des Zahnfortsatzes direct an den Orbitalboden stösst. Die Kieferhöhle bildet eine kleine Vertiefung, die vom Sulcus lacrymalis bis an die Alveole des zweiten Mahlzahnes nach hinten reicht. Lateral erstreckt sich die Höhle bis an den Canalis infraorbitalis, den sie nach unten zu kaum überragt. Im zweiten Lebensjahre ist der Kieferkörper schon besser entwickelt; der Abstand zwischen dem Canalis infraorbitalis und der Alveole des Milcheckzahnes beträgt 10 *mm*. Die Kieferhöhle hat an Tiefe gewonnen; vorne reicht sie allerdings nur bis an den Infraorbitalcanal, hinten aber hat sie ihn bereits überschritten. Auch an Höhe hat der Sinus zugenommen, da er bis zu dem Ansatze des Muschelbeines herabgewachsen ist. Im dritten bis vierten Lebensjahre ist die Kieferhöhle auch vorne über den Infraorbitalcanal nach aussen vorgedrungen. Im siebenten Jahre reicht die eben bezeichnete Partie des Sinus bis zur Mitte des Abstandes zwischen dem Canalis infraorbitalis und dem Jochfortsatze. Im achten bis neunten Jahre ist die Kieferhöhle bis in den Jochfortsatz eingedrungen und hat der Quere nach die definitive Form acquirirt. Tiefe und Höhe des Sinus werden wesentlich von dem Herabrücken und Durchbrechen der Zähne beeinflusst; aus diesem Grunde erreichen die bezeichneten Dimensionen ihre volle Ausbildung auch nicht vor dem Abschlusse der zweiten Dentition.

Vergleichend-anatomisches über die Kieferhöhle.

(Taf. XXVIII, Fig. 7 u. Taf. XXX, Fig. 1—5.)

Bei den makrosmatischen Säugethieren erstreckt sich die Kieferhöhle nicht so weit nach vorne wie bei den Mikrosmatikern (und beim Menschen) und ist hier auch relativ kleiner. Die Verdrängung der Kieferhöhle bei den Makrosmatikern wird entweder durch das Muschelbein allein oder durch dieses und auch noch durch das Siebbein veranlasst. Bei mächtiger Entfaltung nimmt nämlich das Muschelbein so viel Raum für sich in Anspruch, dass die mediale Sinuswand entfällt und die Ursprungslamelle der Muschel an der lateralen Sinuswand haftet. Beim Seehund, dessen Muschelbein durch besondere Grösse sich auszeichnet, ist die laterale Kieferwand sogar nach aussen gebuchtet.

Die Verdrängung der Kieferhöhle von Seite des Siebbeines ist besonders schön am Carnivorenschädel wahrzunehmen. Hier begrenzt das Muschelbein mit dem Nasoturbinale und mit der äusseren Kieferwand eine Nische, die am rückwärtigen Ende in ein kleines Divertikel ausläuft. Die Nische wird von einem Theile des Siebbeinlabyrinthes

ausgefüllt, welches z. B. bei der Katze auch noch in das Divertikel hineinragt. Bei anderen Thieren, deren Siebbeinlabyrinth nicht so mächtig entfaltet ist wie bei der Katze, ragt entweder das grosse Nasoturbinale (z. B. beim Hund und beim Bären) in die Kieferhöhle hinein, oder es engt die mächtig gewölbte laterale Labyrinthwand als Ganzes den Sinus ein. Wir sehen demnach, dass auch die Kieferhöhle in einem gewissen Sinne als Behälter von Siebbeinmuscheln fungirt.

Ferner ist bezüglich der makrosmatischen Thiere bemerkenswerth, dass das isolirte Oberkieferbein keine nasale Wand besitzt (Taf. XXX, Fig. 1): die Kieferhöhle bildet bloss eine Nische, die hinten durch das Gaumenbein eine Vergrösserung erfährt.

Nebenbei sei erwähnt, dass auch zuweilen beim Menschen ein Theil des Gaumenbeines zur Sinusbildung herangezogen wird (siehe S. 259).

Der Sinus maxillaris der Makrosmatiker erhält erst dann eine nasale Wand, wenn der Oberkiefer mit dem Siebbeine in Verbindung tritt. Diesfalls schiebt sich nämlich ein absteigender Fortsatz der Lamina vomero-ethmoidalis (Seydel's Maxillarplatte des Ethmoids) vor die Nische, und was diese nicht abschliesst, schliesst die laterale Fläche des Siebbeinlabyrinthes selbst ab (Taf. XXX, Fig. 2 *p m*).

Bei manchen Ungulaten wird die Kieferhöhle zum grössten Theile von den Mahlzahnwurzeln ausgefüllt, deren Alveolen weit in die Höhle hineinragen (Taf. XXVIII, Fig. 7).

Beim Menschen und bei den Affen ist der Sinus maxillaris durch die Rückbildung des Muschelbeines sowie des Siebbeines und in Folge der Kleinheit der Zähne geräumig.

Sehr auffallend ist die Form der Kieferhöhle beim Orang (Taf. XXX, Fig. 3 u. 4), wo sie, wie wie wir bereits gesehen haben (S. 81), mit dem die Siebbeinzellen substituirenden Hohlraume eine einzige grosse Cavität bildet, die zugleich an ihrer hinteren Ecke in die Keilbeinhöhle mündet.

Capitel XX.

Zur Pathologie des Sinus maxillaris.

Ueber die entzündlichen Processe in der Auskleidung des Sinus maxillaris.

Bei Weitem die meisten Entzündungen der Schleimhaut des Sinus maxillaris sind von der Schleimhaut der Nasenhöhle übergeleitete Erkrankungen. In der Nasenhöhle beginnt die Affection, breitet sich hier aus und greift im weiteren Verlaufe leicht auf die Mucosa der Highmorshöhle über. Dies ist auch begreiflich, da am Ostium die Schleimhaut der Nasenhöhle in die des Sinus maxillaris unmittelbar übergeht und überdies der gefässliche Zusammenhang der erwähnten Höhlen ein so inniger ist, dass oft schon auf die leichteste Erkrankung der einen die andere durch Injection und Schwellung der Mucosa reagirt. Wohl entzündet sich die Schleimhaut des Sinus maxillaris auch nach Erkrankung der Kieferknochen; dass sie durch Caries der Zähne und des Alveolarfortsatzes in Mitleidenschaft gezogen wird, ist bekannt; selbst in Folge der Durchschneidung des Infraorbitalnerven nach der von Malgaigne angegebenen Methode, wobei die untere Wand der Orbita mit durchtrennt wird, sah B. v. Langenbeck[1]) in zwei Fällen eiterige Blennorhöe der Highmorshöhle auftreten. Allein diese Art von Erkrankung der Highmorshöhle ist seltener als die von der Nasenschleimhaut fortgeleitete, und ich hatte bisher nur einmal Gelegenheit, eine Entzündung des Sinus maxillaris nach Zahncaries zu beobachten[2]). Das auf S. 278 angeführte Citat aus J. Hunter's Werk über die Zähne[3]) zeigt übrigens, dass selbst Verwechslungen beider Formen (des nasalen und dentalen Ursprunges der Entzündung) vorkommen. Es ist z. B. nach einer Rhinitis suppurativa eine Eiterung in der Highmorshöhle entstanden; aus bereits erörterten Gründen treten heftige Zahnschmerzen auf, der Consiliarius findet auf Seite des Zahnschmerzes einen cariösen Zahn, und was ist naheliegender, als diesen für das qualvolle Leiden verantwortlich zu

[1]) Arch. f. klin. Chir. Bd. XI. Berlin 1869.

[2]) Bis zum Jahre 1882; die seither gefundenen Fälle dieser Art finden sich im zweiten Bande beschrieben.

[3]) Natürl. Geschichte d. Zähne und Beschreibung ihrer Krankheit. Aus dem Engl. Leipzig 1780.

machen und durch Extraction desselben Schmerzlinderung zu erhoffen. Nach der Entfernung des unschuldig verurtheilten Zahnes stellt sich heraus, dass die Operation sich keines Erfolges zu rühmen hat, und die genauere Anamnese entdeckt nach der Feier einer unnützen Operation den eigentlichen Sitz des Leidens in einer von der Nasenschleimhaut auf die Kieferhöhlenschleimhaut fortgeleiteten Entzündung.

Die von der Nasenschleimhaut auf die Mucosa des Sinus maxillaris übergehenden entzündlichen Erkrankungen sind:

a) der Katarrh mit serösem oder schleimigem Secrete;
b) der Katarrh mit eiterigem Producte und
c) die Diphtheritis.

Anatomisches Bild der katarrhalischen und der diphtheritischen Schleimhaut.

Vor Allem ist zu bemerken, dass in manchen Fällen weder die Highmorshöhle noch eine andere der pneumatischen Cavitäten auf die katarrhalischen Processe der Nasenschleimhaut reagirt. Sowohl bei der Rhinitis mit serösem oder schleimigem Producte wie bei der Rhinitis suppurativa findet man zuweilen die Schleimhäute der Nebenhöhlen blass, blutleer und dünn, kurz alle Charaktere des normalen Baues zeigend. Geht aber die Erkrankung der Nasenschleimhaut auf den Sinus maxillaris über, so treten hauptsächlich zweierlei Erscheinungen in den Vordergrund, und diese sind:

1. die leichte Vulnerabilität der Schleimhaut und
2. ihr Mangel an plastischem Vermögen.

Die leichte Vulnerabilität der Mucosa im Sinus maxillaris zeigt sich am klarsten im primären Stadium des Katarrhs. Die Schleimhaut der Nasenhöhle ist in dieser Periode der Erkrankung tiefroth gefärbt; Secret ist gar nicht oder nur in geringer Menge vorhanden. Setzt man an einem solchen Objecte die Zergliederung auf die Highmorshöhlen fort, so kann man in einzelnen Fällen Folgendes gewahren: Die Schleimhaut ist injicirt, roth gefärbt, wenn auch nicht so saturirt wie die Nasenschleimhaut, zuweilen gefleckt, weil injicirte Stellen mit blassen abwechseln, und als Zeichen ihrer geringen Widerstandskraft stellen sich Blutungen (Ecchymosen) ein, die sich bis zu linsen-, selbst bohnengrossen Hämatomen steigern können. Der baldige Eintritt von Blutungen dürfte dem lockeren Bau der Schleimhaut zuzuschreiben sein. Die Injection der Schleimhaut geht auch auf die tieferen, als Beinhaut fungirenden Schichten der inneren Kieferbekleidung und auf die Zahnnerven über.

Die Secretion von schleimiger oder eiteriger Flüssigkeit ist im Beginne der Erkrankung gering und tritt erst auf, wenn die Hyperämie einige Zeit bestanden hat. Die Schleimhaut des Sinus maxillaris ist hiebei etwas geschwellt, aufgelockert, wie mit einer gelblichen Flüssigkeit infiltrirt und auch schon mit einzelnen Cysten versehen, die einen gelblichen, graulichen oder weissen Inhalt beherbergen. Beim chronischen Kartarrh erfolgt die Exsudation vornehmlich in die Substanz der inneren Kieferauskleidung; nicht allein die Schleimhaut sondern auch die tiefere, als Beinhaut fungirende Schichte der Kieferhöhlenauskleidung erfährt eine Lockerung ihres Gefüges, die Membran quillt in den höheren Graden der Affection aufs Zehn- bis Fünfzehnfache auf, ist serös infiltrirt, ödematös, einer Sulze ähnlich und an der freien Fläche mit grossen, weingelben, hydropischen Höckern versehen, deren Convexitäten aneinanderstossen (Taf. XXXII, Fig. 6). Der Drüsenapparat entartet dabei cystös. Ist die ganze Schleimhautbekleidung in dieser Weise degenerirt, dann hat es den Anschein, als wäre der Sinus von Hydrops befallen.

Die Höhle des Oberkiefers ist gewöhnlich je nach dem Grade der Schleimhautschwellung bald mehr bald minder eingeengt und enthält, so verkleinert, neben Luft ein schleimiges Secret in grösserer oder geringerer Menge.

Darüber, ob diese Form der Kieferhöhlenentzündung für sich, desgleichen ob sie als Folgezustand von Erkrankungen des Alveolarfortsatzes und der Zähne auftreten könne, weiss ich nichts Bestimmtes zu sagen.

Eine ähnliche Schwellung erleidet die Kieferhöhlenschleimhaut bei Diphtheritis. Während aber die diphtheritische Nasenschleimhaut eine Membran ansetzt (siehe S. 212), sehen wir in der Mucosa der Highmorshöhlen etwas Aehnliches nicht entstehen. Diese Schleimhaut ist vermöge ihres anatomischen Baues nicht fähig, eine solche Membran zu erzeugen, sondern sie schwillt wie beim chronischen Katarrh stark an, ist ödematös und stellenweise ecchymosirt. An diesem Beispiele zeigt sich klar das mangelhafte plastische Vermögen der Kieferhöhlenschleimhaut.

Weniger häufig als die katarrhalische Entzündung ist die eiterige Entzündung der Kieferhöhlenschleimhaut.

In den meisten Fällen dieser Entzündungsform habe ich bemerkt, dass eine so hochgradige Schwellung der Kieferhöhlenschleimhaut wie bei der Rhinitis catarrhalis nicht eintritt; die Auskleidungsmembran ist weniger geschwellt, hie und da aber ecchymosirt. Die Kieferhöhle

enthält in grösserer oder geringerer Menge eiterigen Schleim, die Auskleidung ist bloss mit dicklichem Eiter beschlagen, oder es füllt das eiterige, zuweilen selbst eiterig-hämorrhagische Exsudat die Höhle vollständig aus. Enthält die Kieferhöhle bei enormer Aufquellung der Schleimhaut Eiter, dann ist ein ursprünglich gewöhnlicher Katarrh in die eiterige Form übergegangen.

Die Eiteransammlungen der Kieferhöhle werden gewöhnlich als Empyeme bezeichnet. Es wirft sich aber bei dieser Terminologie die Frage auf, ob die Eiterungen verschiedener Provenienz klinisch nicht wesentliche Unterschiede zeigen, und ob man berechtigt ist, schleimig-eiterige Exsudate als Empyeme zu bezeichnen.

Die Mündung des Sinus maxillaris ist bei den entzündlichen Affectionen der Kieferhöhlenschleimhaut durch die Schwellung der letzteren ähnlich wie der Spalt des Infundibulum bei den Erkrankungen der Nasenschleimhaut verengt oder ganz verlegt.

Ich habe bereits hervorgehoben, dass beide Entzündungsformen auf pathologische Processe der Nasenschleimhaut folgen können, und demgemäss sind auch ausserordentlich häufig die Weichtheile der Nasen- und der Kieferhöhle nebeneinander erkrankt. Nun findet man aber gar nicht selten bei Sectionen, dass die Entzündung sich nur auf einen oder auch auf beide Sinus maxillares beschränkt, während die Schleimhaut der Nasenhöhle eine normale Beschaffenheit zur Schau trägt, und nun entsteht die Frage, wie dieser Befund zu deuten sei. Liegt eine isolirte Affection der Kieferhöhle vor, oder ist nicht vorher auch die Nasenschleimhaut krank gewesen und nur rascher ausgeheilt als die Auskleidung der Kieferhöhle? Die Erkrankung der Kieferhöhlenschleimhaut ohne Betheiligung der nachbarlichen Schleimhaut kann genuin oder durch fortgesetzte Entzündungen des Alveolarfortsatzes entstehen; doch diese Fälle gehören in ein anderes Capitel, da an dieser Stelle nur jene Entzündungen der Kieferhöhlenschleimhaut behandelt werden, die nicht durch pathologische Processe des Kieferskeletes beziehungsweise der Zähne veranlasst wurden. Man könnte wohl, um die isolirte Affection der Highmorshöhle zu erklären, die Behauptung aufstellen, dass ein Verschluss des Ostium maxillare (durch Schwellung oder Verwachsung der die Oeffnung umgebenden Schleimhaut) eine Erkrankung hervorrufe, die den Sinus maxillaris allein betrifft, denn die gestörte Ventilation in der Highmorshöhle kann doch nur ungünstig auf die Sinusschleimhaut einwirken. Nach einer Beobachtung von J. F. Meckel[1]) soll die behinderte Ventilation keinen ungünstigen Ein-

[1]) Handb. d. path. Anat. Bd. I. Leipzig 1812. — Handb. d. menschl. Anat. Bd. II. Halle 1876.

fluss auf das physiologische Verhalten des Sinus maxillaris ausüben, denn er will ohne krankhafte Texturveränderung der Nasenschleimhaut die Oberkieferhöhlen auf beiden Seiten völlig abgeschlossen, ihre Schleimhautauskleidung aber normal gebildet gesehen haben. Dieser Angabe von Meckel scheint aber eine unrichtige Beobachtung zu Grunde zu liegen, da es nicht denkbar ist, dass ein längere Zeit bestehender Verschluss des Sinus maxillaris ohne Reaction auf seine Schleimhaut bliebe. Wäre wieder der den Abschluss der Kieferhöhlenmündung verursachende krankhafte Process ein recenter gewesen, so hätten in der Umgebung des Ostium maxillare auch die Zeichen einer krankhaften Anomalie sich finden müssen, weil der Verschluss des Ostium maxillare nur durch eine Erkrankung der Schleimhaut im Infundibulum oder in dessen Nachbarschaft entstehen kann. Wenn aber der Verschluss des Ostium maxillare durch eine entzündliche Affection in der Nachbarschaft der genannten Mündung entstanden wäre, dann ist es mehr als wahrscheinlich, dass der Process auch auf die Schleimhaut des Sinus maxillaris übergegriffen hätte.

Immerhin lohnt es sich der Mühe, zu untersuchen, in welcher Weise der Abschluss des Ostium maxillare die Physiologie der Kieferhöhle stört, weil bei Erkrankungen der pneumatischen Räume dieser Verschluss (durch Schleimhautschwellung) ziemlich häufig zur Beobachtung kommt. Man kann es als sichergestellt annehmen, dass das geringe Secret (Secretio humoris blandi, fluidi inodori, insulsi fere et excoloris, Boerhave) der Kieferhöhlenschleimhaut für deren eigenen Bedarf verwendet wird. Das Secret hält die Wandung feucht, sammelt sich aber im Sinus nicht an, sondern wird theils resorbirt, theils dürfte es durch die Einwirkung der Luftströmung verdunsten. Wenn nun der Eingang der Höhle derart verschlossen ist, dass die äussere Luft nicht eindringen, die eingesperrte nicht entweichen kann, so wird die Luft vom Gefässsystem aufgenommen, und in demselben Maasse, als sie schwindet, muss ein Lückenbüsser herbeigeschafft werden. Diesen liefert das Secret [1]), dessen Absonderung jetzt die Aufsaugung übertreffen dürfte. Durch die allenthalben noch vorhandene Luft zersetzt sich der angesammelte Schleim und reizt die Schleimhaut, woraufhin diese erkrankt. Auf diese Art wäre es möglich, dass durch Verschluss des Ostium

[1]) Im gesunden Zustande sondert die Auskleidungsmembran der Highmorshöhle nicht mehr Flüssigkeit ab, als ihre lymphatischen Gefässe aufsaugen. Secretion und Resorption halten einander das Gleichgewicht. Aber bisweilen wird die Secretion krankhaft vermehrt, die resorbirenden Gefässe können nicht Alles aufsaugen, und die Flüssigkeit häuft sich an. (A. Burn's Bemerk. über die chirurg. Anat. des Halses und Kopfes aus dem Engl. Halle 1821.)

maxillare die Kieferhöhlenschleimhaut erkrankt, und bei gesteigerter Secretion und Exsudation im Sinus könnte es sogar zu einer Ektasie der Höhle kommen.

Das Aussehen der Kieferhöhlenschleimhaut bei Verschluss des Ostium maxillare neben normal aussehender Nasenschleimhaut gleicht völlig dem Bilde, wie es sich beim Katarrh darbietet, der von der Nasenschleimhaut auf die Auskleidung der Highmorshöhle übergegangen ist, und aus diesem Grunde lässt es sich nicht leicht entscheiden, inwieweit die gehinderte Ventilation der Kieferhöhle den pathologischen Process beeinflusst habe. Die Befunde von Erkrankung der Highmorshöhle ohne sichergestellte Betheiligung der Nasenschleimhaut müssen daher vorläufig dahin gedeutet werden, dass ursprünglich eine Erkrankung der Nasenschleimhaut vorliegt, die auf die Kieferhöhlenauskleidung übergeht, zum Verschlusse des Ostium maxillare führt, später aber erlischt, und dass der Verschluss des Ostium maxillare zur Erhaltung und Steigerung des krankhaften Processes beiträgt.

Bei der gleichzeitigen Entzündung der Nasen- und der Kieferhöhle kehrt erstere früher als letztere zur Norm zurück. Dies ist leicht verständlich, wenn man den anatomischen Bau der Nasenhöhle und den des Sinus maxillaris betrachtet. Die Nasenhöhle besitzt günstig angebrachte Zu- und Ausgänge, ihr Secret kann leicht entfernt werden, die Application medicamentöser Stoffe bereitet keine Schwierigkeiten, und die als Luftdouche wirkende Athmung dürfte einen wohlthuenden Einfluss auf die Nasenschleimhaut ausüben. Die Communication des Sinus maxillaris mit der Nasenhöhle dagegen ist so ungünstig gelagert, dass die Exsudate nur dann abfliessen können, wenn die Höhlen im Uebermaasse gefüllt sind und der Körper gewisse Positionen annimmt. Die Exsudate sind schwer herauszubefördern; das zurückbleibende Exsudat zersetzt sich und erhält die Schleimhaut im pathologischen Zustande. Auch mag die durch Dünnheit und zarten Bau ausgezeichnete Schleimhaut bei krankhaftem Processe leichter erschöpft werden als die vermöge ihrer Dicke und ihres grösseren Blutreichthums widerstandsfähigere Nasenschleimhaut, und in ihrer Erschöpfung wenig für die Resorption des Exsudates geeignet sein. Durch Druck und Fortleitung des krankhaften Processes auf die Zahnnerven können, wie J. Hunter gezeigt, Neuralgien im Bereiche des Trigeminusastes auftreten, und durch die Einwirkung des Exsudates auf die so häufig in den Sinus hineinragenden Zahnalveolen kann auch die Integrität der Zähne gefährdet werden. Diese Erscheinungen sowie die bösen Folgezustände der Retention von Flüssigkeit wurden schon früh erkannt. »Genarum cavitas multorum quoque humorum capax est, quos tum a turbinatis ossibus, tum ab oculis excipiens ad dentes et gingivas

transmittit et hinc si aut nimius sit hic humor, aut vitiosus, atrocem et intolerabilem illium dentium dolorem, gingivarumque tumorem nasci arbitror« schrieb schon J. Casserius Placentinus[1]). Aus diesen Gründen ist es bei grösseren Exsudaten in der Kieferhöhle angezeigt, diese zu eröffnen, theils um den Abfluss des Exsudates herbeizuführen, theils um die Communication zwischen Kiefer- und Nasenhöhle wiederherzustellen. Ist eine Hervortreibung an einer der Kieferwände vorhanden, etwa am Gaumen oder an der nasalen Kieferwand, dann wird die Perforation wohl am vernünftigsten an dieser Stelle vorgenommen. Wenn aber neben foudroyanten Erscheinungen von Seite eines Sinus maxillaris keine Auftreibung des Kiefers aufgetreten und das Vorhandensein von Exsudat in der Höhle sichergestellt ist, wie soll man da verfahren? Ist es angezeigt, nach der Methode von Cowper, Ruysch, St. Yves und Meibom einen Mahlzahn zu extrahiren, um von dessen Alveole aus die Kieferhöhle zu eröffnen, oder soll man es nicht vielmehr versuchen, von der Nasenhöhle aus die Kieferhöhle anzubohren? Ich meine, dass man diese von Hunter[2]) vorgeschlagene Methode der Anbohrung der lateralen Nasenwand nicht ohneweiters verwerfen solle.

Es gelingt leicht, an der hinteren Nasenfontanelle eine Oeffnung anzubringen. Man gehe dabei nicht zu weit nach hinten, weil daselbst gewöhnlich eine grössere Arterie gegen die untere Muschel herabzieht. Ich habe in Bezug auf diese Art der Eröffnung an Leichen Versuche gemacht, und ohne dass ich ein eigens zu diesem Zwecke construirtes Instrument gebraucht hätte, ist es mir stets gelungen, die Highmorshöhle zu eröffnen.

Die hintere (und die vordere) Fontanelle ist auch für die Etablirung einer Probepunction sehr geeignet, wenn es sich z. B. darum handelt, festzustellen, ob Eiter in der Kieferhöhle enthalten ist oder nicht. M. Hajek[3]) räth diesfalls, durch ein eventuell vorhandenes Ostium accessorium zu aspiriren, oder wenn ein solches nicht zugegen sein sollte, durch die »natürliche« Oeffnung die Probeausspülung auszuführen; dabei erwähnt aber Hajek selbst einen Fall, in welchem sich keine dieser Proceduren vornehmen liess. Ich halte es für ganz überflüssig, sich mit der Sondirung des constanten Ostium maxillare abzumühen und würde in solchen Fällen sofort die Fontanelle durchstossen, um die Ausspülung zu ermöglichen.

---

[1]) Pentastheseion de quinque sensibus liber. Venetiis 1609.

[2]) l. c.

[3]) Laryngo-rhinol. Mittheil. Internat. klin. Rundschau. Wien 1892.

Sollte die vollständige Entleerung geplant sein, dann ist die eben erwähnte Methode wohl nicht recht am Platze, da die Kieferhöhle nicht an der tiefsten Stelle eröffnet wird. Es hat aus diesem Grunde J. Mikulicz[1]) den Vorschlag gemacht, die Anbohrung des Sinus vom unteren Nasengange aus vorzunehmen, doch eröffnet man auch durch diesen Vorgang die Kieferhöhle nicht an ihrem Boden. Ist dies unbedingt nothwendig, so dürfte Ziem's Verfahren, medial von einem Zahnfache die Kieferhöhle anzubohren, welches die Cowper'sche Methode modificirt, oder ein ausgedehntes chirurgisches Verfahren am ehesten zum Ziele führen.

Durch das Infundibulum des mittleren Nasenganges in die Highmorshöhle eindringen zu wollen, wie dies Jourdain[2]) übte, halte ich in den meisten Fällen wohl für unausführbar; Hansberg[3]), der in jüngster Zeit für die Sondirung der pneumatischen Räume eintritt, ist nur in circa zwei Dritteln der Fälle die Sondirung der Kieferhöhle gelungen.

Ist von selbst, in Folge einer Perforation oder durch medicamentöse Behandlung, die Schleimhaut der Kieferhöhle abgeschwollen, dann acquirirt sie, von den Cysten, die während des Katarrhs entstanden sind, abgesehen, ein normales Aussehen. Häufig finden sich in ihr rostbraune oder schwarze, von Pigment herrührende Flecken, oder es bilden sich in der Bekleidung Knochenplatten, die einer eingehenden Betrachtung werth sind.

Beim chronischen Katarrh der Kieferhöhlenschleimhaut geht die Entzündung gewöhnlich auch auf die tiefere, periostale Schichte der Kieferauskleidung über, es kommt zu einer Periostitis, welche kleinere und grössere, schuppen-, stab- und netzförmige Knochenstücke entwickelt oder zu Hyperostose und Wulstung der Kieferwände führt. Die anfangs lose im Periost lagernden Knochenplatten verwachsen später mit der knöchernen Wand und geben Anlass zu jenen Unebenheiten (Taf. XXX, Fig. 6 u. 7), denen man so häufig an der freien Knochenwand des Sinus maxillaris begegnet. Präparirt man an einem solchen Objecte die Bekleidung der Kieferhöhle ab, so findet man die Knochenneubildung in allen Stadien ihrer Entwicklung. Die jüngeren Producte liegen im Periost, andere grössere sind mit der Kieferwand in Contact, wieder andere kleben lose an der

---

[1]) Zur operativ. Behandl. d. Empyems d. Highmorshöhle. Zeitschr. f. Heilk. Bd. VII. 1886.

[2]) Hyrtl, Topograph. Anat. Wien 1876.

[3]) Die Sondirung d. Nebenhöhlen d. Nase. Monatsschr. f. Ohrenheilk. 1890.

letzteren, während die älteren Bildungen bereits mit dem Kiefer verwachsen sind.

Diese Knochenproduction trifft man, wie bemerkt, beim chronischen Katarrh ausserordentlich häufig, und gar nicht selten haben einzelne der grösseren Knochenplatten keine Verbindung mit dem Kiefer und bleiben auch nach Ablauf der Erkrankung lose in der Kieferhöhlenbekleidung liegen. Diese freien Knochenschuppen erklären das Auftreten der beweglichen Knochengeschwülste im Kiefer und legen Zeugniss ab von einer hohen plastischen Fähigkeit der als Beinhaut bezeichneten Schichte der Kieferhöhlenbekleidung. Schon Giraldès[1]) hat dieses Vermögen der inneren Kieferbeinhaut gekannt, da er unter den Metamorphosen derselben die Verknöcherung anführt.

Von den zahlreichen Fällen mit freien Knochenplatten in der Kieferhöhlenbekleidung will ich nur drei etwas genauer beschreiben.

Fall 1 betrifft die rechte Highmorshöhle einer männlichen Person. Die Sinus maxillares sind sehr geräumig und erstrecken sich bis unter den Boden der Nasenhöhle. Linkerseits ist die Schleimhaut der Highmorshöhle rostbraun pigmentirt. Die Innenfläche des linken Sinus maxillaris ist glatt, von der des rechten Sinus erheben sich stellenweise kleine, bis hanfkorngrosse Exostosen, und an der lateralen Wand enthält die Auskleidung eine etwa linsengrosse Knochenschuppe. Diese Schuppe lässt sich verschieben, und bei ihrem Abheben gewahrt man, dass sie dem Kiefer nicht unmittelbar sondern erst durch Vermittlung einer bindegewebigen Schichte anliegt. Das Knochenschüppchen ist also in der That der periostalen Schichte des Sinus maxillaris eingefügt. Ein ähnliches Verhalten finde ich im zweiten Falle, jedoch mit dem Unterschiede, dass die neugebildete Knochenplatte grösser und dicker ist. Die Highmorshöhlen sind weit und tief herabreichend, die Infundibula wie die Communicationsöffnungen für die Nasenhöhle geräumig, und links ist überdies noch ein accessorisches Ostium maxillare vorhanden. Im äusseren und im hinteren Bezirke der linken Highmorshöhle ist die Wandung gewulstet und hyperostotisch; im rechten Sinus maxillaris fehlt die Hyperostose, dafür enthält das Periost oberhalb des Alveolarfortsatzes (an der äusseren Wand) eine etwas über linsengrosse, deutlich vortretende, verschiebbare Knochenplatte, deren pathologischer Charakter sich durch die Hyperostose in demselben Kiefergerüste genügend manifestirt.

Im Falle 3 zeigen sich die beschriebenen Veränderungen am kräftigsten ausgeprägt. Rechterseits sind mit der Sinuswand isolirte,

[1]) l. c.

wie auch untereinander zu grösseren Platten aggregirte Knochenschuppen verwachsen (Taf. XXX, Fig. 6 u. 7). Links ist der Sinus maxillaris gefächert. Es erhebt sich etwa im Bereiche des zweiten Molaris ein frontal gestelltes, beinahe bis an die Orbitalwand emporreichendes Knochenseptum, wodurch der Sinus in zwei Cavitäten getheilt ist (Taf. XXX, Fig. 7 *v*, *h*). Die Wandungen beider Cavitäten und auch das Septum selbst sind verdickt, uneben und gewulstet. An den Wänden haften Knochenplatten (Taf. XXX, Fig. 7 *k*), von welchen die grösste (sie ist 19 *mm* lang und 11 *mm* breit) sich in der vorderen Kammer des Sinus befindet. Am Boden der Kammer mündet ein Fistelgang, der aus einer Wurzelalveole des ersten Mahlzahnes hervorgeht. Diese Veränderungen sind demnach offenbar in Begleitung eines dentalen Empyems aufgetreten.

Ich betrachte die Knochenplättchen des inneren Kieferperiostes als die ersten Anlagen jener höchst interessanten Osteome, die mit der knöchernen Kieferwand in keinem Zusammenhange stehen und frei im Sinus lagern. Es kommen nämlich in der Kieferhöhle neben den der Wandung aufsitzenden Knochentumoren noch Osteome einer anderen Sorte vor, die mit der knöchernen Wand nicht verwachsen sind. Ich hatte, als ich die Knochenplättchen in der inneren Beinhaut der Kieferhöhle fand, sofort daran gedacht, dass durch die Vergrösserung solcher Plättchen Geschwülste entstehen könnten und war sehr erfreut, in Tillaux' [1]) topographischer Anatomie eine Stelle zu finden, welche besagt, dass schon Dolbeau bewegliche Osteome im Sinus maxillaris kannte, welche er in der inneren periostalen Schichte entstehen liess. Die Stelle lautet: »La muqueuse, qui tapisse les cavités nasales, les cellules éthmoidales et les sinus, présente ce caractère identique d'être constituée à sa face profonde par une lame fibreuse, qui se confond avec le perioste.

»Cette lame fibreuse est susceptible de s'ossifier et de donner par suite naissance à de véritables tumeurs osseuses occupant les diverses cavités de la face. Il en resulte ce fait, capital au point de vue de la médecine opératoire, que les exostoses ainsi developpées sont libres dans les cavités, qu'elles occupent et contigues seulement aux partis osseuses, dont elles sont absolument indépendantes. Elles diffèrent donc essentiellement des exostoses ordinaires, ainsi que des polypes ossifiés, auxquels on les avait jusque ici rattachées.

---

[1]) Bd. I. Paris 1875.

M. Dolbeau*) insista sur la pathogénie de ces ostéomes dans une mémoire lue à l'Académie de médecine au 1866, et je ne puis mieux faire, que de réproduire quelques-unes des conclusions de l'auteur: La membrane de Schneider, celle qui tapisse les différents sinus et cellules annexées aux fosses nasales, peuvent devenir le siége de productions osseuses primitives, tumeurs, qui sont indépendantes des os du crâne et de ceux de la face, mais qui peuvent néanmoins acquérir un très grand volume.

Toutes les exostoses sont plus ou moins libres dans les cavités ou elles ont pris naissance; elles peuvent, en se développant, s'enclaver d'une manière plus ou moins solide, mais elles restent toujours indépendantes des os, et elles peuvent être enlevées, pourvu qu'on puisse leur ouvrir une voie suffisante: d'ou l'indication d'opérer de bonne heure.

Dans le traitement de ces exostoses, il faut renoncer à attaquer directement les tumeurs, soit avec la gouge, soit avec le trépan. Tous ces instruments ne peuvent entamer un tissu si dur, ils s'émoussent, et on a vu les meilleures cisailles de Liston se fracturer sans intéresser la tumeur; il faut, comme nous l'avons déja dit, ouvrir largement la cavité, qui contient l'exostose, et il suffit alors d'ébranler en masse la tumeur pour la voir sortir en totalité et sans de trop grands efforts.«

Auch Verneuil[1]) hat kleine Tumoren in der Auskleidung der Kieferhöhle beobachtet, die er darum für interessant hält, weil sie ausnahmsweise »eine Knochenneubildung in einer Schleimhaut« darstellen. Diese Angabe ist dahin zu corrigiren, dass es sich um eine Neubildung im Periost handelt.

Es wäre überflüssig, diesen Notizen noch etwas beizufügen, da es ausser Zweifel sein dürfte, dass diese Gattung von Geschwülsten zu den von mir im Perioste der Kieferhöhle gefundenen Knochenplättchen in einem genetischen Verhältnisse steht.

Ueber einige Geschwülste des Oberkiefers.

Von Geschwülsten des Oberkiefers habe ich beobachtet:

a) Kiefercysten,
b) Osteome,
c) Fibrome,
d) Polypen und
e) Cysten in der Kieferhöhlenschleimhaut.

---

*) Ueber Dolbeau's Befund findet man auch im Arch. génér. de méd. Berichte von Richet und H. Rendu.

[1]) H. Lebert. Traité d'anat. path. Paris 1857 u. 1861.

Kiefercysten.

Ueber diese interessante Geschwulstform stehen mir fünf Präparate zu Gebote. Von diesen habe ich drei selbst zergliedert, das vierte Präparat wurde zufällig unter Knochenvorräthen gefunden, das fünfte befand sich in der unserem anatomischen Cabinete übergebenen Sammlung des Herrn Professors Chr. A. Voigt. Im Kataloge heisst es von dem Präparate: »Ein durch mehrere Schnitte getheilter Kopf. Die Highmorshöhlen sind eröffnet, und man sieht, wie die linke von einer Exostose beinahe ausgefüllt ist.«

Bevor ich auf die Literatur und Aetiologie dieser Geschwülste eingehe, will ich die einzelnen Präparate beschreiben und beginne mit den drei von mir zergliederten Fällen.

Fall 1 (Taf. XXXI, Fig. 1). Cyste in der linken Kieferhöhle einer erwachsenen weiblichen Person.

Die Oberfläche des Oberkiefers verräth durch kein Zeichen die Gegenwart einer Cyste. Das Gebiss ist, von den fehlenden Weisheitszähnen abgesehen, ziemlich complet. An Stelle des linken Eckzahnes findet sich ein dünner, kleiner Zahnstumpf, welcher in einer mit dichtem Bindegewebe ausgekleideten Grube des Alveolarfortsatzes steckt. Dieser Zahnstumpf gehört ohne Zweifel einem Milchzahne an. Die ersten Mahlzähne sind cariös; von dem der rechten Seite ist die Krone defect, vom linken sind nur mehr die Wurzeln erhalten. Oberhalb der Wurzelreste enthält der linke Oberkiefer eine, wie auf der Alveolarkuppel des Zahnes aufsitzende, rundliche, 9 *mm* lange (sagittal), 18 *mm* breite und 11 *mm* hohe, in die Highmorshöhle vorspringende Knochencyste (*a*). Die Wandung derselben ist verhältnissmässig dick und mit der inneren Fläche des Sinus verwachsen. Basalwärts stösst die Cyste an eine der Wurzeln des linken ersten Mahlzahnes; sie ist an einer umschriebenen Stelle defect, und die Wurzelspitze springt gegen ihre Höhle vor. Die Höhle der Cyste ist mit einer dicken, leicht ablösbaren Membran ausgekleidet, die an der Wurzelspitze innig haftet. Den Inhalt der Cyste bildet eine durch Fäulniss missfärbig gewordene Flüssigkeit. Die Oberfläche der Cyste ist von den Weichtheilen des Sinus maxillaris bedeckt.

Fall 2. Cyste in der rechten Kieferhöhle einer erwachsenen weiblichen Person.

Nebst anderen Zähnen fehlt auch der rechte zweite Backenzahn. Seine Alveole ist mit Ausnahme der vorderen Wand, welche einen grossen Defect zeigt, erhalten und wird von dichtem Bindegewebe ausgefüllt. Oberhalb der defecten Alveole des zweiten Backenzahnes ist die labiale

Wand des Zahnfortsatzes an einer überlinsengrossen Stelle vorgebaucht, verdünnt, glasig durchscheinend und leicht eindrückbar. Auf Druck hin knistert diese zarte Wand. Der Frontalschnitt des Präparates lehrt, dass die geringe Wölbung an der Facialwand des Oberkiefers einer etwa haselnussgrossen Cyste angehört. Basalwärts reicht die Cyste bis an den Rand des Alveolarfortsatzes, und ihre Wand ist ebendaselbst an einer kleinen Stelle defect, weshalb man bei Durchstechung des Zahnfleisches ohne Knochengewebe zu verletzen in die Cyste gelangt wäre. Die äussere Wand der Cyste wird von der dünnen lateralen und von der vorderen Fläche des Oberkiefers, die innere theils von dem harten Gaumen, theils von der nasalen Fläche des Sinus gebildet, während die Kuppel der Cyste frei in die Highmorshöhle hineinragt und von deren Weichtheilen überzogen wird. Medialwärts erstreckt sich die Cyste so weit, dass ein leichtes Vorgetriebensein der Pars infraturbinalis der äusseren Nasenwand nicht zu verkennen ist. Die Bekleidung der mit Unebenheiten versehenen Innenfläche der Cyste ist stellenweise rothbraun verfärbt. Den Inhalt bildet eine gelblichgrüne, dickliche, käsige, schmierige, reichlich mit Cholestearinkrystallen durchsetzte Masse. Die Auskleidung des rechten Sinus maxillaris, in den die Cyste hineinragt, ist geschwellt; die Höhle selbst enthält reichlich schleimigen Eiter. Die übrigen pneumatischen Räume sind normal.

Fall 3. Zwei Cysten in der rechten Oberkieferhöhle einer männlichen Person (Taf. XXXI, Fig. 2).

Dieser Fall ist unter allen der schönste. Die äussere Kieferfläche ist auf Seite der Cyste stark vorgewölbt, dabei sehr verdünnt und weicht unter dem Fingerdrucke nach innen aus. Alveolarfortsatz und Gaumen sind missbildet, sie zeigen die Charaktere des rhachitischen Kiefergerüstes. Der Alveolarfortsatz ist nämlich in frontaler Richtung zu schmal und das Gewölbe des Gaumens zu tief.

In Bezug auf die Zähne ergibt sich Folgendes: Die Schneidezähne sind stark abgeschliffen, der rechte Eckzahn cariös; der linke Caninus fehlt, ebenso der rechte erste Backenzahn, dessen verkürzte Alveole noch vorhanden ist. In der lingualen Wand des Alveolarfortsatzes steckt rechterseits neben dem zweiten cariösen Backenzahne ein Zahnstumpf mit cariöser Krone und kurzer ausgehöhlter Wurzel, von dem ich der Zerstörung halber allerdings nicht angeben kann, welcher Art er gewesen; aber dass er einem überzähligen Zahne angehört hatte, ist nicht zu bezweifeln, da die Ruinen eines completen Gebisses noch erhalten sind. Der erste Molaris der rechten

Seite zeichnet sich durch besondere Länge seiner Wurzeln aus, in deren Bereiche der Oberkiefer hyperostotisch ist. Jedenfalls haben wir es hier mit einem ursprünglich missbildeten Oberkiefer zu thun; dafür sprechen: die abnorme Form des Alveolarfortsatzes, die Anomalie des Gaumengewölbes und die Dislocation eines näher nicht bestimmbaren, supernumerären Zahnes.

Auf Seite der Hyperostose und des überzähligen Zahnes findet sich die Cyste *a*. Sie reicht, völlig abgeschlossen, von dem Eck- bis zum ersten Mahlzahne; unter ihr lagern im Alveolarfortsatze die verkürzte, von Gingiva ausgefüllt gewesene Alveole des ersten Backenzahnes, der zweite cariöse Bicuspis und der erste Molaris. Die Cyste ist 26 *mm* lang, 22 *mm* breit und 26 *mm* hoch und besitzt eine solche Grösse, dass der betreffende Sinus maxillaris eine wesentliche Einschränkung erfahren hat. Die Wände der Highmorshöhle sind, soweit sie an der Cystenbildung direct oder indirect theilnehmen, gewölbt, und dies hat insoferne zu einer Asymmetrie der Nasenhöhlen geführt, als die laterale Wand des linken unteren Nasenganges abgeplattet und sammt der Nasenmuschel gehoben erscheint. Die Cyste ist mit einer fest adhärirenden Auskleidung versehen, die rückwärts eine im frischen Zustande blutroth gewesene, zottige Excrescenz trug. Den Inhalt der Cyste bildet ein dickflüssiges, missfärbiges Fluidum.

Bemerkenswerth ist ein zweiter Hohlraum dieses Kiefers (Taf. XXXI, Fig. 2 *b*), der vorne und unter der eben beschriebenen Cyste in der Spongiosa des harten Gaumens und des Alveolarfortsatzes untergebracht ist, die Grösse einer kleinen Haselnuss hat und eine höckerige Innenfläche besitzt, welche mit einer Membran bekleidet ist. Den Inhalt dieser kleinen Cyste, in welche von unten her die Spitze des linken cariösen Eckzahnes (*c*) hineinragt, bildete eine schleimige Flüssigkeit. Durch die Einbettung dieser zweiten Cyste steht der Boden der linken Nasenhälfte etwas höher als der der rechten.

In diesem Falle sind demnach zwei Cysten vorhanden, eine grosse, in die Highmorshöhle protuberirende und eine zweite, kleinere, in der spongiösen Masse des Oberkiefers befindliche, die ich mit jenem Falle in eine Reihe stellen möchte, den Wedl in seinem bekannten Zahnatlas beschrieben und abgebildet hat.

Fall 4. Linkes Oberkieferbein einer erwachsenen Person (Taf. XXXI, Fig. 3).

Eine Deformation an der Aussenfläche des Kiefers ist nicht vorhanden, und kein äusseres Zeichen deutet auf eine in der Highmorshöhle enthaltene Knochencyste hin. Die Zähne sind bei der Maceration

ausgefallen, aber ihre Alveolen, von welchen nur die für die Wurzel des zweiten Backenzahnes bestimmte eine Anomalie zeigt, sind normal gebaut. Die Kuppel der anomalen Alveole ist ausgeweitet und führt in eine haselnussgrosse, kugelförmige Knochenblase, die in den Sinus maxillaris hineinragt. Die Wandung der Cyste ist dünn und mit weiten Poren versehen. Ueber Inhalt und Auskleidung dieses sowie der zwei weiter unten beschriebenen Objectekann ich nichts aussagen, da ich diese Präparate bereits in macerirtem Zustande zur Untersuchung bekam.

Fall 5. Dieser Fall (Taf. XXXI, Fig. 6) betrifft den Schädel eines Mannes und bietet folgendes Aussehen dar: Die Zähne des Kiefers fehlen bis auf den Weisheitszahn, die vordere Kieferfläche ist ein wenig vorgebaucht, verdickt und von zahlreichen, in den Sinus führenden Löchern durchsetzt. Mit Ausnahme der Alveole des medialen Schneidezahnes ist der Alveolarfortsatz in hohem Grade zerstört. Die Alveole des lateralen Schneidezahnes ist cystös erweitert; jene des Eck- und des ersten Backenzahnes sind an der Kuppel perforirt und mit der Highmorshöhle in Communication. Der Alveole des zweiten Backenzahnes fehlt die Kuppel sowie die hintere Wand; von ihr aus bis zum Weisheitszahn findet sich ein grosser, in einen geräumigen Hohlraum führender Defect des Zahnfortsatzes und der äusseren Kieferfläche. Die Ränder der Lücke haben ein poröses Aussehen. Der Weisheitszahn ist verlagert, so dass die Krone nach hinten gerichtet ist. Der Gaumen ist gegen die Mundhöhle vorgewölbt und von grossen Lücken durchbrochen, desgleichen ist die mit Osteophyten bedeckte laterale Wand des unteren Nasenganges gegen die Nasenhöhle ausgebaucht. Durch die grosse Lücke am Zahnfortsatze gelangt man, wie bemerkt, in eine Höhle, die jedoch nicht die Kieferhöhle repräsentirt und deren Wandung ein dickes Osteophytenlager trägt. Erst oberhalb dieses grossen Raumes, der nur am Zahnfortsatze eröffnet ist, findet sich die verdrängte Kieferhöhle. Die Scheidewand zwischen dieser und dem darunter liegenden Hohlraume ist 2 *mm* dick. Die Innenfläche der kleinen Kieferhöhle ist normal.

Es handelt sich in diesem Falle offenbar um eine grosse Kiefercyste, die bis an die Nasenhöhle und an den harten Gaumen gewuchert ist. Die Cystenwand befand sich jedenfalls längere Zeit in einem entzündlichen Zustande, denn nur auf diese Weise sind die vorhandenen Osteophytenlager zu erklären.

Fall 6. Grosse Cyste in der linken Kieferhöhle einer männlichen Person.

Oberfläche des Kiefers normal. Gebiss bis auf die drei Mahlzähne der linken Seite complet, von eminenter

Stärke und ohne Fehler. Die Highmorshöhle ist von oben her künstlich eröffnet und zeigt (Taf. XXXI, Fig. 4 u. 5) eine längliche, nach unten hin sich verschmälernde, mit Fortsätzen und Gruben an der Oberfläche versehene, von der vorderen und unteren Sinuswand ausgehende und die Kieferhöhle beinahe gänzlich ausfüllende Knochengeschwulst, die an ihrer oberen und hinteren Peripherie je eine Lücke zeigt, bei deren Sondirung man in eine der Geschwulst angehörende Höhle gelangt. Oben und vorne reicht der Tumor bis an den Infraorbitalcanal: er weicht insoferne von der typischen Form der Cysten ab, als er nicht die Kugelform zeigt.

Ich habe nun einen sagittalen Schnitt durch die Geschwulst geführt, um ihren Hohlraum blosszulegen. Dieser lehrt uns eine dickwandige Cyste kennen, welche 30 *mm* lang, 14 *mm* breit und 26 *mm* tief ist. Die vordere Wand der Cyste wird von der vorderen Wand des Sinus beigestellt, basalwärts ruht sie auf dem Alveolarfortsatze, und die Höhle der Cyste führt in die eröffnete Spongiosa des Alveolarfortsatzes hinein (Taf. XXXI, Fig. 5 *B*); sonst steckt sie frei in der Highmorshöhle. Die Cyste sitzt somit an jener Stelle des Kiefers, wo dieser in Folge des Ausfallens der jedenfalls cariös gewesenen Zähne atrophisch ist. Die Innenfläche der Cyste ist mit einem dichten Lager von stacheligen, korallenartigen Osteophyten, die unten in die Spongiosa des Alveolarfortsatzes hineinreichen, übersäet. Allem zufolge ist es sehr wahrscheinlich, dass ein Wurzelperiostitis vorlag.

Die zwei Lücken an der Cyste lassen es als möglich erscheinen, dass ein Durchbruch der Cyste gegen die Kieferhöhle stattgefunden habe.

Eine ähnlich geformte Zahncyste hat jüngst P. Heymann [1] beschrieben.

Resumé.

Hebe ich aus der vorhergegangenen Beschreibung von Kiefercysten das Wesentliche heraus, so erhalte ich folgende Resultate:

a) Die Kiefercyste ist (Fall 3) vollständig abgeschlossen, oder es ragt die Wurzelspitze eines Zahnes in die Cyste hinein, der Hohlraum der Cyste communicirt vermittelst einer weiten Oeffnung mit einem Alveolus oder geht in die Spongiosa des Alveolarfortsatzes über (Fall 5);

b) es kommen auch zwei Cysten nebeneinander in einem und demselben Kiefer vor (Fall 3);

---

[1] Ueber gutartige Geschwülste der Highmorshöhle. Virch. Arch. 1892. Bd. CXXIX.

c) eine wesentliche Einschränkung der Highmorshöhlen und Deformation des Gesichtsskeletes nebst der Nasenhöhle kamen nur in den Fällen 3 und 6 zur Beobachtung;

d) Zahncysten können im Bereiche jeder Zahnsorte auftreten und erstrecken sich bei fehlenden Zähnen bis an den Rand des Alveolarfortsatzes herab;

e) in keinem Falle ist die nächste Umgebung der Cyste normal; im ersten Falle fehlen Zähne, und der Alveolarfortsatz enthält in einer seichten Vertiefung den Rest eines Milchzahnes. Im zweiten Falle besitzt der Kiefer an Stelle des fehlenden Eckzahnes eine von Gingiva ausgefüllte Grube. Im Falle 5 ist das Gebiss bis auf die unter der Cyste fehlenden Backenzähne complet und gesund; eine abnorme Bildung des ganzen Kiefergerüstes liegt im Falle 3 vor;

f) die Cysten wuchern in die Highmorshöhle hinein, oder sie betten sich in die Spongiosa des Kiefers ein und dehnen sich eventuell gegen den Gaumen und gegen die Nasenhöhle hin aus;

g) grosse Cysten verdrängen die Kieferhöhle nach oben;

h) den Inhalt der Cysten bildet eine missfärbige Flüssigkeit oder eine dickliche, schmierige, käseartige Masse;

i) als Complication finden sich zahlreiche Osteophyten an der Innenfläche der Cysten (Fall 5 u. 6).

Uebergehend auf die Literatur der Kiefercysten citire ich zunächst eine Stelle aus E. Albert's Chirurgie. Sie lautet: »Die Zahncysten sind eine Krankheit des jugendlichen Alters. Insbesondere den französischen Autoren verdankt man viele Aufschlüsse über ihre verschiedenen Formen. Schon Delpech und Dupuytren, in neuerer Zeit aber Broca und insbesondere Magitot haben sich mit dem Gegenstande beschäftigt. Der hervorstechendste Charakter der wahren Zahncysten ist ihr ungemein langsames Wachsthum und eine gewisse Grenze in ihrem Volum; haben sie einmal die Grösse einer halben Orange erreicht, so platzen sie. Ihr Entstehen verdanken sie im Allgemeinen dem Umstande, dass ein Zahn nicht durchbricht; im Besonderen aber muss man bemerken, dass sie bei ihrer Entstehung an jedes Stadium der Entwicklung des Zahnes anknüpfen können. Die häufigste Form ist die, wo schon die Zahnkrone gebildet ist, man findet dann in der Wand der Cyste eine Zahnkrone oder einen ganzen fertigen Zahn. Viel seltener sind die Fälle, wo die Cyste zur Zeit früherer Zahnentwicklung entstand, so dass sie nur ein Rudiment des sich entwickelnden Zahnes enthält. Beide Formen von Cysten nennt Magitot folliculäre Zahncysten, weil sie aus dem Zahnfollikel

entstehen. Es ist klar, dass das Vorhandensein der Cyste mit dem Nichtvorhandensein eines Zahnes in der betreffenden Cyste coincidiren muss. Der Zahn kam überhaupt nicht zum Durchbruch. Man kann also, wenn ein Zahn gar nie durchgebrochen ist, die vorhandene Cyste als eine folliculäre bezeichnen. Doch kann die Cyste folliculär sein, auch wenn kein Zahn fehlt; es braucht ja nur ein supernumerärer Zahnkeim zur Cystenentwicklung Veranlassung gegeben zu haben, was allerdings selten ist. Weiterhin können sich beim Aufbaue der Theile Zahnkeime an entlegene Stellen verirrt haben, so dass dann heterotope Cysten entstehen (am Gaumen, selbst in der Orbita). Von diesen Zahncysten sind jene zu unterscheiden, welche ihre Entwicklung der Erkrankung eines normal zum Vorschein gekommenen, aber später cariös gewordenen Zahnes verdanken. Für diese schlägt Magitot den Namen Zahnwurzelcysten oder Zahnbeinhautcysten vor, weil sie sich nur um die Wurzel herum und auf Kosten des Zahnperiostes entwickeln.«

R. Baume [1], F. König [2], J. A. Salter [3], Virchow [4], O. Weber [5], Wedl [6], Magitot [7], v. Metnitz [8] u. A. haben ausführlich über die Cysten der ersteren Art berichtet.

R. Virchow sagt in seinem fundamentalen Werke über die Geschwülste: Die Zahncysten entstehen durch Retention von Zähnen. O. Weber führt sie auf die Erweiterung des Zahnfaches zurück, hauptsächlich veranlasst durch impactirte Zähne.

F. König schreibt in seinem Lehrbuche der Chirurgie: Die bei Weitem grössere Mehrzahl aller Kiefercysten geht von den Zähnen aus; die folliculären direct von Störungen in der Entwicklung des Zahnsäckchens. Zu den Störungen gehören die Abnormitäten bei richtiger Lage des Zahnsackes, oder die Degeneration tritt ein bei abweichender Lage, Richtung und Ueberzahl desselben. Die Cysten kommen an Stellen vor, wo normal Zahnkeime vorhanden sind oder an abnormen Stellen, wo verirrte Zahnkeime sich befinden (heterotope Cysten). Die Ursache der Retention soll auch dadurch erklärt werden

---

[1]) Lehrb. der Zahnheilkunde. Leipzig 1877.

[2]) Lehrb. d. spec. Chir. Berlin 1875.

[3]) Dental Pathology and Surgery. Ueber zahntragende Cysten. A. d. Engl. übertragen in das Deutsche. Vierteljahrsschrift f. Zahnheilkunde. Leipzig 1876.

[4]) Vorlesungen über Geschwülste.

[5]) Die Krankheiten des Gesichtes im Handb. d. Chirur. Herausg. von Pitha und Billroth. Bd. VIII.

[6]) Pathologie der Zähne. Leipzig 1870.

[7]) Mem. s. l. cystes d. machoires. Archiv Gén. d. méd. Vol. II. Paris 1872.

[8]) Zahnheilkunde. Wien 1891.

können, dass die Milchzähne den bleibenden nicht immer Platz machen. Im Inhalte der Cysten findet man Spuren von Zähnen in Form von kleinen, harten Plättchen, oder es treten Gebilde mit Zahnkronen auf.

Nach Wedl sind die Kiefercysten »Hohlgebilde, welche vorerst in der spongiösen Substanz der Alveolarfortsätze ihren Sitz haben, einerseits die Facial- oder Lingualseiten einer oder mehrerer Zahnwurzeln umgreifend, andererseits an Ausdehnung zunehmend die Rindensubstanz des Knochens vorbauchen und theilweise zur Resorption bringen. Da ihr Wachsthum in den früheren Stadien der Entwicklung nicht bedeutend und deren Vergrösserung auch mit keinem Schmerzgefühle verbunden ist, so entziehen sie sich lange der Beobachtung. Erst wenn durch ihre raschere Volumszunahme eine Spannung und Wölbung der Kieferwand eintritt, machen sie sich dem Patienten bemerkbar, der ihr Entstehen dann von der Zeit der ersten Beobachtung datirt, sie gewöhnlich für eine Zahngeschwulst hält, und da er keinen Schmerz empfindet, auch dagegen ärztliche Hilfe nicht in Anpruch nimmt. Erst wenn die vermeintliche Zahngeschwulst, ungeachtet der gebrauchten erweichenden Mittel, an Grösse zunimmt und keine Miene macht, sich zu entleeren, suchen die Patienten ärztliche Hilfe. Dann sind seit dem Momente der ersten Gewahrwerdung Monate, mitunter ein halbes Jahr und darüber verflossen, und gewöhnlich ist auch die Anschwellung äusserlich sichtbar, ohne jedoch mit Röthung oder Hitze der Haut verbunden zu sein. Ueber die Entstehungsursache wissen die Kranken nichts anzugeben. Bei der Untersuchung findet man gewöhnlich an der Facialwand des Kiefers eine Wölbung von der Grösse einer Haselnuss bis zu einer halben Wallnuss; sie ist scharf abgegrenzt, nicht verschiebbar, fluctuirend und die durch die Geschwulst hervorgetriebene Kieferwand pergamentartig, crepitirend anzufühlen; der der grössten Wölbung der Geschwulst entsprechende Zahn hat gewöhnlich an Festigkeit verloren, und wenn man denselben herauszieht, entleert sich unter einem mässigen, auf die Geschwulst angebrachten Druck mittelst des Fingers ihr Inhalt unmittelbar oder aber erst nach vorausgegangener Durchstechung der Cystenwand mittelst eines spitzen Instrumentes von Seite der Zahnzelle. Die entleerte Flüssigkeit ist gewöhnlich eiweissartig, klebrig, fadenziehend, gelblich und klar. Ein wegen Schiefstand erschwerter Durchbruch von Zähnen, namentlich der Weisheitszähne, kann eine Cystenbildung veranlassen, wobei es fraglich ist, ob das Zahnsäckchen zu einer den verschobenen Zahn einschliessenden Cyste degenerirt, oder ob der in abnormer Richtung wachsende Zahn als Reiz auf die umgebende Knochensubstanz wirkt, welche sodann cystenartig verbildet wird. Der Entwicklungsmodus der Kiefercysten ist uns noch unbe-

kannt, und können nur fortgesetzte anatomische Untersuchungen die Sache klären.«

Nach Magitot ist bei den folliculären Kiefercysten die Cystenwand identisch mit der Zahnfollicularwand und dem Zahnperiost, das Cystenepithel ein Product dieser Wand. Trifft die Zahnanlage in ihrer frühesten Zeit eine Ernährungsstörung, so wird als erstes das Schmelzorgan zerstört, der Zahnkeim leistet mitunter Widerstand, so dass man später noch Spuren desselben in Cysten finden kann; das Zahnsäckchen verdichtet sich zur Cystenwand.

In jüngster Zeit hat L. Mallasez[1]) nachgewiesen, dass bei der Bildung von Zahncysten epitheliale Ueberreste des Schmelzkeimes eine hervorragende Rolle spielen. Dies erklärt die Thatsache, dass die Innenfläche der Cystenwand geschichtetes Pflasterepithel trägt.

Salter hat die Aetiologie der Kiefercysten eingehend behandelt. Er schreibt: »Bei einem impactirten Zahn ist die Wurzel, wie bei normaler Lagerung, von einer mit Periost ausgekleideten Alveole dicht umgeben, während die Krone frei in einer knöchernen Ausbuchtung liegt, aber noch von der sogenannten Schmelzpulpa umgeben ist, ein Gewebe, das eine Art von Epithelium besitzt, welches die Function einer secernirenden Membran annehmen kann. Sobald der Schmelz vollständig entwickelt ist, löst sich das die Krone bedeckende, weisse Häutchen ab, und es bildet sich dazwischen eine seröse Flüssigkeit aus. Es ist dies wahrscheinlich Folge einer Reizung oder einer Schwierigkeit beim Zahndurchbruch und da, wo die Reizung bis zur Entzündung sich steigert, wie dies beim schwierigen Durchbruch der Weisheitszähne zuweilen der Fall ist, kann das Secret sogar eitrig werden. Da, wo der Zahn sehr tief gelagert ist, ist die Wirkung wahrscheinlich stets eine langsame und das Secret daher meist ein seröses.«

Aus diesen Literatur-Angaben ist zu ersehen, dass die Ansichten der Autoren insoferne übereinstimmen, als fast allgemein Störungen in der Dentition, Retention von Zähnen, Zahnmissbildungen und Entartungen von Zahnkeimen für die Bildung der Kiefercysten verantwortlich gemacht werden. Wie sich aber aus solchen die Cysten entwickeln, ist unbekannt, und zwar aus leichtbegreiflichem Grunde: weil nämlich die zur Section kommenden Cysten gewöhnlich schon zu weit ausgebildet sind. Um sichere Schlüsse zu ziehen, müsste man Gelegenheit bekommen, Cysten in den ersten Stadien ihrer Bildung zu untersuchen.

Es unterliegt wohl keinem Zweifel, dass die von den verschiedenen Autoren angeführten ätiologischen Momente ihre Richtigkeit haben. Zahncysten sind aber so häufige Befunde, dass es kaum angeht, für alle Fälle ab-

[1]) Compt. rend. u. Mém. de l. Soc. de Biol. 1887.

norme Bildungen der Zahnkeime vorauszusetzen. Die typische Beziehung der Zahncysten zu den Wurzelspitzen zwingt uns vielmehr, für die gewöhnlichen (die Mehrzahl der) Fälle an eine Erkrankung der Wurzelspitzen zu denken, bei welcher die von Mallasez hervorgehobenen Verhältnisse wesentlich in Betracht kommen dürften.

Durch Entzündung der Wurzelhaut an den Zahnspitzen kommt es zur Bildung von Cystenbälgen an den Wurzelspitzen, für deren Aufnahme sich im Alveolarfortsatze Hohlräume etabliren, deren faciale Wand gewöhnlich vorgebuchtet erscheint. Da sich diese Abscesse gewöhnlich an der Wurzelspitze entwickeln, so findet man bei der Section, dass die der cariösen Zahnspitze entsprechende Partie der Alveole erweitert ist und facialwärts wulstartig vorspringt, oder dass die rauhe Wurzelspitze in den Cystenraum hineinragt. Findet man eine allseitig abgeschlossene Kiefercyste, dann ist der kranke Zahn bereits ausgefallen, und die Lücke hat sich durch Vermittlung von Narbengewebe geschlossen. Schon M. J. Chelius[2]) schreibt: »Als Folge eines erkrankten Zahnes kann sich die, seine Wurzel umschliessende Knochenzelle ausdehnen und eine ziemlich geräumige Höhle bilden, welche mit der Kieferhöhle nicht in Verbindung steht. Bei Steigerung des Processes wird der Alveolarfortsatz immer mehr und mehr ausgehöhlt, bis er schliesslich eine grosse, ausgeweitete Cavität enthält, die gegen die Wange, die Nasenhöhle, den Sinus maxillaris oder den Gaumen vorspringt und zuweilen selbst gegen eine der Höhlen perforirt.«

Ueber Knochenneubildungen des Oberkiefers.

Von Neubildungen dieser Art habe ich beobachtet:

a) Rundliche, in die Highmorshöhle vorspringende Tumoren;
b) ähnlich geformte Geschwülste in den Wandungen des Sinus maxillaris selbst;
c) Exostosen und Osteophyten.

Die rundlichen Knochengeschwülste des Oberkiefers, die ich beobachtet habe, waren, eine ausgenommen, von unbedeutender Grösse, dabei breit gestielt, wenig protuberirend und entweder compact oder feinzellig spongiös. Aehnlich verhielten sich andere, in der Kieferwand eingeschlossene Tumoren, die sowohl gegen die Gesichtsfläche als auch gegen den Sinus maxillaris prominirten.

Eine eigenthümliche Form zeigt eine Geschwulst, die auf der vorspringenden Kuppel des zweiten Mahlzahnes aufsitzt. Die erbsen-

[2]) Handbuch der Chirurgie, 2 Bde., 2. Abth., Heidelberg und Leipzig 1827, enthält viel Literatur über die Kieferhöhle.

grosse Geschwulst, welche im oberen Theile abgeplattet und mit einer Delle versehen ist, dürfte ein Entzündungsproduct sein, das sich auf Grundlage einer Zahnwurzelerkrankung entwickelt hat.

In einem anderen Falle ragt ein Osteom des Zahnfortsatzes in den Sinus hinein, an welchem die Beziehung zu einer Wurzelerkrankung noch deutlicher zu erkennen ist. Es findet sich eine etwa haselnussgrosse Knochengeschwulst, welche die von Natur aus kleine Kieferhöhle wesentlich verengt (Taf. XXXI, Fig. 7). Die Geschwulst haftet am Sinusboden und an der vorderen Sinuswand, wo sie sich bis an den Infraorbitalcanal emporerstreckt. Die vordere Kieferwand ist in dem Tumor aufgegangen und leicht vorspringend, so dass es möglich gewesen wäre, vom Vestibulum oris aus die Geschwulst zu fühlen. Am Alveolarfortsatze zeigt der Tumor eine Zahnfleischnarbe, von welcher aus sich ein Bindegewebspfropf in einen engen, centralen Canal der Geschwulst fortsetzt. Die Narbe entspricht der Alveole des ersten Mahlzahnes.

Von Zähnen ist nur der zweite Molar erhalten.

Diese Form von Osteomen scheint mit der sub 6 beschriebenen Art in naher Verwandtschaft zu stehen. Es ist nämlich sehr wahrscheinlich, dass die Höhle einer in dem Sinus steckenden Zahncyste durch concentrische Hyperostose (Osteophytenbildung mit Sklerose) der knöchernen Cystenwand allmälig verschwindet.

Unter den Exostosen des Oberkiefers sind die elfenbeinartigen, rundlichen Knochentumoren an den Rändern des Alveolarfortsatzes am häufigsten; sie bilden eine Wiederholung der am Unterkiefer vorkommenden, dichten, warzenähnlichen Erhabenheiten, die C. Wedl[1]) genau beschrieben und gut abgebildet hat. Nach diesen Geschwülsten stehen die an der Innenfläche des Sinus maxillaris vegetirenden Exostosen in erster Reihe. An einem meiner Präparate (Taf. XXXII, Fig. 1) treten die Alveolen der zwei letzten Mahlzähne mit drei Wülsten in die Highmorshöhle vor; von den Alveolen ist eine spontan, eine andere durch Caries dehiscirt, und oberhalb dieser Prominenzen gehen aus der Facialwand des Sinus drei kleine, rundliche Knochenbildungen hervor. Auch bezüglich dieser Tumoren scheint es keinem Zweifel zu unterliegen, dass sie sich auf Grundlage einer Zahnwurzelerkrankung entwickelt haben. In einem anderen Falle ist die äussere sowie die obere Wand des Sinus maxillaris verdickt und mit ausgebreiteten Lagen von Knochenneubildungen besetzt. Es finden sich unter ihnen dicke, schmale, wenig protuberirende, leistenartige und vielfach geflechtartig untereinander verbundene Knochenneubildungen, dann wieder kugelige, keulen- und

[1]) l. c.

pilzartige Geschwülste, ferner grössere, mit Gruben versehene Knoten, die durch Knochenzacken mit der Wand zusammenhängen und schliesslich verhältnissmässig lange, fadendünne, von der oberen Wand des Sinus herabhängende Knochenexcrescenzen. Dass diese Bildungen die Folgezustände von Ostitis und Periostitis repräsentiren, steht wohl ausser Zweifel. Eine vom Alveolarfortsatze fortgeleitete Krankheit scheint sie nicht veranlasst zu haben, denn gerade oberhalb des Alveolarfortsatzes sind Exostosen nicht vorhanden. Diese Tumoren gehören höchst wahrscheinlich in die Kategorie jener Knochenneubildungen, die bei den Entzündungen der Kieferhöhlenauskleidung beschrieben wurden. Ich erwähne noch einen Fall, in dem der Facialwand eines Oberkiefers eine lange, stachelige Exostose aufsass; ferner einen anderen, in welchem die Innenfläche der Kieferhöhle mit sammtartigen Osteophyten bedeckt war, ähnlich jenen, die als puerperale Osteophyten in der pathologischen Anatomie bekannt sind, und gehe nunmehr zur Beschreibung eines grösseren Kiefertumors über.

Ein ossificirendes Fibrom des linken Oberkiefers.

(Taf. XXXII, Fig. 2.)

Diese Geschwulst fand ich bei der Zergliederung einer männlichen Leiche, deren Kiefergerüste keine Misstaltung erkennen liess. Der Durchschnitt des Präparates zeigt genau den Sitz der Geschwulst und die durch ihre Wucherung hervorgerufene Raumbeschränkung des linken Sinus maxillaris. Die Basis der Geschwulst wird von der vorderen, der oberen und der äusseren Wand der Highmorshöhle gebildet. An der letzteren erstreckt sich der Tumor bis in die Projection des ersten Backenzahnes. Die Geschwulst ist, wie die Abbildung zeigt, vorne beinahe bis an die innere Wand des Sinus herangetreten und hat dadurch in diesem Bezirke den Hohlraum zu einem schmalen Spalte verengt. Da der Tumor gewölbt ist und nur bis an den ersten Molar nach hinten reicht, so zeigt die hinterste Portion der Highmorshöhle ein normales Verhalten. Die Geschwulst selbst besitzt eine grau-weisse Farbe, ist von fibröser Beschaffenheit und enthält im Inneren einige knollige, leicht ausschälbare Knochenstücke. Die Basis der Geschwulst ist nicht glatt sondern gewulstet und unregelmässig geformt. Ihre freie Fläche wird in der vorderen Hälfte von einer dicken, in der hinteren von einer dünnen Knochenschale eingehüllt, die sich leicht durchstossen lässt. Bemerkenswerth erscheint das Verhalten des Infraorbitalnerven; der Nerv ist wohl von der Geschwulst noch nicht eingeschlossen, aber die frei in die Kieferhöhle hineinragende Wandung des Infraorbitalcanals ist bereits ver-

dünnt, erweicht, und es ist sehr wahrscheinlich, dass der Nerv von der Geschwulst gedrückt wurde.

Dieser Fall lehrt, dass Geschwülste von nicht unbeträchtlicher Grösse im Innern des Kiefers sich entwickeln können, ferner dass sie durch Druck auf die vorderen Zahnnerven und auf den Infraorbitalis vielleicht auch schon Neuralgien veranlassen, ehe noch merkbare Zeichen oberflächlich wahrzunehmen sind.

Ueber die Polypen der Highmorshöhle.

Polypen im Sinus maxillaris sind nach meinen Befunden nicht so häufig, wie dies von den älteren Autoren angegeben wird. H. Luschka[1]) will unter 60 Zergliederungen 5 Fälle mit Polypen der Highmorshöhle gefunden haben, während ich unter 300 Zergliederungen nur 6 solche Fälle zu verzeichnen hatte, von welchen, wie die nachstehende Beschreibung der Präparate lehrt, eigentlich nur 3 in den Rahmen der typischen Schleimhautgeschwülste passen.

Fall 1. Polyp in der linken Kieferhöhle einer weiblichen Person. Die mit Polypen an der unteren Siebbeinmuschel, im Infundibulum und in dem oberen Nasengange versehene Nasenhöhle wurde bereits auf S. 221, Nr. 26 beschrieben und auch abgebildet. Der Polyp ist klein und sitzt mit schmaler Basis an der inneren Wand der Highmorshöhle.

Fall 2. Aehnlich geformter und den gleichen Sitz einnehmender, kleiner Polyp neben einem einfachen Katarrh in der linken Highmorshöhle einer männlichen Leiche.

Fall 3 (Taf. XXXII, Fig. 3). Die Schleimhaut der Nasenhöhle hypertrophisch, gekerbt und gerunzelt; die des linken Sinus maxillaris geschwellt und mit Cysten besetzt. Die mit normal aussehender Schleimhaut versehene Kieferhöhle der rechten Seite enthält eine der Jochfortsatzbucht und der lateralen Wand mit umfangreicher Basis aufsitzende, etwa nussgrosse, im frischen Zustande oberflächlich injicirt gewesene und mit kleinen Cysten versehene Schleimhautgeschwulst, die bis an die innere Wand der Highmorshöhle reicht und eine vorhandene Alveolarbucht gänzlich ausfüllt. Die Geschwulst haftet nur an der Bekleidung der Höhle und lässt sich mit der Schleimhaut und mit dem Periost leicht vom Knochen ablösen.

Fall 4. Dieser sowie der nächstfolgende Fall sind in Bezug auf ihre Form ganz eigenartig. Die Schleimhaut der Highmorshöhlen ist

---

[1]) Die Schleimpolypen der Oberkieferhöhle. Virch. Arch. Bd. 8.

geschwellt, gelockert und mit Cysten besetzt. Im rechten Sinus maxillaris ist eine brückenartig zwischen der äusseren und der inneren Höhlenwand ausgespannte Schleimhautgeschwulst enthalten. An der äusseren Wand ist an einer umfangreichen Stelle die Schleimhaut verdickt, gerunzelt und diffus hypertrophirt. Dieses hypertrophische Gewebe verjüngt sich und geht in eine Falte über, die sich gerade hinter dem Ostium maxillare an der inneren Wand des Sinus inserirt. Der obere freie Rand der Geschwulst ist kantig und glatt; der untere erhebt sich zu grösseren, zottigen Auswüchsen, die in die Höhle hineinragen (Taf. XXXII, Fig 4).

Fall 5. Diesen Fall habe ich auf S. 221, Nr. 25 bei Beschreibung eines aus dem Infundibulum herausgewucherten Polypen bereits erwähnt. An jener Stelle wurde das abnorm grosse Ostium maxillare accessorium besprochen und auf Taf. XXI, Fig. 5 abgebildet. Man könnte nun daran denken, dieses Loch sei dadurch entstanden, dass die Geschwulst der Kieferhöhle durch die nasale Kieferwand in die Nasenhöhle hineinwucherte; dies ist aber unwahrscheinlich, denn die Durchmesser der accessorischen Oeffnung übertreffen weit die Dickendurchmesser des Tumors. Wahrscheinlicher ist hingegen, dass die Geschwulst des Sinus maxillaris einfach durch die Oeffnung gegen die Nasenhöhle prolabirt ist. Die in Rede stehende Schleimhautgeschwulst (Taf. XXXII, Fig. 5*a*) hat folgendes Aussehen: Sie geht mit einer 15 *mm* langen, aber sehr schmalen Basis aus den Weichtheilen der äusseren Kieferwand hervor und ist so lang, dass sie leicht durch das Ostium maxillare accessorium in die Nasenhöhle vorfällt. Ihrem Habitus nach gleicht sie völlig den Polypen des Infundibulum. Bemerkenswerth ist an der Geschwulst ferner der Umstand, dass von ihrer oberen Peripherie ein dünner Schleimhautstrang abgeht, der sich an der vorderen Umrandung eines Ostium maxillare accessorium fixirt. Lateralwärts, woselbst der Strang stärker wird, enthält er eine Lücke.

Fall 6 und Fall 7 unterscheiden sich wieder wesentlich von den bisher beschriebenen Geschwülsten. Fall 6 betrifft die linke Gesichtshälfte eines Mannes. Der mittlere Nasengang ist sehr tief, zeigt ein kleines accessorisches Ostium maxillare und vor dem Infundibulum eine weisse, derbe, hypertrophische Schleimhautpartie. Auch der Schleimhautüberzug der unteren Lefze des Hiatus semilunaris ist verdickt und am Rande zu einem kleinen, aufwärts gewucherten Polypen entwickelt. Die Highmorshöhle ist entsprechend der Buchtung des mittleren Nasenganges verengt, die Schleimhautbekleidung ihrer Innenwand in der oberen Hälfte verdickt und zu einer kegelförmig zugespitzten Geschwulst entartet.

Fall 7. Hier findet sich eine kegelförmige Geschwulst an der inneren Wand des Sinus maxillaris neben einem kleinen Polypen am Fundus desselben. Die Schleimhaut der Highmorshöhle ist gewulstet, geschwellt, geröthet, mit Eiter bedeckt, und es ist sehr wahrscheinlich, dass die kleine Geschwulst durch die eiterige Entzündung hervorgerufen wurde.

Wenn ich aus den gegebenen Beschreibungen das Wesentliche heraushole, so ergeben sich dreierlei Formen der Schleimhautentartung, und zwar:

a) gestielte Schleimhautgeschwülste;

b) Geschwülste, die brückenartig zwischen zwei Wänden des Sinus ausgespannt sind und

c) flache Schleimhautgeschwülste, die ein grösseres Areale der Schleimhaut zur Basis haben und eine diffuse Hypertrophie der Schleimhaut repräsentiren.

Mit Ausnahme der sub 4 und 5 angeführten Fälle ist die Deutung der beschriebenen Präparate höchst einfach; schwerer fällt es hingegen für die zwischen den Wänden des Sinus maxillaris ausgespannten Geschwülste eine Erklärung zu finden. Dass eine den Sinus nicht ausfüllende Geschwulst sich mit ihrer Spitze an eine nachbarliche Wand löthen sollte, ist unwahrscheinlich. Ich habe daher daran gedacht, ob Geschwülste dieser Art nicht aus jenen Schleimhautsträngen hervorgehen, die sich gar nicht selten zwischen der lateralen und der medialen Sinuswand ausspannen.

Wir haben gesehen, dass die Schleimhaut der Kieferhöhle bei der chronisch-katarrhalischen Entzündung sich zu grossen tumorenartigen Geschwülsten verdickt, die untereinander und mit den Wänden des Sinus in Berührung gerathen. Es ist nun sehr leicht möglich, dass solche Tumoren sich mit ihren stumpfen, freien Enden an eine Sinuswand anlöthen und mit ihr später verwachsen. Schwillt nach Ablauf des Processes die Schleimhaut wieder ab, so bleibt ein dünner Strang zurück, der zwischen zwei Wänden des Sinus brückenartig ausgespannt ist. Schwillt die Geschwulst nicht vollständig ab, hypertrophirt vielleicht sogar nachträglich eine Partie derselben, so erhält man Polypen, die nicht frei in die Kieferhöhle hineinhängen.

Hinsichtlich der Aetiologie der Kieferhöhlengeschwülste will ich eine Bemerkung Morgagni's[1]) citiren. Morgagni behandelt die Frage, warum Polypen häufiger in der Kieferhöhle als in den übrigen pneumatischen Anhängen vorkommen und schreibt: »propterea, quod cum muci ex hoc (antro maxillari) exitus difficilior sit ob ipsius, et fora-

[1]) De sedibus et causis morborum.

minis excretorii situm, mora addere, in quibusdam praesertim corporibus, eam muco acrimoniam potest, ut membranulam, qua intus vestitur sinus, erodat, ex eaque excrescentis polypi initia praebeat.«

Ueber Cysten in der Schleimhaut des Sinus maxillaris.

Durch die Untersuchungen von Giraldès[1]), Sappey[2]), Virchow[3]), Luschka[4]) u. A. ist das häufige Vorkommen von Cysten in der Schleimhaut der Highmorshöhle dargethan worden. Die Cysten gehen aus den Drüsen hervor und treten allenthalben an allen Wänden des Sinus auf. Sie werden hirsekorn- bis haselnussgross, und ihr Inhalt kann ein sehr verschiedener sein; im Initialstadium führen sie einen bräunlichen Inhalt, der später weiss, opak oder hydropisch wird. Wedl[5]) bemerkt hinsichtlich der am Boden der Highmorshöhle oberhalb der Backen- und der Mahlzähne sitzenden Cysten, dass sie Wurzelhautentzündungen der betreffenden Zähne begünstigen und nach erfolgter Extraction derselben die Entwicklung einer Kieferhöhlenfistel veranlassen, eine Angabe, deren Richtigkeit ich bezweifeln möchte.

Eine von Schleimhautcysten ganz ausgefüllte Kieferhöhle zeigt ein Aussehen, als wäre sie von Hydrops befallen. Dieses Bild war Veranlassung zur Annahme, dass der sogenannte Hydrops antri Highmori nichts anderes sei, als eine von Cysten ausgefüllte Kieferhöhle. Diese Anschauung wurde schon von Giraldès ausgesprochen, später mit einigem Rechte auch von Virchow und Wernher[6]) angenommen, da die für Hydrops antri Highmori beschriebenen Erscheinungen ebensogut auf die cystöse Degeneration der Kieferschleimhaut passen und ein Hydrops antri Highmori im älteren Sinne bisher anatomisch nicht constatirt worden ist.

Ich möchte aber in Bezug auf die vermeintliche Identität von Schleimhautcysten mit Hydrops antri Highmori folgende Bemerkung machen. Unter vielen Zergliederungen habe ich niemals gesehen, dass Schleimhautcysten die Kieferhöhle ektasirt hätten, und in keinem Falle fühlte ich mich herausgefordert, einen Vergleich mit Hydrops anzustellen. Ich kenne aber eine anders geartete Veränderung der Kieferhöhlenbekleidung, die man leicht mit Kieferschleimhautcysten verwechseln könnte und für die der Name Hydrops auch bezeichnender ist. Es sind

---

[1]) l. c.
[2]) l. c.
[3]) l. c.
[4]) l. c.
[5]) l. c.
[6]) l. c.

dies die bei den entzündlichen Erkrankungen der Kieferschleimhaut beschriebenen, durch interstitielles, seröses Exsudat entstandenen, höckerigen Schleimhautgeschwülste, welche wie schlaffe Cysten oder hydropische Polypen aussehen. Sticht man solche Höcker an, so entleeren sie Flüssigkeit, es tritt ein geringer Collaps der Prominenzen ein, und doch enthalten die Höcker keine von Epithelien ausgekleideten Hohlräume, sondern ein bindegewebiges Maschenwerk, in dessen Areolen die seröse Flüssigkeit ergossen ist. Es handelt sich also in diesen Fällen nicht um Cysten, sondern um eine ödematöse Schwellung der Kieferhöhlenbekleidung, und es ist möglich, ja sogar wahrscheinlich, dass diese Degeneration mit Hydrops antri Highmori und mit Cystenbildung der Kieferschleimhaut verwechselt wurde (Taf. XXXII, Fig. 6).

Es mögen überdies auch schon grössere, mit Serum gefüllte Kiefercysten als Hydrops antri Highmori angesehen worden sein.

Nebst den interstitiell und in Cysten enthaltenen Flüssigkeiten findet man häufig die Retention von Schleim und Eiter in der Cavität selbst. Ich bezweifle, dass die Fluida einen hydropischen Charakter annehmen können und schliesse mich eher der Anschauung Meckel's an, nach welcher die Anhäufung von Flüssigkeit in der Oberkieferhöhle combinirt mit Ektasie den Namen Hydropsie nicht rechtfertigt, da die Flüssigkeit nicht die Natur eines serösen Fluidums annimmt.

Defecte der Kieferhöhlenwände.

Defecte der Kieferhöhlenwandungen sind gewöhnlich die Folge von Fracturen des Oberkiefergerüstes. In einem meiner Fälle war das Nasendach fracturirt, und der Riss gieng auch auf den Kiefer über, den er im Bereiche des Infraorbitalcanales passirte. Die Fractur ist ohne besondere Callusbildung geheilt, und entsprechend der ehemals bestandenen Bruchlinie sind Lücken in der vorderen Wand der Kieferhöhle zurückgeblieben. In einem zweiten Falle ist die Fractur erheblicher. Hier ist das Jochbein an der Verbindung mit dem Oberkiefer und am Stirnfortsatze gebrochen. Am Oberkiefer geht der Riss, das Foramen infraorbitale durchsetzend, längs der vorderen Kieferwand herab, um den Jochfortsatz herum, an der hinteren Kieferfläche wieder empor und durch den Infraorbitalcanal zum vorderen Ende des Bruches zurück. Das fracturirte Stück ist ein wenig gegen den Sinus maxillaris verschoben und durch massigen Callus angeheilt, aber nicht vollständig, denn im Verlaufe des ehemaligen Risses finden sich mehrere Defecte, und zwar: eine schlitzförmige Fissur an der vorderen Wand, eine beinahe 1 *cm* lange, zweite Spalte rückwärts, an der Fissura orbitalis in-

ferior, ferner ein überbohnengrosser, dritter Defect, dem sich weiter rückwärts noch eine vierte Lücke anschliesst; am eingedrückten Orbitalboden findet man auch zwei Löcher, von welchen das eine gerade hinter dem Infraorbitalrande etablirt ist. Der Wulst des Infraorbitalcanales besitzt vier durch Eiterung entstandene Defecte.

Capitel XXI.

Zur Anatomie der Stirnbeinhöhlen.

(Taf. XXXIII, Fig. 1—5.)

Die Form des Sinus frontalis lässt sich nach dem Vorgange von Blumenbach[1]) mit einer dreiseitigen Pyramide vergleichen, deren Spitze dort im aufsteigenden Theile des Stirnbeines lagert, wo dessen beide Tafeln sich aneinanderschliessen. Die Basis der Pyramide wird von dem Uebergange der Schuppe in das Orbitaldach und von der Aushöhlung der Pars nasalis ossis frontis gebildet. Eine Lücke dieses letzteren Stirnbeinantheiles, Hiatus frontalis genannt, führt an dem aus seinem Gefüge gelösten Stirnbeine aus dem Sinus frontalis heraus. Diese Lücke verhält sich jedoch zum Sinus ähnlich wie der Hiatus maxillaris zur Kieferhöhle, da sie nicht die eigentliche Mündung der Stirnbeinhöhle repräsentirt.

In der Mittelebene ist die Höhle durch eine zwischen den beiden Wänden sagittal ausgespannte Scheidewand (Taf. XXXIII, Fig. 1), in welcher die Entwicklung des Stirnbeines aus zwei, bis gegen das zweite Lebensjahr getrennten Hälften zum Ausdrucke gelangt, in zwei Räume geschieden. Die Innenwand des Sinus ist zumeist glatt, bisweilen aber auch mit Knochenkämmen versehen, die ähnlich denen der Kieferhöhle zu Nischenbildungen Anlass bieten können.

Die Aussenfläche der vorderen Wand ist oberhalb der Pars nasalis von Seite der beiden Augenbrauenbogen gewulstet. Die innere Lamelle des Sinus schliesst mit ihrer hinteren Fläche die vordere Schädelgrube ab.

Auch die Pars orbitalis ossis frontis enthält einen pneumatischen Raum. Es erstreckt sich nämlich einerseits der Hohlraum der Stirnbeinschuppe eine Strecke weit in das Orbitaldach hinein, und andererseits bilden sich am Margo ethmoidalis der Partes orbitales Nischen, denen die Aufgabe zufällt, die oberen Siebbeinzellen abzuschliessen.

---

[1]) Prolusio anat. de sinib. frontal. Göttingae 1779.

Von den Wänden des Sinus frontalis ist die vordere am dicksten, die der Orbita zugekehrte laterale (untere) Wand am dünnsten. Aus diesem Grunde wird beim Empyem der Stirnbeinhöhle die letztere leichter ausgebuchtet als die anderen Wände. Hiemit stimmt, dass Ektasien des Sinus frontalis sich zunächst am inneren Augenwinkel bemerkbar machen (siehe F. Steiner's[1]) Schrift, Taf. VI, Fig. 1 u. 2).

Die Grösse des Sinus frontalis ist mannigfachen individuellen Variationen unterworfen. Seine Höhe überschreitet oft nur um ein geringes Maass die Augenbrauenbogen; er reicht hinten bloss in den vordersten Abschnitt des Orbitaldaches hinein, in welchem Falle der hintere Antheil des letzteren aus einer einfachen Knochenlamelle besteht. Der Sinus dehnt sich in der Supraorbitalgegend bis in die Jochfortsätze des Stirnbeines aus, reicht in der Schuppe weit empor und communicirt mit grossen, lufthältigen Räumen, die das Orbitaldach bis an die Articulation mit dem kleinen Keilbeinflügel einnehmen. Ich habe in einem solchen Falle gesehen, dass der Abstand der Platten des Augenhöhlendaches voneinander 13 *mm* betrug. Im Gegensatze zu solchen Fällen findet man gar nicht selten die Stirnbeinhöhle verkümmert; sie beschränkt sich auf ein kleines Divertikel der Pars nasalis ossis frontis, während zugleich die Schuppe und das Orbitaldach ganz compact sind, zuweilen sogar die kleine Nische der Pars nasalis fehlt.

Ueber das Fehlen des Sinus frontalis haben Th. Bartholinus, J. F. Blumenbach, R. Columbus, A. v. Haller, Kerckring, Kyper, Lieutaud, Loschgius, Schneider, Valverda, Reininger und die meisten Verfasser von Lehrbüchern der Anatomie in der Jetztzeit berichtet.

Die mangelhafte Entwicklung des Sinus frontalis tritt auch als Raceneigenthümlichkeit auf, indem hinter der mächtig vortretenden und den physiognomischen Ausdruck verdüsternden Augenbrauengegend des Australnegers die Stirnhöhlen mangelhaft ausgebildet sind oder ganz fehlen. Andererseits wieder weisen stark vorspringende Augenbrauenbogen auf sehr geräumige Stirnbeinhöhlen, weshalb es schwer ist, aus der Besichtigung der Stirn allein einen sicheren Schluss auf die innere Architektur des Stirnbeines zu ziehen. Doch ist zu bemerken, dass bei sehr geräumigem Sinus frontalis nicht allein die Augenbrauenbogen, sondern die Supraorbitalregion als Ganzes vorgewölbt ist,

---

[1]) F. Steiner. Ueber die Entwicklung der Stirnhöhle und deren Krankheiten. Erweiterung durch Ansammlung von Flüssigkeiten. Langenbeck's Arch. Bd. XIII. Berlin 1872.

während sich beim Defect des Sinus die Vorwölbung zumeist blos auf die Arcus superciliares beschränkt.

Die Ausbildung der Stirnbeinhöhlen ist nicht immer symmetrisch, und diesem Umstande hat man es zuzuschreiben, dass die supraorbitalen Wölbungen nicht in allen Fällen gleich gross sind. Diese asymmetrische Bildung macht sich auch in den pneumatischen Räumen des Orbitaldaches geltend; man findet dann eine Asymmetrie der vorderen Schädelgrube, indem eine Hälfte derselben höher lagert als die andere; es können diesfalls stellenweise auch umschriebene pneumatische Wülste gegen die Schädelhöhle vortreten. Jene wulstartigen, oft nur einseitig ausgebildeten Erhabenheiten des Orbitaldaches an der Seite der Siebplatte, welche diese letztere so stark überdachen, dass man sie kaum mehr sieht, sind, wie wir gesehen haben, lediglich auf eine ansehnlichere Ausbildung der pneumatischen Räume des Orbitaldaches zurückzuführen.

Zuweilen greift der Sinus frontalis auf die Spina nasalis superior über; diese beherbergt dann einen Hohlraum, der bei guter Entwicklung derselben bis zur Mitte des knöchernen Nasendaches herabreicht (Taf. XXXIII, Fig. 2). Die vordere Wand dieses abnormen pneumatischen Raumes kann dehiscirt sein, in welchem Falle die Nasenbeine den Sinus abschliessen. Auch die innere Wand des Sinus frontalis zeigt ausnahmsweise an der Articulationsstelle mit den Flügeln der Crista galli Dehiscenzen, die von diesen kleinen Knochenfortsätzen verstopft werden.

Der Sinus frontalis umgibt bei guter Entwicklung die obere und theilweise auch die innere Wand der Augenhöhle bis hervor an den inneren Augenwinkel.

Fasst man die eben erwähnten pneumatischen Räume mit denen des Siebbeines und des Oberkieferbeines zusammen, so zeigt sich, dass die Augenhöhle, ihre laterale Wand ausgenommen, allseitig von pneumatischen Höhlen umgeben wird.

Die Stirnbeinhöhle besitzt aber auch noch wichtige topographische Beziehungen zur Schädelhöhle, deren vordere Grube sie basalwärts begrenzt.

Der oftmalige asymmetrische Stand der Scheidewand und die in den Höhlen auftretenden Knochenkämme bedürfen keiner ausführlichen Beschreibung, und ich gehe nun zur Besprechung jener zelligen Räume über, die vom Siebbeine abzweigend, in die Stirnhöhlen hineinwuchern.

F. Steiner, der die Entwicklung der Stirnbeinhöhlen verfolgt hat, gibt an, dass hiebei das Hineinwachsen von Siebbeinzellen in das Stirnbein die Hauptrolle spiele. Gar nicht selten

ragen nämlich hohlkugelartige Anhänge der vorderen Siebbeinhälfte in die Stirnbeinhöhlen hinein (Taf. XXXIII, Fig. 1 *B*, 3 *b*, 4 *W*). Sind sie klein, so stecken sie, die Ursprungsstelle ausgenommen, auf allen Seiten freiliegend in der Pars nasalis des Sinus frontalis, bei besserer Entwicklung setzen sie sich in die Cavität der Stirnbeinschuppe fort, gerathen selbst mit den Wänden des Sinus in Berührung oder verwachsen gar mit ihnen. Diese blasenförmigen Gebilde, für die mir der Name Bulla frontalis sehr bezeichnend scheint, sind jenen Ausstülpungen des Siebbeines analog, die zuweilen in der Kieferhöhle angetroffen werden.

Die Bulla frontalis besitzt gleich den Siebbeinzellen dünne Wandungen und eine selbständige Mündung gegen die Nasenhöhle. Auf Taf. XXXIII, Fig. 4 *o* finden sich diese Formationen bildlich illustrirt.

F. Steiner hält nun die gegen das Stirnbein wachsenden Ausstülpungen des Ethmoidale für die Sinus frontales selbst. Er schreibt: »Mit der Entwicklung der zelligen Räume des vorderen Siebbeinlabyrinthes beginnt auch die der Stirnhöhlen; denn letztere stellen eben nur die Ausdehnung der vorderen Siebbeinzellen nach oben dar. Diese vom Ende des ersten bis zum zweiten Lebensjahre in allmälig zunehmenden Einbuchtungen der Diploë der Pars nasalis des Stirnbeines stets kenntlicher werdende Entwicklung des Siebbeinlabyrinthes nach oben vereinigt sich mit einem um dieselbe Zeit mehr ausgeprägten Wachsthume des Stirnbeines nach abwärts, so dass die um das sechste und siebente Lebensjahr durchschnittlich bereits etwa erbsengross zwischen den beiden Stirnbeintafeln vorfindlichen sogenannten Stirnhöhlen als das Ergebniss dieser combinirten Wachsthumsvorgänge des Siebbeinlabyrinthes und des Stirnbeines erscheinen, unter welchem die Diploë des letzteren an den entsprechenden Stellen durch Druck schwindet.«

Ich kann den Ausführungen Steiner's hinsichtlich der Betheiligung der vorderen Siebbeinzellen an der Bildung der Stirnbeinhöhlen nicht folgen. Zunächst ist zu bedenken, dass der Sinus frontalis in den meisten Fällen bedeutend grösser ist als die in ihm enthaltenen Zellen, sowie dass ferner nicht selten von eingeschachtelten Zellen überhaupt keine Spur zu finden ist. Ersteres beweist, dass neben der Resorption der Diploë durch die vordere Ausstülpung des Siebbeines auch noch eine Ausstülpung der Nasenschleimhaut einhergeht.

Zudem ist mit den von Steiner gegebenen entwicklungsgeschichtlichen Daten das Auftreten der pneumatischen Räume in der Orbitaldecke nicht erklärt.

Insolange daher nicht nachgewiesen wird, dass auch der um die Zelle herum befindliche pneumatische Raum des Stirnbeines eine grosse Zelle des Siebbeines repräsentirt, die dermaassen mit dem Stirnbeine verwächst, dass sie von des letzteren Platte nicht mehr zu sondern ist, muss angenommen werden, dass bei der Sinusbildung nicht das Hineinwachsen einer Ausstülpung des Siebbeines in das Stirnbein, sondern vielmehr eine in das Stirnbein eindringende Ausstülpung der Nasenschleimhaut die Hauptsache ist. Die Stirnbeinhöhle dürfte sich nicht in anderer Weise entwickeln als die Höhlen im Oberkiefer- und im Keilbeine, an deren Anlage sich wohl die knorpelige Nasenkapsel selbst, nicht aber einwuchernde Ausstülpungen der Siebbeinzellen betheiligen. Ich halte die Bulla frontalis überhaupt für eine secundäre Bildung, welche auf die Art zu Stande kommt, dass entweder

a) die Ursprungslamelle der Bulla ethmoidalis sich bis an die hintere Sinuswand erstreckt und an dieser verschieden weit hinaufreicht, wodurch zwischen beiden ein bald grösserer, bald kleinerer, der hinteren Sinuswand aufsitzender Hohlraum sich etablirt, dass ferner

b) in Fällen, wo der Hiatus semilunaris nicht in den Sinus führt, sondern blind endigt (S. 96 u. Taf. X, Fig. 3), der Blindsack sich zu einer gegen die Stirnbeinhöhle vorspringenden Knochenblase ausweitet, oder endlich

c) der Sinus des Agger nasi (S. 75) sich in der sub *b* beschriebenen Weise verhält.

Die Verschiedenheit der Provenienz bedingt eine verschiedene Mündungsform der Bulla frontalis. Die sub *a* beschriebene Form mündet vermittelst der Spalte zwischen der Bulla ethmoidalis und dem Ansatze der unteren Siebbeinmuschel in die Nasenhöhle. Die sub *b* und *c* beschriebenen Formen führen zunächst in den Hiatus semilunaris.

Unter 30 Präparaten habe ich in sechs Fällen Bullae frontales angetroffen, und zwar dreimal die sub *a*, zweimal die sub *c* und einmal die sub *b* angeführte Form.

In einem anderen Falle war eine Doppelblase vorhanden, d. h. in einer Blase der Form *a* steckte eine kleinere der Form *c*.

Der Nachweis, dass sehr häufig zwei ineinander geschachtelte Höhlensysteme im Stirnbeine vorkommen, von welchen jedes mit selbstständiger Oeffnung in die Nasenhöhle mündet, ist wegen der Ausbreitung entzündlicher Erkrankungen von Wichtigkeit.

Die Mündung der Stirnbeinhöhle.

(Taf. IX, Fig. 2—4; Taf. X, Fig. 1—3.)

Die Mündung des Sinus frontalis wurde schon in einem früheren Abschnitte beschrieben, und ich will an dieser Stelle zur Vervollständigung des Capitels nur noch die wesentlichsten Momente hervorheben.

Der vordere Antheil des Infundibulum, der das Ostium frontale beherbergt, variirt einigermaassen; gewöhnlich ist derselbe ein wenig erweitert und schliesst mit dem Ostium frontale ab. Die Luft gelangt demnach aus der Nasenhöhle durch den Hiatus semilunaris in das Infundibulum und aus diesem durch das Ostium frontale in die Stirnbeinhöhle. (Taf. X, Fig. 1.)

Nicht selten hört aber der Hiatus semilunaris mit einem kleinen Blindsacke auf, und erst in einiger Entfernung und oberhalb von demselben findet man das isolirt stehende Ostium frontale (Taf. X, Fig. 2 *Of*). Eine andere Art von Zugang der Nasenhöhle zum Sinus frontalis, die für die Ventilation des letzteren sehr günstig ist, besteht darin, dass die vordere Bucht des mittleren Nasenganges direct in die Stirnbeinhöhle hineinführt (Taf. X, Fig. 3). Begünstigt wird diese Bildung durch ein weites Hervorreichen des Ansatzes der mittleren Muschel, da sich diesfalls der mittlere Nasengang nach oben hin ausbuchtet. Diese Form der Communication findet sich gewöhnlich mit einem kurzen, blind endigenden Infundibulum combinirt. Die Kürze des Infundibulum wird dadurch veranlasst, dass Quersepta des Hiatus semilunaris, die bei schwacher Entwicklung in der Tiefe desselben liegen, bei besserer Entfaltung an die Oberfläche treten, oder dass eine grosse Bulla ethmoidalis mit dem Processus uncinatus verwächst. Durch beide Momente wird der vordere Antheil des Infundibulum vernichtet.

Hört die Ursprungslamelle der Bulla ethmoidalis schon am Eingange in den Sinus frontalis auf, dann communicirt der letztere nicht nur mit dem Hiatus semilunaris, sondern auch mit dem Spalt zwischen Bulla und unterer Siebbeinmuschel.

Bei fehlendem Sinus frontalis schliesst das Infundibulum mit einem Ostium ethmoidale ab, und der mittlere Nasengang endigt am Stirnbeine mit einer Bucht. Während der Entwicklungsperiode findet man an dieser Stelle ein ähnliches Verhalten, indem das Infundibulum gegen das Stirnbein mit einer der betreffenden Entwicklungsphase entsprechend grossen Buchtung absetzt.

Bisher wurde immer nur der Communication zwischen der Nasenhöhle und dem Schuppenantheile des Sinus frontalis gedacht. Der Vollständigkeit halber erübrigt noch, näher auf die Pars orbitalis der

Stirnbeinhöhle einzugehen. Da sind zwei Fragen zu beantworten: 1. Communiciren die Hohlräume der Pars orbitalis mit jenen des Schuppenantheiles? und 2. Haben sie directe Verbindungen mit der Nasenhöhle? Im Orbitaltheile des Stirnbeines sind zweierlei Hohlräume zu bemerken: Eine Gruppe findet sich an der Incisura ethmoidalis, da wo die beiden Platten des Orbitaldaches auseinandertreten und eine Reihe von Grübchen, Foveolae ethmoidales, begrenzen, die bald seicht, bald tief sind. Diese Grübchen sind durch niedrige Leisten voneinander geschieden, die sich in die Ursprungslamellen der Siebbeinmuscheln fortsetzen (Taf. IV, Fig. 1). Aus diesem Grunde communiciren gewöhnlich die Grübchen weder untereinander noch mit dem Schuppenantheile des Sinus, sondern ausschliesslich mit den Nasengängen, und zwar: die vordere Nische mit dem Spalte zwischen Bulla ethmoidalis und unterer Siebbeinmuschel (Taf. X, Fig. 1 u. 2 *s*), die nächstfolgende mit der Fissura ethmoidalis inferior (Taf. VI, Fig. 2 *Fi*), eventuell eine dritte mit der Fissura ethmoidalis media oder superior (Taf. VI, Fig. 2 *Fe*).

Neben den Foveolae ethmoidales und lateral von ihnen ist nun, wie schon eingangs erwähnt, das Orbitaldach sehr oft pneumatisch, jedoch handelt es sich hiebei lediglich um eine Fortsetzung des Schuppensinus in die Orbitaldecke hinein.

Ich möchte die Beschreibung der Stirnbeinhöhle nicht verlassen ohne auf den Einfluss hingewiesen zu haben, den sie auf den Gesichtsausdruck nimmt. Die Grösse des Sinus veranlasst jene anatomischen Unterschiede, die man am Kindsschädel und am typisch geformten männlichen und weiblichen Schädel beobachtet. Beim Neugeborenen ist von einem Sinus frontalis noch keine Spur vorhanden; die Glabella, überhaupt die ganze Supraorbitalgegend ist flach, und aus diesem Grunde springt der auch schon von vorneherein stärker gewölbte obere Theil der Stirnbeinschuppe über den unteren Theil der Stirn vor. Am schön gebauten Frauenschädel beobachtet man Aehnliches. Am typischen Frauenschädel sind die Arcus superciliares klein oder kaum angedeutet, die Supraorbitalgegend und die Glabella flach, daher auch hier wieder die sagittale Wölbung stark ausgesprochen ist. Die Stirn fällt gegen die Nasenwurzel steil ab und biegt mehr brüsk in den Scheitel um. Am typischen Schädel des Mannes sind die Stirnbeinhöhlen geräumig, die Glabella und die Augenbrauenbogen stark vorgewölbt. Die untere Stirnpartie tritt gegenüber der oberen, flachen mehr zurück, und damit acquirirt die Profilcurve eine Flucht, die der des Kindes gerade entgegengesetzt ist. Der obere Theil der Stirne weicht etwas zurück.

Auf die Form des Stirnbeinnasenfortsatzes und der Glabella nimmt auch die Gestaltung der äusseren Nase einen grossen Einfluss. Der Nasenfortsatz des Stirnbeines bildet ein Widerlager für den Nasenrücken. Je stärker der letztere in das Gesicht vorspringt, je breiter die Oberkieferstirnfortsätze und je dicker die oberen Enden der Nasenbeine sind, desto stärker muss aus architektonischen Gründen der Nasenfortsatz vortreten; stellt er doch einen Vorbau dar, der den Nasenrücken stützt. Sind dagegen die Oberkieferstirnfortsätze schmal, die Nasenbeine dünn, der Nasenrücken flach und eingesunken, dann entfällt die Nothwendigkeit für eine starke Vorwölbung des Stirnbeinnasenfortsatzes, und er tritt zurück. Es kann sich die Glabella wohl auch aus anderen, bislang nicht bekannten Gründen und unabhängig von dem Verhalten des Nasenrückens wulsten, allein dies spricht nicht gegen die aufgestellte Theorie, für deren Richtigkeit die Untersuchung von Racenschädeln mit abgeplattetem Nasenrücken (Malayen, Neger u. a.) den besten Prüfstein abgibt. Am typischen Malayenschädel (Taf. I, Fig. 2, 3, 5, u. 6) beispielsweise ist der Stirnfortsatz des Oberkiefers schmal und nicht sagittal sondern frontal gestellt; die Nasenbeine sind kurz und platt, wenig über die Oberkieferstirnfortsätze ausladend. Der schwach gewölbte Nasenfortsatz des Stirnbeines springt aus diesem Grunde nicht vor, und die Glabella ist flach. Am Nasenfortsatze fällt überdies die Länge und Geradlinigkeit der Sutura naso-frontalis auf, weil sehr häufig die platten Nasenbeine kurz sind, während am kaukasischen Schädel die langen Nasenbeine compensatorisch zu einer Verkürzung des Stirnbeinnasenfortsatzes und zu einem bogenförmigen Verlaufe der Sutura naso-frontalis Anlass geben. Dies Alles nimmt einen grossen Einfluss auf die Form des Gesichtsschädels und begründet höchst auffallende Racenmerkmale. Interessant sind diese Bildungen auch noch aus dem Grunde, weil sie lehren, wie abhängig die Schädelform, speciell die der Stirne von jener des Nasengerüstes ist.

Vergleichendes über die Stirnbeinhöhle.

Die vergleichende Betrachtung der Stirnbeinhöhle lässt eine strenge Scheidung zwischen den makrosmatischen Säugern und den mikrosmatischen Primaten geboten erscheinen. Die Ersteren besitzen zum mindesten eine nischenförmige Aushöhlung der Pars nasalis ossis frontis, die sich bei vielen auch noch eine Strecke weit in die Stirnbeinschuppe empor ausdehnt. Die Nasenfortsatznische des Frontale wird von Riechwülsten ausgefüllt, während der Schuppentheil des Sinus nicht bei allen Thieren Riechwülste beherbergt.

Bei den Mikrosmatikern fehlt vielfach der Sinus frontalis, und wenn er vorhanden ist, enthält er keine Riechwülste mehr. Die Stirnbeinhöhle fehlt beim Delphin, bei Ornithorhynchus paradoxus, bei den niederen Affen und ausnahmsweise auch beim Menschen. Sie ist typisch vorhanden beim Gorilla und beim Menschen und fehlt bei Hylobates. Sie mangelte auch am Schädel eines 2 Jahre alten Chimpansen.

Bei den makrosmatischen Säugethieren fungirt demnach ein Theil oder der ganze Sinus frontalis als Behälter für Riechwülste (Taf. XXXIII, Fig. 5).

Capitel XXII.

Einiges über die Pathologie der Stirnbeinhöhle.

Zu den häufigsten Erkrankungen der Stirnbeinhöhle gehören, ähnlich wie in der Kieferhöhle, die entzündlichen Processe ihrer Auskleidung. Sie sind gleich jenen in der Schleimhaut der Highmorshöhle zumeist als Consecutivzustände der erkrankten Nasenschleimhaut aufzufassen, daher findet man sie gewöhnlich mit entzündlichen Processen der Nasenhöhle und der übrigen pneumatischen Räume vergesellschaftet. Entsprechend der Uebereinstimmung im Baue der Schleimhaut der Stirnbein- und der Oberkieferhöhle, stimmt bei gleicher Erkrankungsform auch der pathologisch-anatomische Befund in den genannten Höhlen überein. Bei der katarrhalischen Entzündung ist die Schleimhaut der Stirnbeinhöhle im Anfangsstadium der Erkrankung nur injicirt oder von grösseren und kleineren Blutpunkten durchsetzt, die Mucosa schwillt mächtig an, kann die Höhle beinahe gänzlich ausfüllen und zeigt ein ödematöses Aussehen. Bei der eiterigen Entzündung ist die Schleimhaut geschwellt, geröthet, mit Extravasaten versehen und besonders, wenn das Exsudat eine dickliche Beschaffenheit besitzt, mit einer eiterigen Flüssigkeitsschichte beschlagen. Bei dünnflüssiger Consistenz sammelt sich der Eiter im Gegensatze zu dem der Kieferhöhle nicht an, weil das Ostium frontale sich an der tiefsten Stelle des Sinus befindet und der Abfluss des Exsudates aus diesem Grunde leicht erfolgen kann. Ein Abschluss des Ostium frontale wird wegen der Seichtheit des Infundibulum an dieser Stelle nicht leicht zu Stande kommen, woher es auch kommen mag, dass, wenn nach einer entzündlichen Erkrankung aller

pneumatischen Räume der pathologische Process abläuft, die Stirnbeinhöhle früher als die übrigen pneumatischen Räume die normale Beschaffenheit wiedererlangt.

Ich habe wohl gesehen, dass eine Oberkieferhöhle oder eine Keilbeinhöhle für sich erkrankt gewesen, aber die isolirte Entzündung der Stirnhöhlenbekleidung ist mir bisher nicht vorgekommen. Nach abgelaufener Erkrankung acquirirt die Schleimhaut der Stirnbeinhöhle ihr normales Aussehen, oder es bleiben Pigmentirungen zurück; die knöcherne Wand des Sinus wird hyperostotisch, oder sie besetzt sich mit Knochenplatten ganz ähnlich den für die Highmorshöhle beschriebenen Exostosen und Osteophytenlagern.

Eine durch Empyem veranlasste Dilatation des Sinus frontalis scheint selten zu sein; ich selbst habe bisher nicht Gelegenheit gehabt, einen einschlägigen Fall zu beobachten. An der Kieferhöhle kommt, nebenbei bemerkt, die Ektasie leichter zu Stande, weil ihre nasale Wand stellenweise häutig ist. Die Erweiterung der Stirnbeinhöhle führt leicht zur Protrusio bulbi, doch ist zu bemerken, dass auch das Empyem der Siebbeinzellen mit Ektasie dieser Räume gegen die Orbita eine ähnliche Lageveränderung des Augapfels hervorruft.

Ausser den eben beschriebenen Erkrankungen der Schleimhaut habe ich noch Perforation, Knochenneubildungen und Cysten der Stirnbeinhöhle beobachtet.

Die Lückenbildung der Stirnhöhlenwände repräsentirt entweder eine Bildungsanomalie, oder sie entsteht durch Altersatrophie oder durch Erkrankungen der Stirnbeintafeln. Die als Hemmungsbildungen anzusprechenden Lücken fand ich gewöhnlich combinirt mit angeborenen Defecten des Siebbeines; sie befinden sich in der unteren Platte des Orbitaldaches und verbinden den Sinus frontalis mit der Augenhöhle (Taf. XXXIV, Fig. 1, 2 u. 3). Eine durch Atrophie erzeugte Dehiscenz betraf die obere Platte der Orbitaldecke und führte in die vordere Schädelgrube. Nach Ablösung der harten Hirnhaut ergab sich linkerseits in der Orbitaldecke eine etwa linsengrosse, mit scharfen und ausnehmend verdünnten Rändern versehene Knochenlücke, die auf der Gegenseite von der Auskleidung der Stirnbeinhöhle verschlossen war. Wichtig ist, dass in einem solchen Falle die eben genannten Weichtheile des Sinus frontalis mit der harten Hirnhaut in Berührung stehen. In einem dritten Falle mit Perforation der vorderen Tafel des Stirnbeines, über dessen Provenienz nichts Näheres bekannt ist, handelt es sich offenbar um ein Trauma. Die Perforation befindet sich in der rechten Stirnbeinhälfte; es ist neben der Medianlinie und unmittelbar oberhalb des Arcus superciliaris die vordere Wand der

Stirnbeinhöhle an einer rundlichen, beinahe kreuzergrossen, verdünnten Stelle etwas eingedrückt und mit einer zackigen Lücke versehen, die in den Sinus mündet.

Eine eigenthümlich gebildete Form von Lücken, die als angeborene Defectbildung zu bezeichnen ist, tritt in seltenen Fällen an der vorderen Sinuswand im Bereiche der Augenbrauenbogen auf. Es zieht von hier eine Rinne eine Strecke weit aufwärts, die an einzelnen Stellen durchbrochen ist und mit der Stirnbeinhöhle communicirt. Ich habe bisher nur einen solchen Fall beobachtet. Die Erklärung dieser Anomalie stösst auf Schwierigkeiten; C. v. Helly[1]) meint, dass es sich um eine Entwicklung der betreffenden Stirnbeinhälfte aus zwei Stücken handelt, die ursprünglich an Stelle der Rinne aneinanderstiessen.

Das Vorkommen von Lücken in der vorderen Sinuswand ist wegen des Entstehens von Pneumatocelen beachtenswerth.

Ausgebreitete Defecte der Höhlenwandung sollen, wie Verheyn[2]), Vesal[3]) und Schneider[4]) berichten, die Respiration behindern, weil die eingeathmete Luft durch die abnorme Lücke entweicht. Verheyn sagt in seiner Anatomie, man müsse bei der Trepanation des Stirnbeines darauf achten, die Höhlen desselben nicht zu eröffnen, da die Perforation nicht mehr heile; zum Beweise für die Richtigkeit dieser Angabe wird die Geschichte eines Apothekers zu Löwen erzählt, welcher viele Jahre eine Perforation des Sinus frontalis besass, die er mittelst eines Pflasters verschloss. Wenn er nun das Pflaster abnahm, so athmete er schwerer, weil der bei der Inspiration eingeathmete Luftstrom zum Theile wieder durch den perforirten Sinus entwich.

Die Knochengeschwülste der Stirnbeinhöhle, die ich zu beobachten Gelegenheit hatte, bildeten theils wirkliche Geschwülste, theils bloss diffuse Hyperostosen. Die Geschwülste waren nicht über haselnussgross, giengen von der vorderen oder von der unteren Wand des Sinus aus und hatten im Vergleiche mit normaler Knochensubstanz ein minder compactes Gefüge, zeigten aber im Uebrigen sowie auch bei der mikroskopischen Untersuchung alle Charaktere des wahren Knochengewebes.

Cysten in der Schleimhaut der Stirnbeinhöhle gehören zu den selteneren Befunden. Ich selbst habe solche nur einigemale

---

[1]) Ueber die Pneumatocele syncipitalis. v. Langenb. Arch. Bd. 41.
[2]) l. c.
[3]) l. c. Portal. Hist. de l'Anat. et de la Chir. T. VI.
[4]) l. c.

beobachtet; sie waren etwa linsengross und enthielten eine dickliche, weisse, schmierige Substanz. Die raschere Ausheilung der krankhaften Processe und die geringe Anzahl von Drüsen genügen zur Erklärung des minder häufigen Vorkommens von Schleimhautcysten in der Stirnbeinhöhle.

Capitel XXIII.

Ueber die Keilbeinhöhle.

(Taf. XXXIII, Fig. 6—10.)

Die Keilbeinhöhle repräsentirt einen Hohlraum des Keilbeinkörpers, der durch eine median gestellte Scheidewand in zwei Hälften getheilt wird, von welchen jede an ihrer vorderen Wand zur Communication mit der Nasenhöhle eine Oeffnung, Ostium sphenoidale, besitzt. Das Septum sphenoidale ragt über die Höhlen hinaus und bildet einen der vorderen und der unteren Fläche des Keilbeinkörpers aufsitzenden, als Rostrum sphenoidale bezeichneten Grat, der wegen der Befestigung des Pflugscharbeines von Wichtigkeit ist.

Wir unterscheiden an dem Körper des Keilbeines sechs Flächen, die alle zum Sinus sphenoidalis eine Beziehung haben. Die obere Wand und die seitlichen Wände ragen in die mittlere Schädelgrube hinein und theilen diese in zwei gleiche Hälften, die vordere sowie die untere Wand sind der Nasenhöhle zugekehrt und helfen das Nasendach bilden.

Die obere Wand ist relativ lang; an ihrer cerebralen Fläche unterscheidet man:

a) die Wurzeltheile der kleinen Keilbeinflügel;
b) das Planum sphenoidale mit dem Foramen opticum in jeder Seitenecke;
c) die Sella turcica.

Es liegen auf dieser Fläche:

a) ein Theil des Stirnlappens mit dem Riechlappen;
b) das Chiasma nervorum opticorum und in den seitlichen Ecken, gedeckt von den Anfangsstücken der Sehnerven, jederseits die Arteria ophthalmica;
c) in der Aushöhlung die Hypophysis cerebri.

Ist die obere Wand des Sinus dünn, dann wölbt sich die Sella als Wulst gegen die Keilbeinhöhle vor; desgleichen die Canales optici,

wenn sich der Sinus in die untere Wurzel des kleinen Keilbeinflügels hineinerstreckt (Taf. XXXIII, Fig. 6).

Die untere Wand, der Boden, der Keilbeinhöhle enthält wenig Bemerkenswerthes; ist sie dünn, und buchtet sich der Sinus gegen den grossen Keilbeinflügel hin aus, so kann beiderseits an der Uebergangsecke des Bodens in die seitlichen Wände der Canalis Vidianus in Form einer Leiste vorspringen.

Die seitlichen Wände sind an der cerebralen Fläche mit je einer Furche für die Carotis interna versehen; der Halbcanal springt bei Zartheit der Knochenwand häufig als Wulst gegen den Sinus vor, zumal seine vordere, vom Processus clinoideus anticus überdeckte Partie (Taf. XXXIII, Fig. 6). Wegen der Nähe des Sinus cavernosus und der Möglichkeit des Ueberganges von Erkrankungen der Keilbeinhöhle auf denselben ist auch die Topik dieses wichtigen venösen Behälters zu berücksichtigen. Er liegt an der Seitenfläche des Keilbeinkörpers in der harten Hirnhaut, die sich an der bezeichneten Stelle in zwei Blätter spaltet, in ein inneres, welches den Keilbeinkörper überzieht und demnach als Beinhaut eine Rolle spielt, und in ein äusseres Blatt, welches vom Felsenbein direct auf den Processus clinoideus anticus überspringt. Die laterale Fläche dieser Durafalte begrenzt die mittlere Schädelgrube, ihre mediale Fläche, an der der Quintus und der Oculomotorius haften, den Sinus selbst. In dem Duraraume liegen die Carotis interna und der Nervus abducens, der die äussere Seite der Arterie tangirt.

Die hintere Wand der Keilbeinhöhle ist frontal gestellt und befindet sich je nach der Geräumigkeit des Sinus bald mehr vorne, bald weiter hinten.

Die vordere Wand des Sinus sphenoidalis ist zart, frontal gestellt und durch die Anwesenheit der Foramina sphenoidalia charakterisirt.

Lateral, wo die vordere Fläche des Keilbeines und das hintere Ende des Siebbeines aneinanderstossen, etablirt sich eine vertical gestellte Furche, der schon früher erwähnte Recessus spheno-ethmoidalis (Taf. XI, Fig. 3 *e*), welcher oben vom Dache der Nasenhöhle begrenzt ist und unten in die Choanen mündet, zuweilen aber, wenn die hintere Insertion der unteren Siebbeinmuschel weit rückwärts lagert, an dieser abschliesst. Diese Furche leitet das Secret aus dem zwischen Sieb- und Keilbein etablirten Winkel gegen die Choanen herab und enthält die Oeffnung der Keilbeinhöhle. Sind mehr als drei Siebbeinmuscheln vorhanden, so ändert dies an der Form des Recessus spheno-ethmoidalis und an dem Verhalten desselben zur Oeffnung der Keilbeinhöhle nichts. Das Ostium sphenoidale mündet

daher in eine eigene Furche und nicht in den oberen Nasengang, wie von vielen Seiten behauptet wird; nur wenn die Siebbeinmuscheln rückwärts stark abgeplattet und das Ostium sphenoidale sehr gross sein sollte, dann erst könnte eine aus dem Sinus herausströmende Flüssigkeit die mediale Fläche des Siebbeines bespülen.

Was nun das Ostium sphenoidale selbst anlangt, so ist dessen Untersuchung am macerirten Schädel wenig geeignet, eine richtige Vorstellung von seiner Form zu geben, da der Schleimhautüberzug der vorderen Keilbeinfläche die Form und Grösse der Lücke wesentlich beeinflusst. Die Lücke in der knöchernen Wand der Keilbeinhöhle ist grösser als die der Schleimhaut, weil sich die letztere klappenartig oder gleich einem Diaphragma vor die Communicationsöffnung des Knochens schiebt und dadurch diese verengt. Schiebt sich die Schleimhaut wenig oder nur von einer Seite gegen das Centrum der Knochenlücke vor, dann verändert dies nur in geringem Grade die Grösse der letzteren; sie kann aber so klein wie ein Stecknadelkopf oder noch kleiner werden, wenn die Schleimhaut längs der ganzen Peripherie des Foramen sphenoidale osseum gegen das Centrum des Loches vordringt. Eine Verengerung des Foramen sphenoidale zu einem feinen Schlitze tritt zuweilen unabhängig von der Schleimhaut auf, und zwar dann, wenn die hintere Zelle des Siebbeinlabyrinthes die vordere Wand der Keilbeinhöhle blasig nach hinten stülpt und das Ostium sphenoidale stenosirt.

Beim Neugeborenen und bei jugendlichen Personen ist der Eingang in die Anlage des Sinus sphenoidalis durch eine von unten her vorgeschobene, halbmondförmige Schleimhautduplicatur eingeengt.

Die Grösse des Ostium sphenoidale ist praktisch wichtig, weil es von ihr abhängt, ob der Abfluss eines etwaigen Exsudates des Sinus sphenoidalis leicht oder schwer vor sich gehen wird. Desgleichen wichtig ist die Topographie der Lücke zur Höhle. Von der Nasenhöhle aus untersucht, liegt die Oeffnung zumeist knapp unter dem Dache der Nasenhöhle oder einige Millimeter tiefer, seltener in der Mitte der Keilbeinwand. Im ersteren Falle nimmt das Ostium sphenoidale nicht den höchsten Punkt der Keilbeinhöhle ein, denn das Dach der Keilbeinhöhle liegt höher als das der Nasenhöhle, aus welchem Grunde auch (median) der Boden der vorderen Schädelgrube gegen die mittlere ein wenig emporsteigt.

Die nachstehende Tabelle enthält Zahlen über die Distanz der Keilbeinöffnung vom Boden und von der Decke des Sinus sphenoidalis, wobei ich bemerke, dass nicht das Centrum des Ostium sondern die untere Peripherie desselben zum Ausgangspunkte der Messung gewählt wurde.

Höhe des Sinus sphenoidalis:	Abstand des Ostium sphenoidale vom Boden des Sinus sphenoidalis:	von der Decke des Sinus sphenoidalis:
13 *mm*	9	4 *mm*
18 »	8	10 »
20 »	9	— »
22 »	16	6 »
24 »	15	9 »
24 »	16	8 »
25 »	8	17*) »
25 »	14	11 »
25 »	14	11 »
27 »	19	8 »

Aus diesen wenigen Zahlen geht hervor, dass die Oeffnung zumeist oberhalb der Mitte der vorderen Wand des Sinus ihren Sitz hat.

Schliesslich erwähne ich noch, dass an der Leiche, namentlich aber am macerirten Präparate, die vordere Keilbeinwand mit ihren Ostien der Besichtigung zugänglich ist. Man sieht im hinteren oberen Theile der Nasenhöhle die mediale Partie der genannten Wand und das Ostium sphenoidale.

Auch die Anbohrung des Sinus von der vorderen Wand aus ist leicht ausführbar. Ich habe an der Leiche von der Nasenhöhle aus die Perforation am Sinus sphenoidalis wiederholt und stets mit Erfolg ausgeführt, indem ich den Troicart am Septum in der Projection der mittleren Nasenmuschel so weit nach rückwärts schob, bis ich die vordere Keilbeinfläche erreicht hatte und hierauf die letztere durchstiess.

J. Hyrtl's[1]) Bemerkung, »die Keilbeinhöhle ist ganz ausser dem Bereich manueller und instrumentaler Angriffe«, hat demnach keine Geltung mehr.

Die Form, insbesondere aber die Grösse des Sinus sphenoidalis ist vielen Variationen unterworfen, und zwar beobachten wir auch hier wieder einerseits Bildungsmangel und andererseits Excess. Zuweilen ist der Keilbeinkörper durch mangelhafte Resorption wenig ausgehöhlt, und die Wandungen des Sinus sind dick; die Keilbeinhöhle ist diesfalls von der Schädelhöhle durch dicke Knochen-

*) Septum sphenoidale asymmetrisch und frontal umgelegt; die linke Keilbeinhöhle niedriger als die rechte; der obere Antheil des linken Sinus in die rechte Keilbeinhöhle einbezogen.

[1]) Topograph. Anat. Bd. I. Wien 1860.

lamellen getrennt. Dieses anatomische Factum besitzt eine praktische Bedeutung, weil es den Uebergang von Erkrankungen des Sinus auf die Theile der Schädelhöhle wesentlich erschwert. Neben der Verkümmerung ist auch der Defect des Sinus sphenoidalis eine häufige Erscheinung, daher die Literatur über diese Varietät, bei welcher der Keilbeinkörper den Charakter eines Wirbelkörpers besitzt, eine umfangreiche ist. Von Vesal's und Columbus' Zeiten bis in die neueste Zeit haben viele Anatomen auf dieses Vorkommen aufmerksam gemacht. Bei Mangel dieser Höhle findet sich an der vorderen Wand des Keilbeinkörpers statt des Ostium sphenoidale ein Grübchen als Anfang der Höhlenbildung, und in dem Grübchen steckt ein flaschenförmiger Anhang der Nasenschleimhaut. Im Gegensatze zu dieser Bildung erlangt die Keilbeinhöhle gar nicht selten eine excessive Ausdehnung; ihre Wände sind durch Zartheit ausgezeichnet, der Sinus überschreitet sogar die Grenzen des Keilbeinkörpers und entsendet Buchten in die Pars basilaris ossis occipitis (Virchow), in die grossen und kleinen Keilbeinflügel, in die flügelförmigen Fortsätze (Mayer) und in das Rostrum sphenoidale.

Das Vorkommen von Septen (Morgagni, Palfyn, van Döveren) und von stalaktitenartigen Auswüchsen wird in diesem Sinus häufiger als in den übrigen pneumatischen Räumen beobachtet.

Nicht uninteressant sind ferner die Wechselbeziehungen zwischen den hinteren Siebbeinzellen und der vorderen Wand des Keilbeines, zu deren Verständniss eine genaue Betrachtung der letzteren erforderlich ist. An der vorderen Fläche des Keilbeinkörpers sind zwei Partien, eine kleinere, mediale (Pars nasalis) und eine grössere, laterale (Pars ethmoidalis) zu unterscheiden. Jene ist plan und enthält das Ostium sphenoidale, diese bildet eine Nische (Recessus sphenoidalis), die oben und aussen vom kleinen Keilbeinflügel, hinten von der vorderen Keilbeinfläche begrenzt wird. Diese Nische schliesst sich unmittelbar der hinteren Fläche des Siebbeinlabyrinthes an und bringt dadurch die hinterste Siebbeinzelle zum Abschlusse. Es obwaltet hier ein Verhalten, wie wir es zwischen dem Orbitaldache und den oberen Siebbeinzellen, ferner an den Cellulae Halleri zwischem dem Orbitalboden und den unteren Siebbeinzellen angetroffen haben. Da nun ein Theil der vorderen Keilbeinwand in den Bereich des Siebbeinlabyrinthes einbezogen wird, so ist bei unversehrter Nasenhöhle die bezeichnete Wand bedeutend kleiner als an einem isolirten Keilbeine, und es kommt als hintere Nasenwand nur die Pars nasalis der vorderen Keilbeinfläche in Betracht.

Die Pars ethmoidalis der vorderen Wand des Sinus sphenoidalis variirt zum Unterschiede von der Pars nasalis innerhalb eines ziem-

lich weiten Spielraumes. Es kommt beispielsweise vor, dass der Recessus sphenoidalis vollständig fehlt, wodann die hintere Siebbeinzelle direct in die Keilbeinhöhle übergeht. Im gewöhnlichen Falle stösst man bei Eröffnung der hinteren Siebbeinzelle auf den Recessus, der zwischen ihr und dem Sinus sphenoidalis eine Scheidewand bildet. Bei Vorhandensein der citirten Anomalie hingegen gelangt man aus der hinteren Siebbeinzelle sofort in den Sinus. Nicht selten combinirt sich mit dieser Anomalie eine andere, dadurch charakterisirte, dass die betreffende Keilbeinhöhle durch ein horizontal gelagertes Septum in eine obere und in eine untere Etage getheilt ist. Die obere Etage bildet die Fortsetzung der hinteren Siebbeinzelle; die untere mündet am Ostium sphenoidale in die Nasenhöhle. Jene erstreckt sich gewöhnlich auf beide Hälften des Keilbeinkörpers, diese nur dann, wenn das Septum sphenoidale fehlt.

Durch die anomale Beschaffenheit der in dem Keilbeine etablirten Höhlen kommt es dazu, dass der Canalis opticus nicht in die Projection des Sinus sphenoidalis, sondern in die der hinteren Siebbeinzelle fällt.

Solche Fälle sind wahrscheinlich auf die Weise zu erklären, dass die Nasenschleimhaut zwei Ausstülpungen gegen den Keilbeinkörper ausschickt, eine typische im Bereiche des Ostium sphenoidale und eine atypische als Fortsetzung der hinteren Siebbeinzelle.

Ich möchte noch eine Anomalie erwähnen, die darin besteht, dass eine blasenförmige Ausstülpung des Siebbeinlabyrinthes an Stelle des Recessus sphenoidalis in die Keilbeinhöhle hineinwuchert, weil dieses Vorkommen an analoge Bildungen der Stirnbein- und der Kieferhöhle erinnert.

Hinsichtlich des Septum sphenoidale bemerke ich, dass es bisweilen asymmetrisch steht; es kann so weit verschoben sein, dass die eine Keilbeinhöhle die andere um das Vier- bis Fünffache an Grösse übertrifft. In diesen Fällen ist gewöhnlich auch das Rostrum sphenoidale ausgehöhlt und sein Hohlraum in den grösseren der beiden Sinus einbezogen.

Nach der bisherigen Darstellung hat es den Anschein, als repräsentirte der Sinus sphenoidalis einen Hohlraum, der allseitig von den Wänden des Keilbeinkörpers begrenzt wird; die Betrachtung jugendlicher Keilbeine (zuweilen auch der von Erwachsenen) lehrt aber, dass der Boden sowie die mediale, untere Partie der vorderen Wand des Sinus sphenoidalis von eigenen Knöchelchen beigestellt werden, die man als Keilbeinmuscheln bezeichnet.

Die Keilbeinmuscheln (Conchae s. Cornua sphenoidalia, Ossicula Bertini).

Bei der Beschreibung der Keilbeinmuscheln folge ich hauptsächlich den Ausführungen C. Toldt's [1]), der über diese Knöchelchen umfangreiche Studien angestellt hat, und mit dessen Angaben meine eigenen Untersuchungsresultate übereinstimmen.

Die Keilbeinmuscheln des Erwachsenen erscheinen »als dreiseitige, nach vorne aufgebogene Knochenplättchen, welche rückwärts in eine scharfe Spitze auslaufen und nach vorne einen platten, mehr oder weniger zugespitzten, sagittal gerichteten Fortsatz entsenden. Beide Knöchelchen sind so zu einander gestellt, dass sie zwischen sich einen sehr spitzen, nach hinten offenen Winkel einschliessen. Im Scheitel dieses Winkels, welcher durch die vorderen Fortsätze gebildet wird, stossen beide Muscheln vor dem Rostrum zusammen und grenzen an den hinteren Rand der senkrechten Siebbeinplatte. Die medialen Ränder der Muscheln umgreifen das Rostrum zu beiden Seiten, während die hinteren Spitzen medianwärts neben die Wurzeln der absteigenden Flügel zu liegen kommen. Die lateralen Ränder der Muscheln schliessen sich den um diese Zeit schon etwas nach vorne überhängenden Rändern des Keilbeinkörpers an. So bilden sie allerdings eine Art Deckel, welcher jederseits dem Sinus sphenoidalis von unten und vorne her aufgesetzt ist«.

Um den Einfluss kennen zu lernen, den das Wachsthum und die Form der Keilbeinmuscheln auf die Entwicklung der Keilbeinhöhle ausüben, ist es angezeigt, die Knöchelchen in den verschiedenen Stadien ihrer Entwicklung zu betrachten. »Der Keilbeinkörper des neugeborenen Kindes zeigt bei der Ansicht von vorne und unten in der Mitte eine stark vorspringende, keilförmige, mehr oder weniger gewulstete Erhabenheit, welche zum grösseren Theile dem vorderen Keilbeine angehört, sich aber auch noch auf die Unterfläche des hinteren erstreckt. Diese Erhabenheit — sie möge das primäre Rostrum sphenoidale heissen — zeigt an der Grenze zwischen dem vorderen und dem hinteren Keilbeinkörper eine trichterförmige, mitunter mehr zu einer queren Spalte ausgezogene Vertiefung. Das »primäre Rostrum« ruht mit seinem unteren, freien Rande auf den Flügeln des Pflugscharbeines, an seine Seitenflächen legen sich die Conchae sphenoidales an. Bis in das vierte Lebensjahr ist die Gestalt des Keilbeinkörpers in der

---

[1]) Osteologische Mittheilungen. »Lotos«, Jahrb. f. Naturwissenschaften. Neue Folge. Bd. III—IV.

Ansicht von vorne eine entschieden keilförmige, um das sechste Lebensjahr erscheint die vordere Fläche des Keilbeinkörpers annähernd eben, nur die Seitenränder ragen um ein Weniges nach vorne über, in einzelnen Fällen sieht man an ihr jederseits ein flaches Grübchen. Das primäre Rostrum tritt nun etwas zurück; es ist in Folge von Knochenansatz zu beiden Seiten seiner Basis kleiner und ausserdem durch Resorption an seinen Seitenflächen schmächtiger geworden. Die letzteren sind gewöhnlich mit je einem seichten, grubigen Eindruck versehen. Im Laufe des siebenten Lebensjahres prägen sich die oben erwähnten Grübchen an den Seitenflächen des Rostrums und an der Vorderfläche des Körpers deutlicher aus und vertiefen sich im achten Lebensjahre mehr und mehr. Mit ihnen treten an dem Keilbeinkörper die ersten Anfänge der pneumatischen Räume auf. Die Sinus sphenoidales sind zwar schon lange vorhanden und bereits zu beträchtlicher Entwicklung gediehen, allein sie stehen bis nun nicht zu dem Keilbeine sondern zu dem Siebbeine in unmittelbarer Beziehung.

Wie Dursy[1]) zuerst nachgewiesen hat, ist die erste Anlage der Keilbeinhöhlen in den hintersten blinden Enden des primitiven knorpeligen Siebbeinlabyrinthes zu suchen. Sie liegen beiderseits neben dem knorpeligen Keilbeinkörper und sind zunächst durch eine Aussackung der Schleimhaut des Riechbezirkes gebildet und von einer eingerollten Knorpelplatte, dem hinteren Ende des seitlichen Nasenknorpels umgeben. In den letzten Monaten des embryonalen Lebens treten dann eigenthümliche, aus selbständigen Ossificationspunkten hervorgehende Knöchelchen, die Keilbeinmuscheln, zu ihnen in nächste Beziehung.«

Um die Mitte des fünften Embryonalmonates beginnt die Ossification der Keilbeinmuscheln, und zwar nach der Angabe Toldt's unter Mitbetheiligung des Knorpels. »Zur Zeit der Geburtsreife besteht eine jede Keilbeinmuschel aus einem kurzen, dreieckigen, sagittal gestellten Knochenplättchen, an dessen hinterem, verdickten Ende sich lateralwärts ein halbkugeliges Schälchen mit nach vorne gewendeter Oeffnung erhebt. Dieses letztere umgibt unmittelbar die Keilbeinhöhle; jedoch ist seine obere Wand noch nicht vollständig zur Ausbildung gelangt. Das Plättchen legt sich mit seiner ebenen medialen Fläche jederseits an das primäre Rostrum des Keilbeinkörpers und berührt mit seinem unteren Rande, welcher der längste ist, den oberen Rand des Pflugscharbeines. Während des ersten Lebensjahres beschränken sich die Wachsthumserscheinungen an den

[1]) l. c.

Keilbeinmuscheln im Wesentlichen auf einfache Grössenzunahme. Hervorzuheben ist nur, dass um diese Zeit der Verknöcherungsprocess sich auch auf die obere Wand des Sinus ausdehnt, in Folge dessen von nun an durch eine bestimmte Zeit eine jede Keilbeinhöhle von allen Seiten durch eine vollständige, durchaus den Conchae sphenoidales angehörende Knochenkapsel umschlossen wird. Diese Kapsel besitzt nur an der vorderen Wand eine rundliche Oeffnung, das Foramen sphenoidale der Autoren. Im zweiten und dritten Lebensjahre macht die Ausbildung der Keilbeinmuscheln erhebliche Fortschritte. Zugleich entwickelt sich mehr und mehr der Boden der knöchernen Höhle. Der dem primären Rostrum zugewendete platte Theil der Muschel nimmt nicht nur in der senkrechten, sondern auch in der sagittalen Richtung beträchtlich zu und läuft nach vorne in eine stumpfe, nach rückwärts in eine scharfe Spitze aus. Die hintere Spitze liegt medianwärts vom Vidiancanal, in der Furche, welche sich zwischen der Unterfläche des Körpers und der Wurzel des absteigenden Flügels befindet. Mit ihrem vorderen Ende überragen beide Keilbeinmuscheln das primäre Rostrum und können in der Medianlinie in gegenseitige Berührung treten. Die Sinus selbst erreichen etwa die Grösse einer Erbse, sind aber von beiden Seiten her stark abgeflacht.«

Von besonderem Interesse sind ferner die gewöhnlich um das vierte Lebensjahr beginnenden Resorptionsprocesse an den Keilbeinmuscheln. Die hintere Wand der eine Kapsel bildenden Keilbeinmuschel wird »durch Resorption von Knochensubstanz an einer scharf umschriebenen Stelle sehr verdünnt und erhält bald einen kleinen Defect, welcher sich bis ins sechste und siebente Lebensjahr immer mehr ausbreitet. Ein ähnlicher Vorgang greift gewöhnlich um dieselbe Zeit oder etwas später an der medialen Wand der Kapsel Platz. Entsprechend diesen Stellen bildet nun die vordere Fläche des Keilbeinkörpers, beziehungsweise das primäre Rostrum die knöcherne Wand des Sinus, und zwar sind dies dieselben Stellen, an welchen sich, wie oben erwähnt worden ist, zuerst flache, grubige Vertiefungen bemerkbar machen. Die Resorption macht nun immer weitere Fortschritte, greift namentlich auch auf die laterale Wand über, bis um das achte bis zehnte Lebensjahr die hintere und die mediale Wand der Knochenkapsel gänzlich, und die laterale Wand, so weit sie von der Keilbeinmuschel gebildet war, verschwunden ist. Von dieser Zeit an, wo von den ursprünglichen Keilbeinmuscheln nur mehr die vordere und die untere Wand übriggeblieben ist, zeigen dieselben erst jene Beschaffenheit und Gestalt, welche den üblichen Beschreibungen der Autoren entspricht.

Ein weiterer Schritt zur Ausbildung der Keilbeinhöhlen ist die knöcherne Verschmelzung der Muscheln mit dem Körper des Keilbeines. Der Zeitpunkt der Verschmelzung ist ein sehr variabler; er dürfte durchschnittlich in das neunte bis zwölfte Lebensjahr fallen. Endlich erfolgt, wie ebenfalls bekannt, die Grössenzunahme des Sinus durch allmälige Resorption von Knochensubstanz an der hinteren Wand desselben, d. i. am Keilbeinkörper, wobei das primäre Rostrum als Grundlage der medialen Scheidewand erhalten bleibt«.

Die Entwicklungsvorgänge des Sinus sphenoidalis unterliegen mancherlei Modificationen. Eine der wesentlichsten besteht nach C. Toldt darin, dass die Keilbeinmuscheln etwa schon im zweiten Lebensjahre mit dem Keilbeinkörper verschmelzen. In diesen Fällen bleibt die Resorption aus, und die Folge davon ist eine Hemmung des Wachsthums der Muscheln sowie eine Beschränkung der räumlichen Ausbreitung der Sinus sphenoidales. Sie nehmen dann nur das untere Drittheil der vorderen Keilbeinfläche ein, und wenn nun die hinteren Siebbeinzellen auf den Keilbeinkörper übergreifen, dann kommt jene Form der Keilbeinhöhle zu Stande, die auf S. 340 beschrieben wurde.

Zuweilen entwickeln sich an der ventralen Fläche der Keilbeinmuscheln oder mehr lateralwärts in der Rinne zwischen diesen und den Flügelfortsätzen des Keilbeines kleine Knöchelchen, die ich[1]) ihrer Lage nach als Ossicula subsphenoidalia bezeichnet habe.

Trotzdem es die Keilbeinmuscheln sind, von welchen der Anstoss zur Bildung der Keilbeinhöhle ausgeht, und obwohl sie mit dem Keilbeine innig verwachsen, so sind sie doch Theilstücke des Siebbeines. Es beweist dies ihre spätere Synostose mit dem Siebbeine und noch schlagender die vergleichende Anatomie.

Nach den Untersuchungen von C. Toldt beginnt die Verschmelzung der Keilbeinmuscheln mit dem Siebbeine ungefähr um das vierte Lebensjahr, während die Synostose mit dem Keilbeine in das neunte bis zwölfte Lebensjahr fällt. Demzufolge bilden die Keilbeinmuscheln typische Bestandtheile des Siebbeines. Toldt betrachtet aus diesem Grunde die Keilbeinhöhlen gewissermaassen als die hintersten Siebbeinzellen, eine Anschauung, die ich nach der Entwicklungsweise der Cellulae ethmoidales nicht zu theilen vermag, zumal ja die zu beiden Seiten des Rostrums gelegenen Knorpelhülsen die hinteren, verengten Enden der Nasenkapsel repräsentiren.

---

[1]) l. c.

Dehiscenzen der Keilbeinhöhlenwand.

Ich hatte einigemale Gelegenheit, Dehiscenzen physiologischer Provenienz in den Wandungen des Keilbeinkörpers zu beobachten; es waren kleine, in den seitlichen Wänden etablirte und in die mittlere Schädelgrube führende Lücken, die insoferne einiges Interesse beanspruchen, als durch sie die Bekleidung der Höhle mit der harten Hirnhaut in Berührung geräth.

Vergleichende Anatomie des Keilbeinkörpers und der Keilbeinmuscheln.

Der Keilbeinkörper des Menschen und der Säugethiere setzt sich aus zwei Stücken, aus dem vorderen und dem hinteren Keilbeine zusammen, die durch eine Knorpelfuge, die Synchondrosis intersphenoidalis, voneinander getrennt sind. Beim Menschen beginnt diese Fuge bereits vor der Geburt zu verstreichen, bei den Thieren persistirt sie.

Bei den Quadrupeden besitzt das vordere Keilbein an seiner Stirnseite entweder bloss eine Nische, die von seinen weit ausgreifenden Seitenrändern, Alae ethmoidales, und dem übergreifenden oberen Rande, Alae minimae, begrenzt wird oder eine geräumige Cavität, wenn nämlich die Nische sich durch Resorption nach hinten ausweitet; bei manchen Thieren greift der Sinus sogar auf das hintere Keilbein über. Weder die Nische noch der Sinus besitzen (zum Unterschiede vom Menschen) eine vordere Wand, und daher fehlt auch ein Ostium sphenoidale.

Nischenförmige Keilbeinsinus haben: Echidna, die Beutelthiere, die Edentaten, die Artiodactyla mit Ausnahme des Schweines, die Nager, die Insectivoren und die Chiropteren. Tiefe Keilbeinhöhlen zeigen unter den Ungulaten die Perissodactyla und Hyrax capensis.

Bei den Thieren mit fünf Riechwülsten in der medialen Reihe steckt ein Stück des fünften (hintersten) Riechwulstes in der Nische (Taf. XXXIII, Fig. 5), bei jenen mit mehr als fünf Riechwülsten lagern einige in derselben.

Den Höhlen des Keilbeines fällt demnach vielfach die Aufgabe zu, Riechwülste zu beherbergen.

Die hintere, respective die hintersten Riechwülste füllen aber die Höhlungen des Keilbeinkörpers nicht vollständig aus, was wegen der Luftcirculation im Bereiche der hinteren Siebbeinantheile von Wichtigkeit ist.

Bei den anosmatischen Thieren verschwinden entweder die Keilbeinhöhlen, wie beispielsweise bei den niederen Affen, oder sie persistiren als leere Räume, wie bei den höheren Primaten. Der Sinus sphenoidalis fehlt auch beim Schnabelthier und beim Delphin.

Der leergewordene Sinus der Mikrosmatiker hat im Gegensatze zur Keilbeinhöhle der Quadrupeden eine vordere Wand mit einem Ostium sphenoidale (Taf. XXXIII, Fig. 6 u. 8 *B*).

Ein interessantes Verhalten zeigen die Keilbeinhöhlen des Orang. Ich hatte bisher nur Gelegenheit, drei Orangschädel zu untersuchen, von welchen zwei nachstehenden Befund darboten: Keilbeinhöhlen sehr geräumig, grosse und kleine Keilbeinflügel sowie die flügelförmigen Fortsätze, wie C. B. Brühl [1]) angibt, nicht solid wie beim Menschen sondern theilweise hohl. Diese Höhlungen repräsentiren Ausstülpungen des Sinus sphenoidalis. (Ausserdem sollen die pneumatischen Räume der grossen Flügel häufig mit den zelligen Cavitäten der Schläfebeinschuppe communiciren. Am Chimpansen- und am Gorillaschädel hat nach einem Citate Brühl's R. Owen die grossen und kleinen Keilbeinflügel hohl angetroffen.) Die vordere Wand der Keilbeinhöhle besitzt eine Pars nasalis und eine Pars ethmoidalis; erstere enthält das Ostium sphenoidale, letztere wird von einem überbohnengrossen Loche durchbrochen, welches durch den die Siebbeinzellen substituirenden Raum in die Kieferhöhle führt (Taf. XXX, Fig. 4).

Am dritten Orangschädel, welcher, der Bezahnung nach zu urtheilen, einem älteren Thiere angehört hatte als die beiden anderen, findet sich das geschilderte Verhalten nicht. Der Keilbeinkörper ist ganz solid, und damit entfallen alle Eigenthümlichkeiten der ersten zwei Fälle.

Eine Communication zwischen der Keilbeinhöhle und dem Sinus maxillaris fand ich noch bei Mycetes seniculus, jedoch nur auf einer Seite. Der Befund ist folgender: Keilbeinkörper im vorderen Antheile hohl, aber es fehlen die Ostia sphenoidalia und das Septum sphenoidale. Linkerseits gewahrt man vorne und unten in der Keilbeinhöhle eine kleinlinsengrosse Oeffnung, die in die Kieferhöhle (hintere, obere Ecke) hineinführt. Abgesehen hievon, setzt sich die Keilbeinhöhle auch nach vorne gegen die Nasenhöhle fort und unterminirt noch die Muschelplatte des Siebbeines (Taf. XXX, Fig. 5).

Das Fehlen eines Ostium sphenoidale beweist, dass die Höhle des Keilbeines sowie die des Ethmoideum von der Kieferhöhle aus gebildet wurde. Es wäre sehr wünschenswerth, jüngere Exemplare von Mycetes

[1]) Zur Kenntniss des Orangkopfes etc. Wien 1856.

zu untersuchen, um über dieses eigenthümliche Verhalten der Keilbeingegend ins Klare zu kommen.

Beim Menschen besitzt der Keilbeinkörper gleichfalls Alae ethmoidales und Alae minimae, aber diese befinden sich in einem höchst rudimentären Zustande, und dies entspricht dem reducirten Verhalten, welches der vordere Keilbeinkörper überhaupt zur Schau trägt. Der Sinus sphenoidalis verhält sich, wie bereits hervorgehoben wurde, ziemlich variant. Er ist klein, verkümmert, oder fehlt vollständig; im anderen Extrem zeigt er sich sehr geräumig und mit Ausstülpungen versehen, die sich wie beim Orang in die Keilbeinflügel und in die flügelförmigen Fortsätze hineinerstrecken. Ja selbst von der Communication zwischen Kiefer- und Keilbeinhöhle findet sich gar nicht selten insoferne eine Andeutung, als an der lateralen, vorderen Ecke des Sinus sphenoidalis eine mehr oder minder tiefe, vorwärts gerichtete Bucht sich etablirt (Taf. XXXIII, Fig. 6 *c*), die genau jener Stelle entspricht, wo beim Orang und bei Mycetes sich die bezeichnete Communicationsöffnung befindet. Die Kieferhöhle kommt dieser Formation dadurch entgegen, dass sie sich in allen jenen Fällen, wo der Hohlraum des Processus orbitalis ossis palati in den Sinus maxillaris mit einbezogen erscheint, gegen das Sieb- und Keilbein ausbuchtet. Da überdies die hintere Siebbeinzelle nicht selten in die Keilbeinhöhle mündet, so ist der Weg vorgezeichnet, auf dem sich auch beim Menschen die beschriebene Communication der pneumatischen Räume einstellen könnte.

Wie sind nun die bedeutenden Unterschiede an der vorderen Partie des Keilbeinkörpers und namentlich der Umstand zu erklären, dass die Quadrupeden keine nach vorne und unten hin durch selbständige Wandungen abgeschlossene Keilbeinhöhle besitzen? Mit der Beantwortung dieser Frage wird gleichzeitig eine zweite beantwortet, nämlich die, ob die Thiere Keilbeinmuscheln besitzen oder nicht. Wir haben gesehen, dass bei den Quadrupeden Riechwülste in den Keilbeinhöhlen stecken, und hiemit erklärt sich zur Genüge die Thatsache, dass dem Sinus die vordere Wand fehlt. Ein den Keilbeinmuscheln homologes Knochenstück ist allerdings vorhanden, aber nicht als selbstständiges Knöchelchen, sondern als integrirender Bestandtheil des Sieb- und des Pflugscharbeines. Man findet nämlich ventral von den hinteren zwei bis drei Riechwülsten und symmetrisch zu beiden Seiten des Vomer je eine dreieckige Knochenplatte, Lamina terminalis (Taf. XXXIII, Fig. 7 *s s*). Diese Knochenplatte deckt von unten her die bezeichneten Riechwülste und schliesst sich vermittelst ihres

hinteren Randes an den vorderen unteren Rand der Keilbeinnische an. Vorne verbindet sie sich mit der Haftlamelle einiger Riechwülste und begrenzt mit ihr einen Spalt (Taf. XXXIII, Fig. 7 *o*).

Die Zugehörigkeit zum Siebbeine bekundet die Lamina terminalis dadurch, dass ihre dorsale Fläche vom Anfange her die Haftfalten einiger Riechwülste inseriren lässt.

Durch die mächtige Ausbildung und horizontale Lage der Lamina terminalis gliedert sich zum Unterschiede vom Menschen die Nasenhöhle der Quadrupeden in drei Räume: in einen vorderen, der das Muschelbein enthält, einen hinteren, röhrenförmigen Raum zwischen Nasenboden und Schlussplatte (Nasenrachengang Dursy), der in den Rachen führt, und in einen oberen, über der letzteren gelegenen, der die Riechwülste beherbergt.

Reducirt sich das Siebbein, zieht es sich aus der Keilbeinnische zurück, so schwinden die Verbindungen der Riechwülste mit der Lamina terminalis. Diese sowie ein Theil der Haftplatte erhalten sich aber und schliessen nun als Keilbeinmuscheln den Keilbeinsinus nach vorne und unten ab. Der zwischen der Lamina und der Haftplatte befindliche Spalt wird zum Ostium sphenoidale (Taf. XXXIII, Fig. 7 zwischen *r* u. *s* u. 8 *O. sph.*).

Vergleichend-anatomische Bemerkungen über die Keilbeinmuscheln finden sich nur in den Schriften von J. Cleland[1]) und E. Dursy[2]). Nach Dursy: wird bei den höheren Säugethieren die Decke des Nasenrachenganges nicht wie beim Menschen nur durch das Keilbein dargestellt, sondern auch durch eine dünne Knochenplatte, welche die Siebbeingegend (Regio olfactoria) von dem Nasenrachengang abscheidet. Es hat somit die Nasenhöhle der Säugethiere zum Unterschiede von der des Menschen in ihrer hinteren Hälfte einen doppelten Boden, von welchem der obere die Riechgegend trägt, der untere die Regio respiratoria fortsetzt. Diese dünne, nach vorne in transversaler Richtung sich verbreiternde und daher ungefähr dreieckige Knochenplatte ist an ihrem vorderen Rande halbmondförmig ausgeschweift und heftet sich mit ihrem medialen Rande an den oberen Rand des Vomer. An dem Schädel des Menschen käme es zu derselben Bildung, wenn man die von der unteren zur vorderen Keilbeinwand sich aufliegenden (soll wohl heissen aufbiegenden) Keilbeinmuscheln herabschlagen und zur Verlängerung des Bodens des Sinus sphenoidalis benützen würde. Aus diesem Vergleiche ergibt sich sofort, dass

[1]) On the relations of the Vomer etc. Philos. Transact. 1862.
[2]) l. c.

die oben beschriebene dreieckige, den Boden der Regio olfactoria der Säugethiere darstellende Knochenplatte in der That die Keilbeinmuschel des Menschen ist.

Es lehrt demnach auch die vergleichend-anatomische Untersuchung, dass Theile des Siebbeines aus dem Dienste desselben treten und sich dem Keilbeine anschliessen, um dessen Höhlen abzusperren.

Capitel XXIV.

Zur Pathologie der Keilbeinhöhle.

(Taf. XXII, Fig. 4 u. Taf. XXXIII, Fig. 9.)

Entzündung der Schleimhaut.

Auch im Sinus sphenoidalis kommen sehr häufig entzündliche Erkrankungen der Schleimhaut zur Beobachtung, und zwar dieselben Formen, die wir in der Oberkiefer- und in der Stirnbeinhöhle beobachtet haben. Die Injection und Ecchymosirung der Schleimhaut, ihre kolossale Aufquellung und seröse Infiltration bei den katarrhalischen Processen der Nasenschleimhaut, das Erfülltsein mit schleimig-eiteriger, rein eiteriger oder hämorrhagisch-eiteriger Flüssigkeit bei der suppurativen Form der Entzündung wiederholt sich auch in der Keilbeinhöhle. Eine nähere Verwandtschaft zur Oberkieferhöhle gegenüber der Stirnbeinhöhle bekundet die Keilbeinhöhle dadurch, dass sie wegen des weit über dem Sinusboden befindlichen Ostium sphenoidale angesammelte Secrete und Exsudate leicht zurückbehält.

Diese Flüssigkeiten bleiben zuweilen in der Höhle zurück, nachdem die Schleimhaut aller übrigen miterkrankt gewesenen pneumatischen Höhlen schon normale Beschaffenheit zeigt; die Exsudate zersetzen sich und verursachen einen unangenehmen Geruch. Von dem angesammelten Exsudat wird ein Theil abfliessen können, wenn man den Kopf stark vorneigt, ein anderer Theil bleibt aber stets zurück. Falls schwere Symptome von Seite der Keilbeinhöhle eine Eröffnung derselben wünschenswerth erscheinen lassen sollten, wäre es angezeigt, die vordere Wand des Keilbeinkörpers in der vorher angegebenen Weise anzubohren.

Ektasien der Keilbeinhöhle durch Empyem oder durch Ansammlung von Schleim habe ich bislang nicht beobachtet.

Nachdem mit diesem Capitel die entzündlichen Processe in den grossen pneumatischen Anhängen der Nasenhöhle abgehandelt sind, will ich noch ihre Combinationen besprechen.

Ausserordentlich häufig erkrankt bei Affectionen der Nasenhöhle die Auskleidung der Highmorshöhle. Zuweilen ist nur eine der pneumatischen Höhlen, z. B. ein Sinus maxillaris oder eine Keilbeinhöhle (öfters selbst beide) erkrankt, und für die Mehrzahl dieser Fälle nehme ich an, dass der Process von der Nasenschleimhaut ausgegangen, in dieser aber bereits abgelaufen ist. Die Schleimhaut eines Sinus kann auch in Folge von Knochenprocessen erkranken, doch ist dies seltener. In Bezug auf die Erkrankungen der Schleimhäute neben Verschluss der Communicationsöffnungen durch Schleimhautschwellung am Hiatus oder an dem Ostium maxillare habe ich mich dahin aussprechen müssen, dass man diesfalls nicht mit apodiktischer Gewissheit aussagen könne, inwieweit dabei der Verschluss der Ostien eine Rolle spielt.

Cysten in der Schleimhaut der Keilbeinhöhle.

Schleimhautcysten der Keilbeinhöhle kommen nicht häufig vor; ich selbst habe nur einigemale Gelegenheit gehabt, solche zu beobachten.

Schleimhautgeschwülste in der Keilbeinhöhle.

Eine Schleimhautgeschwulst des Sinus sphenoidalis habe ich bisher nur einmal gesehen. Es fand sich in diesem Falle neben einem Polypen im mittleren Nasengange die Schleimhaut am Ostium sphenoidale zu einer linsengrossen, gelappten, in die Keilbeinhöhle hineingewucherten Geschwulst entartet (S. 73, Fall 1; Taf. XXII, Fig. 4).

Knochengeschwülste in der Keilbeinhöhle.

Ueber Knochenneubildungen dieser Höhle besitze ich zwei Präparate. Eines von diesen zeigt die oft vorkommenden, in die Höhle hineinragenden stalaktitischen Fortsätze der Höhlenwand vergrössert und am freien Ende verdickt. Das zweite Präpärat (Taf. XXXIII, Fig. 9) ist dem hochgradig hyperostotischen Schädel eines Mannes entnommen. Die Wand der Höhle ist auf 6—7 *mm* verdickt, gewulstet, die Höhle selbst consecutiv verengt. Die Hyperostose muss nicht nothwendig eine Theilerscheinung einer jeden Hyperostose des Schädels sein, denn ich habe andere hyperostotische Schädel untersucht, ohne aber die Verdickung der Keilbeinhöhlenwand wieder zu finden. Die Wandungen des Sinus frontalis waren in unserem Falle verdickt

und stellenweise mit wulstartigen Vorragungen versehen. Einen ganz ähnlichen Fall hat Virchow [1]) beschrieben und abgebildet. Ein drittes Präparat zeigt ein dünnes Osteophytenlager aussen am Keilbeinkörper und innen an der Wand der Höhle. Dem Aussehen nach gleicht es den als puerperale Osteophyten bekannten Knochenneubildungen.

Capitel XXV.

Ueber die pneumatischen Räume des Siebbeines.

(Taf. VI, Fig. 2; Taf. XXXIII, Fig. 10 u. Taf. XXXIV.)

Ueber die Siebbeinzellen bleibt nach dem, was in mehreren der vorausgegangenen Capitel ausgeführt wurde, nur mehr wenig zu sagen übrig. Wir haben gesehen, dass sie eigentlich nichts anderes sind als die ausgeweiteten, lateralen Endstücke der Siebbeinspalten, und dass ihre Zahl und ihre Grösse je nach dem Verhalten der Ursprungslamellen der Siebbeinmuscheln variiren. Für die Geruchswahrnehmung sind sie ohne jeden Belang. Ihre Persistenz ist, wie ich [2]) bereits an einer anderen Stelle hervorgehoben habe, wahrscheinlich ganz unabhängig von der Respiration und eher auf die Verbreiterung des Vorderhirnes zu beziehen, welche es nicht zulässt, dass bei der Rückbildung des Geruchsorganes die interorbitalen Skelettheile aneinanderrücken.

Unter den abnormen Communicationen der Cellulae haben sich gefunden: die Verbindung mit der Keilbeinhöhle und die Communication mit der oberen Etage eines zweigetheilten Sinus maxillaris.

Einzelne Theilstücke des Siebbeines sind bestimmt, in der Architektur der pneumatischen Räume eine hervorragende Rolle zu spielen, zu diesen gehören: die in die Stirnbeinhöhle hineinwuchernden vorderen Siebbeinzellen, von denen, wie ich hier bemerken möchte, eine zweite, hintere zuweilen in einem Luftraume der Pars orbitalis ossis frontis lagert, ferner der Siebbeinhaken und die Bulla ethmoidalis. Die Anatomie des Siebbeinhakens habe ich bei Beschreibung der äusseren Nasenwand ziemlich ausführlich gegeben.

Von der Bulla ethmoidalis wurde gesagt, dass ihre Ausbildung sehr verschieden und ihre Beziehung zum Hiatus semilunaris und

---

[1]) Untersuch. ü. d. Entwickl. d. Schädelgrundes. Berlin 1867.

[2]) Ueber die morphol. Bedeutung des Siebbeinlabyrinthes. Wiener med. Wochenschr. 1887.

zur mittleren Nasenmuschel von Wichtigkeit sei. Sie repräsentirt ein dem unteren Theile des Siebbeines angehöriges, medialwärts gegen die Nasenhöhle mit gewölbter Oberfläche vortretendes Muschelgebilde, das lateralwärts von der Papierplatte des Siebbeines abgeschlossen wird (Taf. XXXI u. XXXII, Fig. 2) oder diese überhaupt nicht erreicht, wenn nämlich zwischen ihr und der Papierplatte sich eine Siebbeinzelle einschiebt (Taf. IV, Fig. 11). Die Bulla ethmoidalis enthält gewöhnlich einen Hohlraum, der sich mittelst eines Spaltes (Ostium der Bulla) gegen den mittleren Nasengang eröffnet. Dieser Hohlraum erreicht zuweilen eine stattliche Ausdehnung (Taf. IX, Fig. 4); er war in einem Falle 22 *mm* lang und 13 *mm* breit. Sehr häufig ist er kleiner (Taf. IX, Fig. 2), und es kommt auch vor, dass er ganz fehlt, wobei die rudimentäre Bulla bloss eine gekrümmte Knochenplatte darstellt. Auf Taf. IX, Fig. 1 ist bei *P* eine derartige Bulla abgebildet. Wenn die Bulla weit in die Nasenhöhle hineinwächst, dann presst sie die mittlere Nasenmuschel an das Septum an, drängt dieses auf die Gegenseite hinüber und erzeugt an demselben eine grubige Vertiefung. Es ist ferner nicht ausser Acht zu lassen, dass es bei Untersuchung der Nasenhöhle von Seite der Choanen zuweilen gelingt, die Bulla ethmoidalis zu sehen.

Ist die Mündung der Bulla lang, dann wandelt sie sich nicht selten in einen halbmondförmigen Spalt um, und in diesem Falle findet man an der äusseren Nasenwand zwei halbmondförmige Fissuren, von welchen nur die untere in das Infundibulum hineinführt (Taf. IX, Fig. 2). Ich habe auch gesehen, dass die Spalte der Bulla sich vorne oben zu einer tiefen Bucht erweiterte, welche in eine dem Sinus des Orbitaldaches eingefügte Siebbeinzelle hineinführte.

Bei mässiger Entwicklung der Siebbeinzellen treten die inneren Orbitalwände gegen die Augenhöhlen vor.

Zwischen dem Sinus maxillaris und den Siebbeinzellen lässt sich eine gewisse Compensation erkennen; reichen, wie in dem Präparate, welches ich auf Taf. XXVI, Fig. 2, abbilden liess, die Siebbeinzellen nicht weit herab, dann ist die Kieferhöhle entsprechend vergrössert. In der Abbildung sieht man schön, wie auf Seite des weiten Sinus die Siebbeinzellen minder entwickelt sind als auf der nachbarlichen Seite.

Von abnormen Bildungen des Siebbeines habe ich beobachtet: *a*) die Ablösung eines Theiles des Siebbeinlabyrinthes vom Mutterknochen und *b*) die spontane Dehiscenz der Lamina papyracea mit Eröffnung der Siebbeinzellen gegen die Augenhöhle.

In dem Falle mit Theilung des Siebbeinlabyrinthes handelte es sich um die hinterste Siebbeinzelle, die sich vollständig vom übrigen, grösseren Theile des Siebbeinlabyrinthes abgelöst hatte.

Die spontane Dehiscenz der Papierplatte des Siebbeines, die schon Hyrtl[1]) angeführt hat, kommt nicht allzu häufig zur Beobachtung; ich habe in unserer grossen craniologischen Sammlung nur vierzehn hiehergehörige Fälle gefunden, und von diesen sind zwei für die Statistik nicht verwerthbar, weil sie wegen der Bildungsanomalie des Siebbeines ausgesucht und aufbewahrt wurden.

Ich will, da eine ausführliche Beschreibung dieser Dehiscenzen nicht vorliegt, die einzelnen Fälle kurz besprechen und die schönsten auch durch Abbildungen illustriren:

1. Schädel eines Abessiniers. Linkerseits besitzt die Lamina papyracea in ihrer oberen Partie eine ungefähr 6 *mm* hinter dem Thränenbeine befindliche, mit abgerundetem Rande versehene, elliptisch geformte und etwa linsengrosse Oeffnung.

2. Eine ähnliche Lücke finde ich ungefähr 4 *mm* hinter dem Os lacrymale und knapp unter dem Foramen ethmoidale anticum in der Lamina papyracea dextra eines Oesterreichers.

3. Schädel eines Aegypters. Die Dehiscenz ist unregelmässig geformt, etwa bohnengross und betrifft die obere, vordere Hälfte der linken Lamina papyracea. Die Umrandung der Dehiscenz ist abgerundet.

4. Schädel eines Oesterreichers. Die obere Partie der linken Lamina papyracea führt eine 16 *mm* lange und an der breitesten Stelle 4 *mm* breite Dehiscenz mit gerundetem Rande.

5. Schädel eines Malayen. Die obere Hälfte der linken Lamina papyracea besitzt eine 22 *mm* lange, an der breitesten Stelle 6 *mm* betragende, halbmondförmige Dehiscenz mit wulstigem Rande.

6. Schädel eines Oesterreichers. Linkerseits ist die Papierplatte des Siebbeines an einer 20 *mm* langen und 13 *mm* breiten Stelle grubig vertieft, wie mit dem Finger eingedrückt. Die abnorme Stelle besitzt zwei Dehiscenzen, von welchen die grössere unregelmässig geformt ist.

7. Schädel eines Oesterreichers. Die mit abgerundetem Rande versehene Dehiscenz der Papierplatte ist 17 *mm* lang, 10 *mm* breit, findet sich rechterseits und führt in eine ausnehmend grosse Zelle des Siebbeines hinein.

8. Schädel eines Oesterreichers (Taf. XXXIV, Fig. 2). Es findet sich am Boden der linken Augenhöhle eine grosse Dehiscenz (*b*), ferner eine kleinere (*a*) in der Lamina papyracea derselben Seite, die nebstbei

[1]) Vergangenheit und Gegenwart des Museums für menschliche Anatomie. Wien 1869.

in den Sinus frontalis hineinführt. Die Papierplatte ist überdies gegen die Nasenhöhle eingesunken.

9. Schädel eines Oesterreichers. Unmittelbar hinter dem Thränenbeine beginnt linkerseits eine 12 *mm* lange, 7 *mm* breite elliptische Dehiscenz, die den oberen Theil der Lamina papyracea sowie einen Theil der Pars orbitalis ossis frontis einnimmt, und durch die nicht nur die Siebbeinzellen, sondern auch die Stirnbeinhöhle mit der Orbita in Communication steht. Nebst dieser grossen Dehiscenz sind am Oberkiefer noch drei andere vorhanden, und zwar zwei am Orbitalboden und eine am Tuber maxillare (Taf. XXXIV, Fig. 3).

10. Schädel eines Oesterreichers (Taf. XXXIV, Fig. 1). Die Papierplatte des Siebbeines ist rechterseits gegen die Nasenhöhle eingesunken und mit einem 16 *mm* langen, 9 *mm* breiten Defect versehen, dessen Rand gegen die Siebbeinzellen umgekrämpt ist. Im Orbitaldache findet sich eine zweite Dehiscenz (*b*), welche den Sinus frontalis eröffnet hat.

11. Schädel eines Oesterreichers. Linkerseits besitzt die obere Zone der Papierplatte drei hintereinander gelagerte, von dicken Rändern umsäumte, bis kleinlinsengrosse Defecte.

12. Schädel eines Chinesen. Die Lamina papyracea ist linkerseits tief gegen die Nasenhöhle eingedrückt und mit sechs dickrandigen Dehiscenzen versehen.

13. Schädel eines Serben. Rechterseits besitzt das Siebbein hinter dem Thränenbeine, in der oberen Partie der Lamina papyracea, eine ovale, 1 *cm* lange, grubige Vertiefung mit drei dickrandigen Dehiscenzen.

14. Schädel eines Oesterreichers. Die Lamina papyracea ist rechterseits hinten und oben eingedrückt und mit zwei grossen, dickrandigen Dehiscenzen versehen.

Zu diesen 14 Fällen kommt als 15. ein Fall mit ausgebreiteten Defecten des Siebbeines. Er betrifft das Präparat mit der angeborenen Defectbildung der unteren Siebbeinmuschel. (S. 71, Taf. VI, Fig. 4.) Es fehlt der grösste Theil der Lamina papyracea (Taf. XXXIV, Fig. 4 *a*). Die innere Wand der Augenhöhle weitet sich gegen das Siebbein zu einer tiefen Grube aus, in der ein Fettpfropf steckt. Die Cellulae ethmoidales sind im Bereiche der unteren Siebbeinmuschel, der Bulla und des Processus uncinatus äusserst rudimentär.

Aus dieser Casuistik ergibt sich:

a) Die Anomalie kommt überwiegend in der linken Körperhälfte vor (9 von 14 Fällen);

b) der Rand der Dehiscenz ist stets abgerundet;

c) in vier Fällen ist die Papierplatte gegen die Nasenhöhle hin eingesunken;

d) in zwei Fällen fanden sich auch Dehiscenzen am Orbitalboden;

e) es werden stets die Zellen des Siebbeines, zuweilen auch die Hohlräume des Sinus frontalis miteröffnet.

Punkt *b* und *c*, sowie ferner der Umstand, dass ich dreimal Gelegenheit hatte, in cadavere hiehergehörige Fälle zu zergliedern, weisen auf das Bestimmteste darauf hin, dass weder ein Artefact noch eine durch Altersatrophie entstandene Dehiscenz, sondern sicherlich eine Bildungshemmung der Papierplatte vorliegt. In einem frisch untersuchten Falle waren beide Laminae papyraceae dehiscirt, das Siebbein besass in den normalen Partien eine Breite von 29 *mm*, in der dehiscirten jedoch eine Breite von nur 12 *mm*. Gegen die Augenhöhle besorgte die Schleimhaut des Siebbeines den Abschluss der pneumatischen Räume, und die tiefe Lage der Membran zeigte, dass entsprechend der grossen Dehiscenz ein beträchtlicher Defect an Siebbeinzellen vorhanden war. Durch die Dehiscenz gelangte man in einen Hohlraum, der direct in die Bulla ethmoidalis übergieng. Der Hohlraum enthielt einen grossen Fettpfropf und war gegen die Bulla durch Siebbeinschleimhaut abgeschlossen. In diesem Falle trennte also bloss eine dünne Membran die Siebbeinzellen von der Augenhöhle, ein Verhalten, welches unter gewissen Bedingungen das Zustandekommen eines Emphysems der Orbita befördern könnte. Im Falle 15 war der Boden der Vertiefung theils knöchern, theils häutig.

Herr Dr. Bergmeister, den ich befragte, ob Fälle von Emphysem der Orbita bekannt seien, die ohne Fractur der pneumatischen Räume zu Stande gekommen wären, war so freundlich, mich auf eine Notiz aufmerksam zu machen, aus welcher hervorgeht, dass sich in der That Orbitalemphyseme bei scheinbar normalen anatomischen Verhältnissen entwickeln können, und es ist denkbar, dass in diesen Fällen Dehiscenzen des Siebbeines den Luftzutritt in das Zellgewebe der Augenhöhle vermittelt haben. Die oben erwähnte Notiz ist im sechsten Bande des von Graefe und Saemisch herausgegebenen Handbuches der gesammten Augenheilkunde in dem Capitel »Krankheiten der Orbita« von R. Berlin enthalten. Daselbst heisst es S. 649: »Die Aetiologie des Orbitalemphysems ist im Wesentlichen dieselbe wie beim Emphysem der Lider. Die Luft wird durch eine meist sehr gewaltsame Exspiration aus einer benachbarten Höhle in die Augenhöhle hineingetrieben, und dazu ist es nothwendig, dass vorher eine Communication zwischen beiden hergestellt sei. Diese ist in der Regel dadurch eingeleitet, dass ein heftiges Trauma einen directen oder indirecten Orbitalwandbruch, meistentheils der inneren Wand hervorgerufen hat, wobei sowohl eine

Zusammenhangtrennung der Periorbita, als der den Knochen auf der anderen Seite bekleidenden Schleimhaut entstand. Unter diesen Umständen ist dann ein Eindringen von Luft in das Zellengewebe der Orbita leicht verständlich, selbst wenn darüber eine Reihe von Jahren vergangen ist; ebenso, wie wir Grund haben, eine vorausgegangene Knochenerkrankung anzunehmen, welche das Nasenbein oder das Siebbein afficirt haben kann. Weniger verständlich ist es mir, dass bloss heftiges Schneuzen bei sonst normalen anatomischen Verhältnissen Emphysem der Lider oder der Orbita hervorgerufen haben soll.« (Foucher, Gaz. des Hôp. 48. Newcombe. A peculiar case of emphysema of the eyelids, Lancet II. pag. 184. Mackenzie Fr. prat. I., Obs. 185 u. 176.) Ich habe die Möglichkeit hervorgehoben, dass solche Fälle mit den angeborenen Defecten in irgend einem Zusammenhange stehen und füge dem noch hinzu, dass die Dehiscenzen des Orbitaldaches und des Orbitalbodens sowie Lücken, die sich bisweilen neben Mangel des Lacrymale zwischen dem Stirnfortsatze des Oberkiefers und der Lamina papyracea vorfinden, auch zu jenen Momenten zählen, welche das Auftreten von Orbitalemphysem und das Uebergreifen von krankhaften Processen der Siebbeinzellen, der Kiefer- und der Stirnbeinhöhle auf die Orbita und vice versa begünstigen.

Die Schleimhaut der Siebbeinzellen

ist zarter als die der anderen pneumatischen Räume, zeigt aber im Uebrigen einen gleichen Bau. Auf Taf. XXXIV, Fig. 5—7, habe ich mikroskopische Durchschnitte der Siebbeinschleimhaut abbilden lassen. Man sieht in Fig. 5 den Uebergang der dünnen Mucosa ethmoidalis in die viel dickere Riechschleimhaut, in Fig. 6 und 7 drüsenhältige, beziehungsweise drüsenlose Stellen derselben.

Capitel XXVI.

Die Gefässe in den Schleimhäuten der pneumatischen Räume.

Die pneumatischen Anhänge verhalten sich in Bezug auf ihr Gefässsystem ganz ähnlich wie die Nasenschleimhaut, und es kann dies nicht auffallen, wenn man berücksichtigt, dass die Auskleidung der pneumatischen Räume sich aus Ausstülpungen der Nasenschleimhaut entwickelt. Das arterielle Hauptgefäss der Nasenhöhle wird also auch

die Gebilde der pneumatischen Räume ernähren, und die Venen derselben werden zu den Abzugscanälen der Nasenschleimhaut zurückkehren. Es muss aber beachtet werden, dass entwicklungsgeschichtlich die pneumatischen Räume des Siebbeines anderer Abkunft als jene des Stirn-, Keil- und Oberkieferbeines sind; daher gewahrt man, dass das Gefässsystem des Siebbeinlabyrinthes trotz seiner vielfachen Beziehungen zur Nasenschleimhaut, zum Sinus frontalis und zum Thränenapparate in den Ethmoidalgefässen eine verhältnissmässig weite collaterale Bahn findet. Die übrigen geräumigen pneumatischen Cavitäten besitzen gleichfalls collaterale Gefässbahnen, wenn auch nicht so bedeutende wie das Siebbein. So bezieht die Auskleidung der Kieferhöhle neben der Hauptarterie, welche im mittleren Nasengange (Taf. XIII, Fig. 1 unter *c*) aus einem Aste der Nasalis posterior abzweigt und, im Sinus maxillaris angelangt, sich vorerst in der Schleimhautbekleidung der medialen Sinuswand ausbreitet, eine Reihe von allerdings zarten collateralen Aesten aus der Arteria infraorbitalis und aus den hinteren oberen Alveolar-Arterien. Die Stirnbeinhöhle erhält neben arteriellen Zweigen aus der Nasenschleimhaut auch noch solche aus den Zweigen der Ophthalmica, und die Auskleidung der Keilbeinhöhle bezieht, abgesehen von ihrer Verbindung mit den Arterien der Nasenschleimhaut, auch Aeste aus den Arterien der den Keilbeinkörper überziehenden Dura. Die Siebbeinzellen erhalten ihren Blutstrom durch die Gefässe der Siebbeinmuscheln, durch die Arteria ethmoidalis und gewiss auch noch durch zarte Zweige des den Thränensack umgebenden Arteriennetzes. Die Communicationsröhrchen zwischen den Hauptgefässen der Sinusschleimhaut und den collateralen Bahnen passiren theilweise die knöcherne Wand des entsprechenden pneumatischen Raumes. Noch schärfer tritt diese Beziehung zwischen den Knochenwänden der Räume und ihren Auskleidungen hervor, wenn man das venöse System untersucht, von welchem gleich die Rede sein wird.

Die in die Auskleidung eindringenden und der Schleimhautoberfläche zusteuernden Arterien geben für die periostale Schichte der Auskleidung eine Reihe von Zweigen ab, die ebendaselbst ein zartes, gestreckt verlaufendes und weitmaschiges Capillarnetz formiren. In diesem Gefässnetze sieht man stellenweise korkzieherartig gewundene und zusammengerollte Ausläufer, welche dadurch ihre eigenthümliche Form erlangen, dass beim Ablösen der Schleimhaut von der Knochenwand die in die letztere eintretenden Röhrchen ab- oder herausgerissen werden. Mit den Periostgefässen der Sinusauskleidung hängen da, wo die Zahnnerven an der inneren Wand der Kieferhöhle freiliegen und sich dem Perioste anschmiegen, auch die Gefässe der-

selben zusammen; für jene feineren Zahnnerven hingegen, die in der periostalen Schichte selbst verlaufen, besitzt die Sinusauskleidung ein eigenes Capillarnetz. Die der Oberfläche (Schleimhautschichte) der Sinusbekleidung zueilenden Arterien lösen sich, nachdem sie vorher schon für die Drüsenschläuche ein Capillarnetz gebildet, in der oberflächlichen Schichte in ein zweites, flächenartig ausgebreitetes Capillarnetz auf, welches, minder dicht als das in der Nasenschleimhaut und flachgedrückter als jenes in der dünneren Riechschleimhaut, den Charakter von Gefässschleifen nicht recht aufkommen lässt.

Die venösen Antheile der Capillaren gehen in gröbere Gefässe und diese in ein dichtes, tiefliegendes Geflecht von starken Venen über, die den Communicationsöffnungen der Sinus zusteuern und ihr Blut in die diesen Ostien zunächst gelegenen Nasenvenen ergiessen. Die Röhren des tiefliegenden Netzes verlaufen da, wo sie der Mündung der Höhlen schon nahe sind, in Reihen nebeneinander. An den Ostien der Sinus, wo die sich verdünnende Nasenschleimhaut ihren Uebergang in die Auskleidung der pneumatischen Räume vollführt, gewahrt man auch an den Venen eine Art von Uebergangsformation, indem die nebeneinander liegenden und gestreckt verlaufenden Venenröhren sich in einen Plexus auflösen, der dem in der Nasenschleimhaut enthaltenen ziemlich ähnlich ist. Die Dichtigkeit des Venengeflechtes in der Nähe der Ostien erkennt man schon daraus, dass es, wie allenthalben auch an anderen Stellen der Auskleidung, nicht schwer fällt, dasselbe durch Einstich zu füllen.

So verhält es sich jedoch nicht bloss in den grossen pneumatischen Räumen; auch die Auskleidung der Siebbeinzellen führt ein dichtes und aus verhältnissmässig starken Einzelvenen zusammengesetztes Geflecht. Wenngleich, wie schon eingangs hervorgehoben wurde, der Hauptstrom des venösen Blutes gegen die Nasenhöhle gerichtet ist, so sind nichtsdestoweniger auch die übrigen recht zahlreichen Abzugsröhrchen aus der Blutbahn der Sinus bemerkenswerth. Vor Allem erinnere ich an die Knochenvenen, die in das Venennetz der periostalen Schichte der Sinusauskleidung inosculiren, und die, wie Injectionsexperimente lehren, durch Vermittlung des Gefässsystems der Knochen mit den Gefässen des äusseren Periostes (an der Kieferwandung und an der vorderen Platte des Sinus frontalis), beziehungsweise mit denen der Dura mater (an der cerebralen Seite des Keilbeinkörpers und an der hinteren Platte der Stirnbeinhöhle) in Verbindung stehen. Die Venen der Siebbeinzellen zeigen ein ähnliches Verhalten; sie besitzen collaterale Bahnen, die sich vorne mit den Venen der

Stirnbeinhöhlen und durch Zweige, welche das Thränenbein perforiren, mit den Geflechten des Thränenapparates, respective mit der Vena angularis verbinden.

Für die Sinus maxillares wäre noch die wichtige Verbindung der Schleimhautgefässe mit den Zahngefässen hervorzuheben.

Beim Vergleiche mit der Nasenschleimhaut ergibt sich, dass die, zwei ausgebreitete Capillarnetze enthaltende Auskleidung der pneumatischen Räume, wenn man ihre Zartheit in Betracht zieht, nahezu ebenso gefässreich ist wie die Nasenschleimhaut (wobei wir von jenen Stellen der Nase absehen müssen, in welchen sich das Venenconvolut zu einem Schwellkörper entwickelt hat). Allerdings besitzt das Venennetz der Nasenschleimhaut, ausgenommen jene Stellen, wo die Schleimhaut die lateralen Muschelflächen auskleidet, engere kubische Spalten und auch stärkere Röhren als die Mucosa der Sinus.

Die schwächere Entwicklung des Gefässsystems in der Sinusschleimhaut wird von der verhältnissmässig geringen Menge an Drüsen, welche eine entsprechende Reduction von Capillaren veranlasst, mitbeeinflusst. Das Gefässsystem der pneumatischen Räume ist aber dicht genug, um durch seine Secretion die Schleimhaut vor Vertrocknung zu bewahren und dürfte vielleicht ähnlich den Apparaten in den Nasenhöhlen auch für die Erwärmung der sie durchstreichenden Luft bestimmt sein.

Resumé.

1. Die pneumatischen Räume beziehen, neben zahlreichen kleinen collateralen Bahnen, ihren Ernährungsstrom gleich der Nasenschleimhaut durch die Arteria spheno-palatina.

2. Die collateralen Bahnen passiren zum guten Theile die Knochenwand der lufthältigen Räume. Die Arterien der Sinusauskleidung geben ähnlich wie die der Nasenschleimhaut drei Capillarsysteme ab: ein periostales, ein oberflächliches und ein für die Drüsen bestimmtes, welches in Folge der Reduction der Drüsen ärmer ist als das der Nasenschleimhaut.

3. Die Capillaren gehen in gröbere Gefässe und diese in ein dichtes, aus breiten Venen zusammengesetztes Geflecht über, welches den Oeffnungen der Sinus zusteuert und von hier aus den venösen Blutstrom gegen die Nasenhöhle abführt.

4. Die periostalen Venchen anastomosiren, die Knochenwand durchsetzend, mit den Venen des äusseren Periostes, respective mit jenen der harten Hirnhaut (am Keilbeinkörper, zum Theile auch in der Stirnbeinhöhle).

Capitel XXVII.

Zur Pathologie der Siebbeinzellen.

Die entzündlichen Processe der Nasenschleimhaut gehen zuweilen auf die Auskleidung der Siebbeinzellen über (S. 212, 221), und zwar in jenen zwei Formen, die bereits für die anderen Nebenhöhlen beschrieben wurden. Aus diesem Grunde ist es überflüssig, nochmals auf die verschiedenen Entzündungsformen einzugehen. Dagegen möchte ich etwas näher jene Theorien besprechen, die Woakes und namentlich L. Grünwald[1]) in jüngster Zeit über die Ethmoiditis, beziehungsweise über das Empyem der Siebbeinzellen aufgestellt haben. Beide haben Angaben gemacht, die ich nicht mit Stillschweigen übergehen möchte.

Von den vielen barocken Behauptungen Grünwald's will ich folgende herausheben; er sagt ungefähr:

Ehe nicht die Erkrankung auch nur der kleinsten pneumatischen Höhle, die in die Nasenhöhle mündet, mit Sicherheit auszuschliessen ist, darf bei Erkrankung der Nasenhöhle die Diagnose auf ihre selbständige Erkrankung nicht gestellt werden.

Das Vorkommen eines diffusen, eiterigen Katarrhs der gesammten Nasenschleimhaut ist nicht zu bestreiten, eine systematische Nachforschung lässt aber als Ursache der Eiterung zumeist eine Herderkrankung auffinden.

Der Nachweis der genuinen Atrophie in der Nase ist bis heute in keinem Falle auch nur zur Wahrscheinlichkeit erbracht.

Die Polypen sind in der Mehrzahl der Fälle so gut wie pathognomonisch für Nebenhöhlenempyeme resp. Caries.

In fast allen Fällen chronischen Empyems ist die Innenwand ganz erheblich verändert, mit Granulationen bedeckt und sehr häufig cariös. Unter 24 Kieferhöhlen waren nur drei glatt.

Das Empyem der Siebbeinzellen verläuft so gut wie nie ohne Caries.

Die Nasenpolypen werden, wie Woakes behauptet, nie ohne Nekrose des Siebbeines angetroffen. Es ist einseitig, alle Polypen auf Siebbeinerkrankungen zu beziehen, da andere Nebenhöhleneiterungen geradeso gut polypöse Wucherungen zur Folge haben. —

---

[1]) Die Lehre von den Naseneiterungen. München und Leipzig 1893.

Wenn man in dieser Weise fortfährt, dann ist die Zeit nicht mehr ferne, in der man behaupten wird, dass die Nasenschleimhaut trotz ihres Exponirtseins überhaupt nicht primär erkranken könne. Ozaena, Polypen und eiterige Rhinitis sollen fast ausschliesslich durch Erkrankungen der Knochen und der Nebenhöhlen hervorgerufen werden, ja nach Grünwald sollen Polypen in der Mehrzahl der Fälle geradezu pathognomonisch für Nebenhöhlenempyeme, respective für Caries sein.

Um solche Behauptungen aufzustellen, hätte es der genannte Autor nicht unterlassen dürfen, auch die anatomischen Beweise hiefür zu erbringen. Da er dies jedoch unterlassen, so ist der Werth seiner Auseinandersetzungen ein höchst zweifelhafter. Auch die Angabe, dass beim Empyem der Siebbeinzellen sich stets Caries einstelle, ist sehr gewagt. Grünwald scheint jede Knochenstelle, die sich bei der Sondirung nicht glatt anfühlt, für cariös zu halten, denn er will in allen Fällen von chronischem Empyem die Innenwand der betreffenden Höhlen erheblich verändert, mit Granulationen bedeckt und sehr häufig cariös angetroffen haben. Unter 24 Fällen von Kieferhöhlenempyem will Grünwald 17mal Caries nachgewiesen haben, während ich in keinem meiner Fälle Caries als Folge des Empyems beobachtet habe. Die Innenwand der Höhlen war allerdings meistenfalls rauh, aber nicht aus den von Grünwald hervorgehobenen Gründen, sondern im Gegentheile durch Osteophyten, welche die Periostitis gesetzt hatte.

Hinsichtlich der eigenthümlichen Angabe, dass die Polypen durch die nekrotisirende Form der Ethmoiditis veranlasst werden, möchte ich bemerken, dass dies allerdings nicht ausgeschlossen werden darf, ich selbst habe aber, mit Ausnahme der auf luëtischer oder tuberculöser Grundlage basirenden Fälle, in keinem Falle Caries oder Nekrose des Siebbeines neben Polypen beobachtet. Dass die Polypen auf anderer Basis entstehen, als Woakes und Grünwald angeben, geht übrigens schon daraus hervor, dass sie gerade in den Siebbeinzellen seltener auftreten als an der Oberfläche des Siebbeines.

Schliesslich noch Folgendes: Wir haben gesehen, dass die eigentlichen Polypen am Siebbeine ihren Sitz haben, und wofern dies zutrifft, ist ihre Entwicklung einer Ethmoiditis superficialis zuzuschreiben. Den Schleimhautüberzug der oberflächlichen Siebbeinantheile (der Muscheln, des Processus uncinatus und der Bulla ethmoidalis) bezeichnet man gewöhnlich noch als Nasenschleimhaut und führt demnach die Polypenbildung auf Rhinitis zurück. Als Ethmoiditis (profunda) im engeren Sinne des Wortes ist die Entzündung der die Siebbeinzellen auskleidenden Schleimhaut anzusehen, die sich nach

den anatomischen Verhältnissen an zwei streng voneinander geschiedenen Stellen localisirt, nämlich in den lateralen und in den medialen Siebbeinzellen; erstere lässt sich in den Ausbuchtungen des mittleren Nasenganges, einerseits im Infundibulum und andererseits in dem Gange zwischen der Bulla ethmoidalis und der unteren Siebbeinmuschel nieder, letztere in den interturbinalen Gängen, die vermittelst der Siebbeinspalten in den gemeinsamen Nasengang münden. Man sollte demnach, der Localisation des Processes Rechnung tragend, eine Ethmoiditis anterior und eine Ethmoiditis posterior unterscheiden.

Geschwülste des Siebbeines.

In Bezug auf die Geschwülste des Siebbeines ist das Wichtigste schon bei der Anatomie der Nasenpolypen angeführt worden; es hat sich ergeben, dass die Polypen der Nasenhöhle zumeist am Siebbeine, ausnahmsweise auch in den Siebbeinzellen entspringen. Anders geartete Geschwülste des Siebbeines habe ich bisher nicht beobachtet.

Schleimcysten in den Zellen des Siebbeines kommen vor, jedoch seltener als in den übrigen pneumatischen Räumen, woran wohl die Armut der Schleimhaut an Drüsen die Schuld tragen dürfte. Die Retentionscysten der Siebbeinzellen können nach meinen bisherigen Erfahrungen die Grösse einer Bohne erreichen.

Brüche des Siebbeines.

Unter den Brüchen des Siebbeines sind die der Lamina perpendicularis am häufigsten. Fracturen des Labyrinthes sind viel seltener und gewöhnlich mit solchen der Scheidewand und des knöchernen Nasendaches combinirt. In einem hiehergehörigen, von mir beobachteten Falle, in welchem es sich um einen ausgeheilten Splitterbruch handelte, gieng der Riss durch das linke Nasenbein und durch den Oberkieferstirnfortsatz nach aussen, durchsetzte oberhalb des Thränenbeines die Lamina papyracea sowie das Labyrinth und hatte nebenbei auch noch den Sinus frontalis eröffnet.

Capitel XXVIII.

Anhang.

Einige Sectionsbefunde über die entzündlichen Erkrankungen der pneumatischen Räume.

1. Subacuter Katarrh. Die Schleimhäute der Nasenhöhle und aller Nebenhöhlen injicirt, die der letzteren (Sinus maxillaris, sphenoidalis und frontalis) auch ecchymosirt. In einer Highmorshöhle ist die Schleimhaut leicht geschwellt, sulzartig, mit kleinen, schlaffen, gelblichen, ödematösen Protuberanzen versehen. Dentalgefässe injicirt.

2. Eiterige Entzündung. Nasenschleimhaut hellroth gefärbt, injicirt und ecchymosirt, an den vorderen Enden der unteren Siebbeinmuscheln mit dickem, krümeligem, stinkendem Eiter bedeckt. Schleimhaut der Highmorshöhlen ecchymosirt.

3. Katarrh. Schleimhaut der Nasenhöhle blass, desgleichen die der Kiefer- und der Stirnhöhle. In der Nasenhöhle und in allen pneumatischen Räumen ist glasiger Schleim enthalten, insbesondere in den Keilbeinhöhlen, deren Schleimhaut injicirt ist.

4. Eiterige Entzündung. Nasenschleimhaut geschwellt, mit eiterigem Schleim bedeckt. Schleimhaut der Highmorshöhlen injicirt; in der einen flüssiger, in der anderen und in den Keilbeinhöhlen dicker, fadenziehender Eiter enthalten. Auch in einigen Zellen des Siebbeines findet sich Eiter. Sinus frontalis normal.

5. Chronischer Katarrh. Schleimhaut der Nasenhöhle hellroth gefärbt, injicirt, stellenweise mit Schleim, stellenweise mit Eiter bedeckt. Die Auskleidung der Kieferhöhle sulzartig aufgequollen und mit einigen Cysten besetzt. Aehnlich verhält sich die Mucosa der Keilbeinhöhlen, nur fehlen hier Cysten. Mucosa der Stirnbeinhöhlen reichlich ecchymosirt. Die Ecchymosen sind linkerseits punktförmig, rechts inselförmig. Die periostale Schichte der inneren Kieferauskleidung enthält zahlreiche, grössere und kleinere Knochenplatten.

6. Eiterige Entzündung. Nasenschleimhaut geröthet. Am Boden der Nasenhöhle wenig dicklicher Eiter angesammelt. Die Mucosa der Highmorshöhle mässig geschwellt, mit Eiter beschlagen und mit einer Cyste besetzt. Schleimhaut des rechten Sinus maxillaris in hohem Grade geschwellt, glasig durchscheinend, die Höhle selbst von Eiter erfüllt.

7. Eiterige Entzündung. Nasenschleimhaut geringen Grades geschwellt, mit eiterigem Schleim beschlagen. Schleimhaut der Highmorshöhlen injicirt. Die Höhlen selbst sowie die Keilbeinhöhle und einige Siebbeinzellen enthalten Eiter, während die Stirnbeinhöhle ein normales Aussehen besitzt.

8. Chronischer Katarrh. Highmorshöhlen durch Ausbuchtung der äusseren Wand des mittleren Nasenganges sehr eng; Nasenhöhle geräumig. Die vorderen Enden der mittleren Nasenmuscheln hypertrophisch. Die Schleimhaut im mittleren Nasengange diffus verdickt. Der Hiatus semilunaris durch Schleimhautschwellung und durch einen an seiner unteren Lefze aufsitzenden Polypen verschlossen. Allenthalben im ganzen Bereiche der Nasenhöhle reichlich Schleim angesammelt. Schleimhaut des Sinus maxillaris enorm geschwellt, an der linken, medialen Wand zu einer dicken, breit aufsitzenden Geschwulst entartet. Die Ostia maxillaria durch die Schleimhautschwellung verschlossen, aber nicht verwachsen.

9. Chronischer Katarrh. In der Nasenhöhle eine krümelige, mit Eiter durchsetzte Masse enthalten, Schleimhaut an den Lefzen des Hiatus semilunaris stark hypertrophirt und rechterseits zu zwei den Hiatus verlegenden Polypen angewachsen. Schleimhaut der rechten Highmorshöhle ein wenig geschwellt, ihre Gefässe injicirt; die Schleimhaut des linken Sinus gleichfalls schwach geschwellt, reichlich vascularisirt, insbesondere an der Communicationsöffnung. In die rechte Kieferhöhle eine gelblich gefärbte Flüssigkeit ergossen.

10. Chronischer Katarrh. Nasenschleimhaut blass. Schleimhaut der Kiefer- und der Keilbeinhöhlen geschwellt, mit Cysten besetzt. Beiderseits findet sich ein Ostium maxillare accessorium.

11. Chronischer Katarrh. Nasenschleimhaut blass. Die hinteren Enden der unteren Nasenmuscheln vergrössert, weich und gekerbt. Die Ostia sphenoidalia eng. Schleimhaut der Keilbeinhöhlen geschwellt, blutig imbibirt und eiterigen Schleim umschliessend. Schleimhaut einer Highmorshöhle reichlich Pigmentflecke enthaltend.

12. Chronischer Katarrh. Rechterseits die Nasengänge sehr eng. Schleimhaut am hinteren Ende der Nasenmuschel hypertrophisch und höckerig. Nach Hinwegnahme der unteren Siebbeinmuschel sieht man den Hiatus semilunaris und zwei grössere, bis an die wahren Nasenmuscheln herabreichende Polypen, die den Hiatus semilunaris verlegen. Einer geht aus der oberen, der andere aus der unteren Lefze des Hiatus hervor. Vor dem Hiatus besitzt der mittlere Nasengang einen kleinen Recessus, dessen Auskleidung eine beinahe bohnengrosse, weiche, wie eine Warze aufsitzende Geschwulst führt. Auf derselben

Seite ist die Schleimhaut des Sinus maxillaris dick, aufgequollen, sulzartig und stellenweise mit Eiter beschlagen.

13. Chronischer Katarrh. In der Nasenhöhle zäher, blutig gefärbter Schleim enthalten. Die hinteren Enden der unteren Nasenmuscheln polypös degenerirt. Die Bulla ethmoidalis gross und weit in den mittleren Nasengang hineingewuchert. Die Schleimhaut an den Lefzen des Hiatus semilunaris geschwellt. Schleimhaut des rechten Sinus maxillaris verdickt, sulzartig aussehend und Serum einschliessend; die Schleimhaut des linken, mit hämorrhagischer Flüssigkeit gefüllten Sinus maxillaris dagegen normal.

14. Chronischer Katarrh. Die rechte Nasenhöhle zwei aus dem Infundibulum hervorgegangene Polypen beherbergend. Auf derselben Seite findet sich im mittleren Nasengange ein Ostium maxillare accessorium, in dessen Umgebung die Schleimhaut geschwellt und eiterig infiltrirt ist. Linkerseits ist der Eingang zum Infundibulum durch kleinere Polypen an den Lefzen des Hiatus semilunaris und durch Schwellung der Schleimhaut verlegt, und die mit Cysten reichlich besetzte, linke Highmorshöhle hat ein sulzartiges Aussehen angenommen. Aehnlich aufgequollen erscheint die Mucosa der Stirnbeinhöhle.

15. Katarrh subacuter Form. In allen pneumatischen Räumen, die Stirnbeinhöhle ausgenommen, Schleim angesammelt. Schleimhaut der Keilbeinhöhlen injicirt.

16. Chronischer Katarrh. Das hintere Ende der unteren Muschel in eine etwa haselnussgrosse, weiche, gekerbte, leicht bewegliche Geschwulst umgewandelt. Die Bulla ethmoidalis weit in den mittleren Nasengang hineingewachsen; dadurch der Eingang in das Infundibulum verlegt. Schleimhaut der Sinus maxillares geschwellt, der Knochenwand innig anhaftend, die der Keilbeinhöhlen mit Blut beschlagen.

17. Chronischer Katarrh. An der unteren Lefze des Hiatus sitzt ein kleiner Polyp. Die Schleimhaut des Sinus maxillaris derselben Seite stark geschwellt, mit kleinen und grossen Cysten übersäet und dicken, schleimigen Inhalt umschliessend.

18. Chronischer Katarrh. Schleimhaut an den Lefzen des rechten Hiatus semilunaris hochgradig geschwellt, die Mucosa des rechten Sinus maxillaris ebenfalls verdickt und mit blutigem Schleim bedeckt. Dieselbe Beschaffenheit zeigt die Schleimhaut des Sinus sphenoidalis.

19. Chronischer Katarrh combinirt mit Muschelatrophie. Nasenmuscheln atrophisch, auf schmale, biegsame Leisten reducirt. Nasenschleimhaut dünn, atrophisch, an einzelnen Stellen, z. B. an den

Lefzen des Infundibulum, etwas hypertrophisch und mit erweiterten Drüsenmündungen versehen. Schleimhaut der rechten Highmorshöhle anscheinend normal, die der linken etwas geschwellt und Cysten führend.

20. Rhinitis atrophicans. Nasenmuscheln und Schleimhaut atrophisch; in der Nasenhöhle eine stinkende, grünlich-gelbe, dickliche Masse enthalten.

21. Chronischer Katarrh. Schleimhaut der Nasenhöhle so stark geschwellt, dass in der Geruchsspalte die Schleimhautflächen der Muscheln und der Scheidewand sich berühren.

22. Rhinitis atrophicans. Die mittleren Nasenmuscheln atrophisch. Die Schleimhäute der Highmorshöhlen geschwellt und mit Eiter beschlagen.

23. Chronischer Katarrh der Kieferhöhle. Schleimhaut der Highmorshöhlen mässig geschwellt, mit haselnussgrossen Cysten versehen.

24. Dasselbe. Das Infundibulum ist durch Schwellung der Schleimhaut an den Lefzen des sehr engen Hiatus semilunaris verlegt, und die Schleimhaut des betreffenden Sinus maxillaris stark verdickt.

25. Dasselbe. Die Schleimhaut eines Sinus maxillaris stark geschwellt, sulzartig. Alle übrigen pneumatischen Räume normal.

26. Dasselbe. Das Septum cartilaginosum ist perforirt, verbogen, mit seiner Convexität nach links gewendet; in der Concavität der Scheidewand lagert die vergrösserte, rechte untere Siebbeinmuschel. In der rechten Highmorshöhle eiteriger Schleim enthalten.

27. Dasselbe. Schleimhaut der linken Highmorshöhle ein wenig geschwellt und in ausgebreitetem Maasse pigmentirt.

28. Chronischer Katarrh. Die hinteren Enden der Nasenmuscheln hypertrophirt; Nasenschleimhaut blass; die Foramina sphenoidalia eng. Die Schleimhaut des Sinus sphenoidalis geschwellt, blutig imbibirt; in den Höhlen selbst eiteriger Schleim und in der Pharynxtonsille einige grössere Cysten enthalten.

29. Dasselbe. Die hinteren Enden der Nasen- und der Siebbeinmuscheln hypertrophirt, insbesondere die der ersteren, und die Schleimhaut des Sinus sphenoidalis stark geschwellt, sulzartig aussehend.

30. Chronischer Katarrh mit Muschelatrophie. Die knöchernen Nasenmuscheln durch Atrophie verkleinert; Schleimhaut am freien Rande des Muschelbeines als dünnes, schlaffes, polypenartiges Gebilde herabhängend, den unteren Nasengang ausfüllend. Im Sinus sphenoidalis dexter übelriechender Schleim angehäuft.

31. Chronischer Katarrh. Die hinteren Enden der Nasenmuscheln derart hypertrophirt, dass sie in diesem Bezirke die unteren

Nasengänge völlig ausfüllen. Die unteren Ränder der Conchae ethmoidales inferiores gleichfalls hypertrophisch und gekerbt. Schleimhaut des Sinus sphenoidalis ecchymosirt und blutiges Serum umschliessend.

32. Diphtheritis der pneumatischen Räume. Die rechte Nasenhöhle von einem Blutcoagulum ausgefüllt. Die Pharynxtonsille enorm geschwellt, bis auf den weichen Gaumen herabgewuchert, die Tuben und theilweise auch die Choanen verstopfend. Alle Bestandtheile der Nasenhöhle sind mit einer dicken, diphtheritischen Membran bedeckt, unter welcher die Nasenschleimhaut theils geröthet, theils blutig suffundirt ist. Schleimhaut der Highmorshöhlen geschwellt und in der Umgebung der Ostia maxillaria ecchymosirt. Die übrigen pneumatischen Räume, auch die des Gehörorganes, ohne wahrnehmbare Veränderung.

33. Sectionsbefund der pneumatischen Räume bei Erysipel des Gesichtes und des Nackens. Nasenschleimhaut geschwellt, carminroth und ecchymosirt. In einzelne Zellen des Siebbeinlabyrinthes dicklicher Eiter ergossen. Die rechte, enge Highmorshöhle voll von Eiter, ihre Schleimhaut geschwellt, injicirt und ecchymosirt. Schleimhaut der linken Highmorshöhle weniger geschwellt, aber injicirt, ecchymosirt und mit einer Cyste versehen. Die Schleimhaut des rechten Sinus frontalis bloss ecchymosirt. Die linke Stirnbeinhöhle enthält in reichlichem Maasse Eiter, und ihre Schleimhaut ist geschwellt; Schleimhaut der Keilbeinhöhle injicirt und von Blutaustritten durchsetzt. In beiden Paukenhöhlen und in den Warzenfortsätzen bis zur Spitze herab findet sich dicklicher Eiter angesammelt. Pharynxtonsille gewulstet und injicirt.

Erklärung der Abbildungen.

Tafel I.

Fig. 1. Vorspringender Nasenrücken von der Seite gesehen, Nasenbeine gewölbt.

Fig. 2. Nias-Insulaner, Kiefergerüste von der Seite gesehen, Nasenrücken flach, insbesondere die Nasenbeine.

Fig. 3. Nias-Insulaner, Kiefergerüste von vorne gesehen.

Fig. 4. Apertura pyriformis an dem Schädel eines Deutschen, Apertur lang, oval.

Fig. 5. Nias-Insulaner, Apertura pyriformis kurz, viereckig.

Fig. 6. Derselbe, Kiefergerüste im Profil, die Nasenbeine sind so flach, dass sie in der Mitte von den Stirnfortsätzen überragt werden.

Fig. 7. Nasenbeine von innen gesehen.

a. Ossicula subnasalia.

Fig. 8. Nasenbeine von innen gesehen.

a. Ossiculum subnasale mit flügelförmigen Ausläufern.

Fig. 9. Aeussere Nase nach Abtragung der Haut von vorne gesehen.

K. Knöcherner Nasenrücken.

C. Cartilago quadrangularis.

C. t. » triangularis.

C. a. » alaris; letztere schiebt sich ein wenig über die Cartilago triangularis empor.

Fig. 10. Frontalschnitt der äusseren Nase nach Henle; vordere Schnittfläche.

K. Durchschnitt der knöchernen Nasenwurzel.

Pf. Processus frontalis des Oberkieferbeines.

m'. Scheidewandknorpel.

m''. Cartilago triangularis.

*l*¹. Durchschnitt des lateralen } Schenkels der Cartilago alaris.
*l*². » » medialen }

h. Septum cutaneum.

Fig. 11. Aeussere Nase nach Abtragung der Haut im Profil; nach Sömmering.

Fig. 12. Durchschnitt der knorpeligen Nase im Bereiche der Cartilago triangularis, parallel der Apertura pyriformis; nach Henle.

m'. Scheidewandknorpel.

m''. Cartilago triangularis.
l. » alaris.
1. Cutis.
2. Schleimhaut der Nase.

Fig. 13. Knorpelgerüste (Cartilago alaris und Septum cartilaginosum) im Bereiche des Nasenloches, hinterer Theil der Cartilago alaris gefaltet; nach Sömmering.

Fig. 14. Cartilago alaris im Profil; nach Sömmering.

Fig. 15. Ansicht des Vestibulum nasale von unten.
a a. Plica vestibuli.
J. Inneres Nasenloch.

Tafel II.

Fig. 1. Septum nasale, rechte Seite; nach Sömmering.
L. Lamina perpendicularis.
V. Vomer.
Qu. Cartilago quadrangularis.
C. Medialer Schenkel des Flügelknorpels im Anschlusse an das Septum nasale.

Fig. 2. Nasenmuskeln.
L. Levator alae nasi et labii superioris.
a b c u. *d.* Musculus nasalis.
a. Musculus alae.
b. Oberflächliche } Portion des Compressor nasi.
c. Tiefliegende }
d. Musculus innominatus (Sappey).

Fig. 3. Musculus nasalis nach Wegnahme des Levator.
a. Depressor septi.
b. » alae nasi.
c. Compressor nasi.

Fig. 4. Verticalschnitt durch den Seitentheil der knorpeligen Nase, Haut entfernt; Vergr. Hartn. Obj. 3, Oc. 3.
C. a. Cartilago alaris.
C. t. » triangularis.
S. » sesamoidea.
H. Innere Haut.
A. Schleimhaut ohne Drüsen mit zahlreichen Papillen.
B. » mit Drüsen ohne Papillen.

Fig. 5. Drüsenlose Stellen mit Papillen; Vergr. Hartn. Obj. 4, Oc. 3.
E. Geschichtetes Pflasterepithel.
St. Schleimhautstroma.
P. Papillen.

Fig. 6. Drüsenhältige Stelle; Vergr. Obj. 7, Oc. 3.
E. Geschichtes Pflasterepithel.
A. Drüsenausführungsgang.
St. Stroma mit Drüsen und kleinzelliger Infiltration.

Fig. 7. Arterien der äusseren Nase; nach Arnold.
i. Arteria coronaria labii superioris.
m m. » maxillaris externa.
s. » septi narium.

a. Arteria angularis.
n. Arteriae pinnales.

Fig. 8. Venen der äusseren Nase; nach Arnold.
c. Vena coronaria labii superioris.
F. » facialis antica.
n. Venae pinnales.
n'. » dorsales nasi.
i. Vena ophthalmica.

Tafel III.

Fig. 1. Nasenbeine verkümmert, dreieckig, das rechte articulirt nicht mit dem Stirnbeine.

Fig. 2. Aehnlicher Fall, nur ist das rechte Nasenbein an einer Stelle mit dem Oberkiefer-Stirnfortsatze verwachsen.

Fig. 3. Aehnlicher Fall, linkes Nasenbein dreieckig.
a a. Fortsätze des Stirnbeines, die den Nasenbeinen entgegenwachsen.

Fig. 4. Linkes Nasenbein verkümmert und nicht mit dem Stirnbeine articulirend, rechtes Nasenbein gross und am oberen Ende so stark verbreitert, dass es den Oberkiefer-Stirnfortsatz der Gegenseite erreicht.

Fig. 5. Beide Nasenbeine dreieckig und von der Articulation mit dem Stirnbeine ausgeschlossen.

Fig. 6. Aehnlicher Fall, die Nasenbeine sind entfernt, und man sieht einen abnormen Fortsatz des Stirnbeines, mit dem die Nasenbeine articulirten.

Fig. 7. An Stelle der Nasenbeine finden sich neben einem abnormen Fortsatze des Stirnbeines mehrere unregelmässig geformte Knochenplättchen.

Fig. 8. Rudimentäre Nasenbeine, zwischen den Oberkiefer-Stirnfortsätzen steckt ein abnormer Fortsatz des Stirnbeines, an dessen distales Ende sich die Rudimente der Nasenbeine anschliessen.

Fig. 9. Aehnlicher Fall, Stirnfortsätze untereinander verwachsen, der Verwachsungsstelle schliessen sich distal kleine Knochenstücke als Rudimente der Nasenbeine an.
k k. Knorpelige Nase, die den Defect ausfüllt.

Fig. 10. Nasenrücken einer Negerin mit rudimentären Nasenbeinen, unter den aneinandergeschlossenen Oberkiefer-Stirnfortsätzen findet sich als Rudiment der Nasenbeine ein dreieckiges Knöchelchen.

Fig. 11. Rudimentärer Nasenrücken, zwischen den Oberkieferstirnfortsätzen schiebt sich ein Fortsatz des Stirnbeines ein.

Fig. 12. Aehnlicher Fall.

Fig. 13. Aehnlicher Fall, zwischen den Oberkiefer-Stirnfortsätzen steckt die Lamina perpendicularis ossis ethmoidei.

Fig. 14. Aehnlicher Fall, die senkrecht schraffirte Stelle entspricht der vorragenden Spina nasalis superior.

Fig. 15. Vollständiger Defect der Nasenbeine bei nicht aneinanderschliessenden Oberkiefer-Stirnfortsätzen.

Fig. 16. Dasselbe an einem neugeborenen Kinde.

Fig. 17. Apertura pyriformis mit gut ausgebildeter Grenzkante an dem Schädel eines Niederösterreichers.
F. p. Fossa praenasalis.

Tafel IV.

Fig. 1. Rechtes Oberkieferbein, nasale Fläche mit dem Hiatus maxillaris, Canalis incisivus sondirt.

n n. Glatte Partie der nasalen Fläche.

n' n' n'. Rauhe Partie der nasalen Fläche, an die sich das Os palatinum anlegt.

C. H. Cellulae Halleri.

l. Sulcus lacrymalis.

t. Crista turbinalis ossis maxillaris.

e. » ethmoidalis ossis maxillaris.

p. Processus palatinus.

Fig. 2. Rechtes Oberkieferbein, nasale Fläche. Muschelbein theilweise abgetragen, um seinen Processus maxillaris zu zeigen.

P. m. Processus maxillaris ossis turbinati.

P. e. » ethmoidalis ossis turbinati.

P. l. » lacrymalis ossis turbinati.

C. t. Crista turbinalis ossis palati.

C. e. » ethmoidalis ossis palati.

C. e'. » » » supramaxillaris.

C. i. » incisiva.

Fig. 3. Querschnitt des Muschelbeines; nach Herzfeld.

P m. Processus maxillaris.

S. Sinus des Muschelbeines.

Fig. 4. Querschnitt durch die Nasenhöhle eines Rehes.

o. Obere eingerollte Lamelle des Muschelbeines.

u. Untere » » » »

St. Stiel des Muschelbeines.

n. t. Nasoturbinale.

S. p. Sinus pneumaticus der Gaumenplatte.

S. m. Vorderes Ende der Kieferhöhle.

C. i. Canalis infraorbitalis.

D. n. Ductus nasolacrymalis.

B. Vorderes leistenartiges Ende des Os Bertini.

Fig. 5. Querschnitt durch die Nasenhöhle des Rehes rückwärts vom vorigen geführt.

o. Obere eingerollte Lamelle des Muschelbeines.

u. Untere » » » »

St. Stiel des Muschelbeines.

f. Untere, *f'.* Obere } Fussplatte des Stieles.

Die übrigen Bezeichnungen wie oben.

Fig. 6. Lamina cribrosa, die ihrer ganzen Ausdehnung nach freiliegt.

S. e. Sulcus ethmoidalis.

Fig. 7. Lamina cribrosa grösstentheils durch pneumatische Auftreibungen der Pars orbitalis ossis frontis (*P. o.*) verdeckt.

Fig. 8. Lamina cribrosa durch eine dicke Crista galli verlegt.

Fig. 9. Frontalschnitt des Kiefergerüstes. Ansicht des vorderen Antheiles. Die Abbildung wurde angefertigt, um zu zeigen, wie durch die Umwandlung der mittleren Nasenmuschel in eine grosse Blase (*a*) die Nasenhöhle verengt wird, namentlich in dem Falle, wenn, wie in dem unsrigen, die Nasenhöhle schon ur-

sprünglich enge ist. Die Nasenscheidewand (*b*) ist verbogen und durch das abnorme Verhalten der Muschel auf die Gegenseite hinübergedrängt.

Fig. 10 zeigt eine in der angeführten Weise vergrösserte Muschel im frischen Zustande nach Spaltung des rechten Vestibulum nasale.

a. Vorderes Ende der in eine Blase umgewandelten mittleren Nasenmuschel, welches gleich einer Geschwulst in die Nasenhöhle vorspringt.

b. Vorderes Ende der unteren Muschel.

Fig. 11. Frontalschnitt eines Kiefergerüstes (vorderer Abschnitt), um den Situs der Bulla ethmoidalis zu zeigen. Die pneumatischen Räume des Siebbeines sind stark entwickelt.

a. Mittlere Nasenmuscheln.

b. Die mächtig entwickelte und weit gegen die Nasenhöhle vorgeschobene Bulla ethmoidalis. Durch diese Bildung wurde die mittlere Nasenmuschel an das Septum nasale gedrückt.

c. Sinus der mittleren Nasenmuschel.

e. Lamina papyracea.

Fig. 12. Lemur, rechte Nasenhöhle, laterale Wand, doppelte Grösse, die medialen Riechwülste wurden entfernt, um das Nasoturbinale (*N. t.*) zu zeigen.

c. Zweite Muschel der lateralen Reihe, die der Bulla ethmoidalis des Menschen entspricht.

Fig. 13. Dasselbe Präparat nach Abtragung eines Theiles des Nasoturbinale, um den Hiatus semilunaris freizulegen, doppelte Grösse.

H. Sammelleiste.

Tafel V.

Fig. 1. Rechte Nasenhöhle mit drei gut entwickelten Siebbeinmuscheln und zwei Siebbeinspalten; theilweise nach Sömmering.

Fig. 2. Dasselbe, drei Siebbeinmuscheln, von welchen aber die mittlere, leistenförmige verkümmert ist, zwei Siebbeinspalten.

Fig. 3. Dasselbe, drei Siebbeinmuscheln und zwei Siebbeinspalten, vordere Hälfte der mittleren Siebbeinmuschel von Seite der oberen verdeckt.

Fig. 4. Dasselbe, zwei Siebbeinmuscheln und nur eine Siebbeinspalte, die mittlere Siebbeinmuschel fehlt vollständig.

Fig. 5. Dasselbe, vier Siebbeinmuscheln und drei Siebbeinspalten.

Fig. 6. Dasselbe, vier Siebbeinmuscheln, von welchen die mittlere operculisirt im unteren Siebbeinspalt steckt; drei Siebbeinspalten, eine versteckt in der unteren Siebbeinspalte befindlich.

Tafel VI.

Fig. 1. Laterale Wand einer rechten Nasenhöhle.

B. Bulla ethmoidalis.

P. Processus uncinatus.

H. Hiatus semilunaris.

S. Sinus der Bulla ethmoidalis.

Fig. 2. Laterale Wand einer rechten Nasenhöhle mit den bis an die Lamina cribrosa gespaltenen Fissurae ethmoidales.

F. i. Fissura ethmoidalis inferior.

F. e. » » superior.

R. Recessus spheno-ethmoidalis.

O. Ostium maxillare accessorium.

Fig. 3. Pavian, laterale Wand der linken Nasenhöhle.

Fig. 4. Menschliche Nasenhöhle mit affenähnlicher mittlerer Nasenmuschel.

Fig. 5 u. 6. Hylobates, linke Nasenhälfte mit zwei, rechte Nasenhälfte mit drei Siebbeinmuscheln.

Fig. 7. Orang, linke Nasenhälfte, Muschelfläche des Siebbeines nicht gefaltet.

Fig. 8. Chimpanse, linke Nasenhälfte mit vier Siebbeinmuscheln.

Fig. 9. Gorilla, linke Nasenhöhle mit zwei Siebbeinmuscheln.

Tafel VII.

Fig. 1. Menschlicher Embryo, 27—28 Tage alt; Vergr. Obj. 2, Oc. 3.

r. Offenes Riechgrübchen.

Fig. 2. Dasselbe Object, Epithel des offenen Riechgrübchens (*r*) bei starker Vergrösserung; Obj. 8, Oc. 3.

Fig. 3. Menschlicher Embryo, 30—31 Tage alt, Riechgrübchen spaltförmig; Vergr. Obj. 4, Oc. 3.

Fig. 4. Menschlicher Embryo, drei Monate alt, Frontalschnitt; Lupenvergrösserung, Details mit Obj. 2, Oc. 2 eingezeichnet.

J. Jacobson'sches Organ.

Fig. 5. Dasselbe Object, Frontalschnitt weiter rückwärts geführt; Vergr. wie oben.

m. Untere Muschel.

s. Siebbeinwulst.

p. Anlage des Processus uncinatus.

Fig. 6. Dasselbe Object; Vergr. wie oben.

m. Muschelwulst.

s u. *s'.* Zwei Siebbeinwülste, zwischen ihnen die primäre Fissura ethmoidalis inferior.

Fig. 7. Dasselbe Object, Schnitt an der Mündung des Jacobson'schen Organes; Vergr. wie oben.

Fig. 8. Menschlicher Embryo aus dem vierten Monate, Lupenvergr. wie oben.

m. Untere Muschel.

s. Siebbein.

p. Processus uncinatus.

Fig. 9. Dasselbe Object, Frontalschnitt weiter hinten geführt; Vergr. wie oben.

m. Untere Muschel, zwei Schenkel zeigend. Oberhalb von *m* die Siebbeinanlage.

p. Processus uncinatus, der bereits eine Stützleiste enthält.

k k. Knochenbildung im Bereiche der Nasenkapsel.

Fig. 10. Dasselbe Object, Frontalschnitt noch weiter rückwärts geführt; Vergr. wie oben.

m. Untere Muschel, zwei Schenkel zeigend.

s. Siebbeinanlage.

p. Processus uncinatus.

b. Anlage der Bulla ethmoidalis.

Fig. 11. Menschlicher Embryo aus dem fünften Monate, Frontalschnitt vorne geführt.

S. Septum nasale.

M. Untere Muschel.

u. » Siebbeinmuschel.

o. Obere Siebbeinmuschel.
m. Anlage der mittleren Siebbeinmuschel.

Fig. 12. Dasselbe Object, Frontalschnitt, am hinteren Ende der unteren Muschel geführt; Vergr. wie oben.
S. Septum nasale.
u. Untere } Siebbeinmuschel.
o. Obere }
m. Anlage der mittleren Siebbeinmuschel.

Tafel VIII.

Fig. 1. Menschlicher Embryo aus dem fünften Monate, Frontalschnitt durch die Keilbeingegend; Vergr. Obj. 2, Oc. 3.
k. Keilbein, seitlich von demselben die knorpelige Nasenkapsel als Anlage des Os Bertini.

Fig. 2. Kaninchenembryo, 13 Tage alt, Frontalschnitt; Vergr. Obj. 2. Oc. 3. Riechgrübchen, im Stirnfortsatze die Querschnitte des Jacobson'schen Organes.

Fig. 3. Kaninchenembryo, 14 Tage alt, Frontalschnitt der Nasenhöhle; Vergr. Hartn. Obj. 2, Oc. 3.
o. Oberkieferfortsätze.
Z. Zunge.
m. Anlage des Muschelbeines.
s. » » Siebbeines.
n. t. Nasoturbinale.
L. Anlage eines lateralen Riechwulstes.

Fig. 4. Kaninchenembryo, 16 Tage alt, Frontalschnitt durch die Nasenhöhle; Vergr. Hartn. Obj. 2, Oc. 3.
G. Gaumen.
S. Septum nasale mit dem Jacobson'schen Organ.
m. Muschelbein.
s. Siebbeinwulst, in dem sich bereits die Stützleiste markirt.
n. t. Nasoturbinale.
L. Anlage eines lateralen Riechwulstes.

Fig. 5. Kaninchenembryo, 17—18 Tage alt, Frontalschnitt der Nasenhöhle; Lupenvergr., Details mit Obj. 2, Oc. 3 gezeichnet.
n. t. Nasoturbinale.
L. u. *L'.* Laterale Riechwülste.
s u. *s'.* Mediale Siebbeinwülste, zwischen ihnen eine Siebbeinspalte; die medialen Riechwülste enthalten bereits Knorpel.
K. Kieferhöhle.

Fig. 6. Kaninchenembryo, 21—22 Tage alt, Frontalschnitt der Nasenhöhle; Lupenvergr. Details mit Obj. 2, Oc. 3 gezeichnet.
n. t. Nasoturbinale.
l u. *l'.* Laterale Riechwülste mit knorpeligen Stützleisten.
s s^1 u. s^2. Riechwülste der medialen Muschelreihe.

Tafel IX.

Fig. 1. Rechte Nasenhöhle, laterale Wand.
M. Muschelbein.
T. Thränenbein.

P. Processus uncinatus.
a. Dessen weit rückwärts befindlicher Processus maxillaris.
t. Dessen Processus turbinalis.
B. Bulla ethmoidalis.
F F F. Nasenfontanellen.
R. e. Rete ethmoidale.

Fig. 2. Linke Nasenhöhle, laterale Wand; die untere und die mittlere Nasenmuschel wurden abgetragen, um die äussere Nasenwand blosszulegen.

o. Obere } Hälfte der lateralen Nasenwand.
u. Untere }
A. Obere } Nasenwand.
B. Untere }
a. Plica vestibuli.
h. Hiatus semilunaris.
O. m. Ostium maxillare.
O. f. Ostium frontale.
c. Tiefer Recessus der lateralen Nasenwand.
d. Furche der Nasenschleimhaut, welche zur Mündung des Thränennasenganges leitet.
B. e. Bulla ethmoidalis.
g. Grübchen zwischen dem vorderen Ansatze der mittleren Nasenmuschel und dem Processus uncinatus.
K. Grenzfurche zwischen der lateralen Nasenwand und dem Cavum pharyngonasale.
p. Agger nasi.

Fig. 3. Linke Nasenhöhle, laterale Wand mit dem Ostium frontale und maxillare, die mittlere und die untere Muschel wurden abgetragen.

A. Schnittrand der mittleren Nasenmuschel.
P. Vordere Hälfte des Processus uncinatus.
P[1]. Hintere Hälfte des Processus uncinatus herabgeschlagen, wodurch das Infundibulum eröffnet wurde.
B. Bulla ethmoidalis.
O. f. Ostium frontale.
O. m. » maxillare.
Die kleine Lücke zwischen beiden im Infundibulum führt in einen Hohlraum des Rete ethmoidale.
D. Ductus nasolacrymalis.

Fig. 4. Rechte Nasenhöhle, laterale Wand, die mittlere Nasenmuschel wurde abgetragen.

B. Grosse Bulla ethmoidalis.
H. Enger Hiatus semilunaris.
A. Agger nasi.
a. Einschnitt an der unteren Nasenmuschel.
d. Kleines Ostium maxillare accessorium.

Fig. 5. Rechtes Oberkiefergerüste, Kieferhöhle von aussen geöffnet, um die nasale Kieferwand freizulegen.

P. Laterale Fläche des Processus uncinatus.
b. Fünf Fortsätze desselben, die sich mit dem Muschelbeine verbinden, zwischen ihnen, dem Muschel- und dem Gaumenbeine sind Lücken vorhanden.

v. Vordere } Nasenfontanelle.
h. Hintere }
P. m. Processus maxillaris des Processus uncinatus.
O. m. Ostium maxillare.

Fig. 6. Linke Nasenhöhle, laterale Wand, die mittlere Nasenmuschel wurde abgetragen, um den Hiatus semilunaris blosszulegen.
O. m. Ostium maxillare accessorium, welches mit dem typischen Ostium maxillare in eine Oeffnung zusammenfliesst.
B. Bulla ethmoidalis.
P. Gelappte polypöse Wucherung am hinteren Ende der unteren Muschel.
a. Schnittrand der mittleren Nasenmuschel.

Tafel X.

Fig. 1. Stück der äusseren linken Nasenwand mit dem Processus uncinatus und der Bulla ethmoidalis.
p. Processus uncinatus.
b. Bulla ethmoidalis.
Zwischen beiden der Hiatus semilunaris.
s. Sinus der Bulla ethmoidalis.
u u u. Schnittrand der abgetragenen unteren Siebbeinmuschel.
O. f. Ostium frontale an der oberen Ecke des Hiatus semilunaris.

Fig. 2. Dasselbe.
p p p. Processus uncinatus.
b b. Bulla ethmoidalis.
Zwischen beiden der Hiatus semilunaris. An der Peripherie des Processus uncinatus die Lücke der Nasenfontanellen.
O. f. Ostium frontale selbständig.
u u. Schnittrand der abgetragenen unteren Siebbeinmuschel.
s. Sinus der Bulla ethmoidalis.

Fig. 3. Dasselbe.
p p. Processus uncinatus.
p'. Agger nasi.
b b b. Bulla ethmoidalis.
u u u. Schnittrand der abgetragenen unteren Siebbeinmuschel.
Die oberen Enden beider gehen unter Bildung eines kuppelartigen Vorsprunges ineinander über, und der kurze Hiatus semilunaris führt in die Lichtung der Kuppel hinein. Das Ostium frontale fehlt eigentlich; seine Stelle wird durch die über der Kuppel befindliche grosse Oeffnung vertreten, an welcher der Sinus maxillaris direct in den mittleren Nasengang mündet.

Fig. 4. Frontalschnitt, durch den vorderen Bereich der Nasenhöhle geführt, um das Tuberculum septi zu zeigen.
a a. Die mittleren Nasenmuscheln.
b b. Tuberculum septi.
c. Unteres Ende der knorpeligen Nasenscheidewand, welches knapp über dem Nasenboden wulstartig gegen die linke Nasenhöhle vorspringt.

Fig. 5. Frontalschnitt des Kiefergerüstes mit einem mächtigen knöchernen Hakenfortsatze der Nasenscheidewand.
a a. Septum.

b. Hakenfortsatz, der gegen die linke Nasenhöhle vorspringt.

Die Verbiegung und der Fortsatz der Scheidewand behinderten das Wachsthum der linken mittleren Nasenmuschel; diese reicht daher nicht so weit herab und ist nicht so kräftig entwickelt wie die nachbarliche.

Fig. 6. Choanenbild bei Anwesenheit eines mächtigen Hakenfortsatzes am Septum nasale.

T T. Eustachische Ohrtrompeten.

a. Hinteres Ende des linken Hiatus semilunaris.

b. Hakenfortsatz der Scheidewand.

Fig. 7. Innere Wand der rechten Nasenhöhle mit einem Theile des Cavum pharyngo-nasale, durch Resection des rechtsseitigen Oberkiefers blossgelegt.

b. Hakenfortsatz in seiner ganzen Ausdehnung dargelegt.

Fig. 8. Frontalschnitt durch den hinteren Bereich der Nasenhöhle.

A. Dach
B. Grund
f. Aeussere Wand
} der Nasenhöhle.

C. Weit emporreichende Spongiosa des Alveolarfortsatzes.

a a a. Die drei Nasengänge.

b. Mittlere Nasenmuschel.

c. Fissura olfactoria.

d. Fissura respiratoria.

Tafel XI.

Fig. 1. Frontalschnitt der Nasenhöhle im Bereiche des Ostium maxillare, vordere Schnitthälfte; die Nasenscheidewand ist verbogen und berührt die linke untere Nasenmuschel; die linke mittlere Nasenmuschel reicht weiter herab als die rechte.

a. Fissura olfactoria.

b. Hiatus semilunaris.

c. Die vordere Peripherie des Ostium maxillare; man erkennt aus diesem Schnitte, um wie vieles das Ostium tiefer liegt als der Hiatus.

d. Infundibulum.

e. Kleiner Sinus des linken Infundibulum.

Fig. 2. Aehnlicher Frontalschnitt, nur sind die Ostia maxillaria gross und die Infundibula geräumig.

p. Processus uncinatus und lateral von demselben der Hiatus.

c. Vordere Hälfte des Ostium maxillare.

d. Infundibulum.

l. Lamina papyracea.

Fig. 3. Frontalschnitt im hintersten Bereiche der Nasenhöhle; die vordere Keilbeinfläche ist sichtbar, und durch die Choanen gewinnt man Einblick in den Nasenrachenraum.

o. Obere Nasenwand.

a. Vordere Fläche des Keilbeines.

b. Grübchen zwischen der vorderen und hinteren Falte der oberen Nasenwand.

c. Hintere
d. Vordere
} Falte der oberen Nasenwand.

e. Recessus spheno-ethmoidalis.

f. Ostium sphenoidale.

t. Tubenwulst.

p. Pharynxtonsille.

Fig. 4. Frontalschnitt durch den vorderen Bereich der Nasenhöhle eines Neugeborenen.

Fig. 5. Frontalschnitt durch den mittleren Bereich der Nasenhöhle eines Neugeborenen.

Fig. 6. Frontalschnitt durch den hinteren Bereich der Nasenhöhle eines Neugeborenen.

Bezeichnungen für die drei Schnitte:

O. Orbita.

G. Gaumen.

s. m. Sinus maxillaris.

Fig. 7. Sagittalschnitt durch das Cavum pharyngo-nasale eines Erwachsenen mit Hypertrophie der Rachentonsille, rechte Hälfte.

Fig. 8. Linke Hälfte desselben Präparates, mit emporgeschlagener Rachentonsille: man sieht, wie von Seite der Geschwulst der Tubenwulst ins Ostium pharyngeum gedrückt wurde.

Tafel XII.

Fig. 1. Querschnitt durch die Schleimhaut des Muschelbeines eines Justificirten; Vergr. Obj. 4, Oc. 3.

E. Epithel.

b. Breite, homogene Grenze zwischen Schleimhaut und Epithel.

S. Schleimhautstroma mit Drüsen.

s. Subepitheliale Schichte mit adenoïder Infiltration.

v v v. Venen des Schwellgewebes.

Fig. 2. Querschnitt durch die Schleimhaut, entsprechend der hinteren Nasenfontanelle; Vergr. Hartn. Obj. 4, Oc. 3.

N. Nasenseite.

M. Seite des Sinus maxillaris.

S. Schleimhautstroma mit Drüsen und Venen (*v*).

e u. e^1. Epithel der Nasen- beziehungsweise der Kieferhöhlenschleimhaut.

Fig. 3. Querschnitt durch die Schleimhaut der unteren Siebbeinmuschel; Vergr. Obj. 2, Oc. 2.

m m m. Ueberzug der convexen Muschelfläche.

m^1 m^1 m^1. Ueberzug der concaven Muschelfläche (Sinus).

Fig. 4. Querschnitt durch die Nasenschleimhaut (untere Muschel) eines Justificirten; oberflächliche Partie der Schleimhaut; Vergr. Obj. 8, Oc. 4.

E. Flimmerepithel.

S. Subepitheliale Schichte mit Rundzellen.

Fig. 5. Nasenschleimhaut mit einigen Drüsenacini; Vergr. Obj. 8, Oc. 4.

Fig. 6. Querschnitt der Riechschleimhaut an Stelle eines Riechnerven mit injicirter Scheide; Verg. Obj. 4, Oc. 2. Die Injectionsmasse ist in Folge Zerreissung der Scheide in die Bindegewebsspalten (*b b b*) eingedrungen.

n. Nerv, dessen Bindegewebe injicirt ist.

s. Scheide.

Fig. 7. Epithelial- und Riechzellen, letztere mit Härchen besetzt; nach G. v. Brunn.

Fig. 8. Uebergang der Olfactoriusfibrillen in Riechzellen (Golgi-Präparat); nach A. v. Brunn.

Tafel XIII.

Fig. 1. Seitenwand einer rechten Nasenhöhle mit ihren Arterien.

A. Arteria nasalis posterior.

B. Ein Ast derselben für die untere Muschel; dieses Gefäss zerfällt am hinteren Ende der Muschel in drei Zweige, die am oberen und unteren Muschelrande, ferner in der Mitte der Muschel vorwärts ziehen und streckenweise in Knochenfurchen verlaufen.

C. Arteria nasopalatina, mit dem Aste für die oberen Siebbeinmuscheln.

e u. *g.* Zweige der Arteria ethmoidalis anterior.

f. Verbindung der Nasalis posterior mit der Arteria ethmoidalis posterior.

a u. *b.* Aeste der Nasalis posterior für den unteren Nasengang.

D. Aeste der Nasalis posterior im Vestibulum nasale; sie verbinden sich mit Zweigen der äusseren Kieferarterie.

c c c. Ast der A. nasalis posterior für die untere Siebbeinmuschel.

d d. Ast der A. naso-palatina für die Concha superior.

Neben den Hauptstämmen der Arteria spheno-palatina sind die begleitenden Venen zu sehen.

Fig. 2. Linke Seite der Nasenscheidewand.

A A. Die beiden Arterien des Septum mit ihren begleitenden Venen.

B. Arteria septi narium.

a u. *b.* Scheidewandäste der A. ethmoidalis anterior.

c u. *d.* » » » » posterior.

e. Anastomose einer Vena nasopalatina mit den Gaumenvenen.

Fig. 3. Aeussere Nase (rechte Hälfte) mit dem Venengeflechte an der Apertura pyriformis und an dem knorpeligen Nasengerüste.

a. Fragment des venösen Geflechtes zwischen Cartilago triangularis und Nasenflügel.

a[1]. Venen, deren geflechtartige Fortsetzung nicht ausgeführt ist.

b. Geflecht am Rande der Nasenöffnung, welches eine Reihe von Zweigen aus der Nasenschleimhaut bezieht und in das Geflecht der äusseren Nase einmündet.

A. Septum nasale.

c. Venen aus dem unteren Antheile des Septum.

d. Abzugscanäle des Geflechtes, welche in die tiefe äussere Nasenvene einmünden.

e e. Tiefere äussere Nasenvene.

Fig. 4. Seitenwand einer rechten Nasenhöhle mit den hinteren venösen Abzugsröhren.

a. Die Venen der unteren
b. » » » mittleren } Nasenmuschel.
c. » » » oberen

d. Horizontal gelagerte Venenstämme des unteren Nasenganges.

Fig. 5. Corrosionspräparat des Corpus cavernosum am Muschelbein.

a a. Rindenschichte.

b. Tiefliegende Schichte des Schwellkörpers.

Fig. 6. Schrägschnitt durch das injicirte Schwellgewebe der unteren Muschel, um die reichlichen Verbindungen der Lacunen zu zeigen; Hartn. Obj. 4, Oc. 2.

a a. Oberflächliche (subepitheliale) Schichte des Geflechtes.

Fig. 7. Schwellgewebe der unteren Nasenmuschel nach Abtragung der oberflächlichen Schleimhautschichte; die Lacunen sind schattirt, die Balken licht gehalten.

Fig. 8. Querschnitt durch die Schleimhaut der unteren Muschel (hinteres Ende); Hartn. Obj. 4, Oc. 2. Die Drüsengefässe sind mit Obj. 7 eingezeichnet worden.

a. Subepitheliale Schichte mit dem Rindennetz.

b. Lacunärer Theil des Schwellkörpers mit den gegen die subepitheliale Schichte emporziehenden Arterien.

Fig. 9. Schleimhaut der unteren Nasenmuscheln mit Capillarschlingen, Venen dunkel gefärbt; Obj. 7, Oc. 2.

Tafel XIV.

Fig. 1. Gehirn der Fischotter, mediale Fläche der rechten Hemisphäre; nach Broca.

o. Riechlappen.

P. Scheitellappen.

f. sf. Fissura subfrontalis.

f. sp. » subparietalis.

S. l. » limbica.

C C' C''. Lobus corporis callosi.

H. Lobus hippocampi.

f. rl. Pli de passage retrolimbique.

Fig. 2. Gehirn eines Schweines, linke Hemisphäre, convexe Fläche; nach Broca.

o. Lobus olfactorius.

R. Fissura Rolandi.

S S. » Sylvii.

L L' L''. Sulcus limbicus, speciell *L L'* Fissura rhinalis der Autoren.

Fig. 3. Gehirn von Cynocephalus papion, mediale Fläche der rechten Hemisphäre; nach Broca.

C C' C''. Gyrus corporis callosi.

H H'. Gyrus hippocampi.

S. f. Sulcus subfrontalis (S. calloso-marginalis).

S. p. Sulcus subparietalis.

L. » limbicus.

K. » calcarinus.

O. » parieto-occipitalis.

T. Lobus temporalis.

Fig. 4. Gehirn eines Stachelschweines, basale Fläche der rechten Hemisphäre.

O. Bulbus olfactorius.

a. Aeussere Riechwurzel.

s. Riechstreifen.

i. Innere Riechwurzel.

l l l l. Sulcus limbicus.

J. Uebergang des Orbitallappens in die mediale Hemisphärenwand.

L. p. Lamina perforata anterior.

b. Temporaltheil des Riechbündels.

Op. Opticus.

T. Tuberculum cinereum mit Corpus mammillare.
st. Hirnstiel.
P. Pons.
M. Verlängertes Mark.
Kl. Kleinhirn.

Fig. 5. Gehirn des Menschen. Orbitallappen der linken Seite mit dem Riechlappen bei geöffneter Fossa Sylvii.

B B. Balken.
Op. Opticus.
St. Gehirnstiel.
J. Insel.
N. Uncus.
L. t. Lobus temporalis.
F F. Stirnlappen.
a. Aeussere Riechwurzel.
i. Innere Riechwurzel; zwischen beiden einige Bündel der mittleren Wurzel, die das Trigonon olfactorium (Stelle der unteren Stirnwindung zwischen *a* und *i*) queren.
× × Obere, graue (frontale) Riechwurzel, die äussere Riechwurzel überschreitet den atrophischen Pol der Insel, der sich scharf gegen die Lamina perforata absetzt.
b b. Temporaler Antheil des Riechbündels.
r. Stelle, wohin Broca die Einstrahlung der oberen Riechwurzel verlegt.

Fig. 6. Gehirn des Menschen, Orbitallappen der linken Seite.

J. Insel.
P. Scheitellappen.
S. Sulcus olfactorius.
O. Hinteres Stück des Tractus olfactorius.
m. Medialer, *l.* Lateraler } Schenkel der Riechfurche.
t. o. Tuberculum olfactorium.
× Einstrahlungsgebiet der oberen Riechwurzel; nach Broca.

Fig. 7. Gehirn des Menschen, Orbitallappen der linken Seite.

J. Insel.
r r. Vordere Reil'sche Rinne.
P. Scheitellappen.
o. Stumpf des Tractus olfactorius.
m. medialer Schenkel des Sulcus olfactorius.
l l. lateraler » » » » , stark verlängert.

Fig. 8. Gehirn des Menschen, Orbitallappen der linken Seite.

J J. Insel.
F. Stirnlappen.
t. o. Tuberculum olfactorium.
r r r. Reil'sche Rinne.
m. medialer Schenkel des Sulcus olfactorius.
l. lateraler » » » » ; derselbe durchschneidet die untere Stirnwindung ihrer ganzen Breite nach und confluirt mit der Reil'schen Rinne.
t. o. Mit *J* zu einem Lappen verbunden.

Fig. 9. Orbitallappen eines sechsmonatlichen Embryo, linke Hemisphäre.

S. v. Sulcus olfactorius.

F. Tractus olfactorius, Stumpf.
Op. Opticus.
O. Operculum.
L. t. Abgestutzter Lobus temporalis.
L. p. Lamina perforata anterior.
R. Reil'sche Furche.
i i i. Insel.
G. t. i. Gyrus transversus insulae.

Fig. 10. Gehirn des Schweines, mediale Fläche der linken Hemisphäre.

C. c. Balken.
C. a. Commissura anterior.
O. Riechlappen.
L. p. Lamina perforata anterior.
P. Processus olfactorius fornicis.
r r. Eigentliches Riechbündel.
b b. Schläfenantheil des Riechbündels.

Fig. 11. Gehirn von Phalangista vulpina, mediale Fläche der linken Hemisphäre.

O. Lobus olfactorius.
C. a. Commissura anterior.
C. c. Rudimentärer Balken.
F. Fornix.
F. d. Fascia dentata.
L. p. Lamina perforata anterior.
P. Processus olfactorius fornicis.
r. Das eigentliche Riechbündel.
h. Seine Pars temporalis.
l l. Aeusserer Randbogen mit dem Uebergang in den Lobus olfactorius.

Tafel XV.

Fig. 1. Gehirn einer Maus, linke Hemisphäre, Sagittalschnitt nahe der Mittelebene; Vergr. Obj. 4, Oc. 2.

O. Lobus olfactorius.
A. Ammonshorn.
b b. Balken.
C. a. Commissura anterior.
F. Fornix.
F'. Processus olfactorius fornicis.
F. h. Sein Fasciculus hippocampi.

Fig. 2. Gehirn einer Maus, Frontalschnitt knapp vor der Commissura anterior; Vergr. Obj. 2; Oc. 3.

B B. Balken, oberflächlich die quer getroffenen Markbündel des äusseren Randbogens.
C. st. Corpus striatum.
C. st'. Theile des Corpus striatum, die von Markmassen unterbrochen sind und in die Lamina perforata anterior übergehen.
L. p. Lamina perforata anterior.
C. a. Commissura anterior.
r. Processus olfactorius fornicis.
R. Riechstreifen.

Fig. 3. Gehirn eines Kaninchens, Sagittalschnitt; Vergr. Obj. 2, Oc. 3.

B B. Balken.
C. Cingulumstrahlung.
n. Nucleus septi.
r r. Pars olfactoria des Processus olfactorius fornicis.
r^1 r^1. » hippocampi des Processus olfactorius fornicis.
C. a. Commissura anterior.
Op. Opticus.
O. Lobus olfactorius.
L. p. Lamina perforata anterior.

Fig. 4. Gehirn einer Maus, linke Hemisphäre, Sagittalschnitt; Vergr. Obj. 2, Oc. 2.

O. Lobus olfactorius.
A. Ammonshorn.
F. h. Fasciculus hippocampi.
C. Commissura anterior.
f. Fornix.
m. Corpus mammillare.
a a a. Markstrahlung des äusseren Randbogens, über dem Balken gelagert.
a^1. Bündel desselben, die sich der Pars hippocampi des Processus fornicis anschliessen.

Fig. 5. Gehirn einer Maus, Frontalschnitt durch den Forceps anterior; Vergr. Hartn. Obj. 2, Oc. 3.

B. Balken.
C. st. Corpus striatum.
C. a. Commissura anterior.
m. Markbündel zwischen der Lamina perforata anterior und dem Corpus striatum.
a. Cingulumstrahlung.
a'. Anschluss derselben an den Processus olfactorius fornicis.

Fig. 6. Gehirn einer Maus, Sagittalschnitt; Vergr. Hartn. Obj. 2, Oc. 3.

O. Lobus olfactorius.
L. p. Lamina perforata anterior.
F. Fornix.
C. a. Commissura anterior.
a a a. Markbündel des äusseren Randbogens, die in den Riechlappen einstrahlen.

Fig. 7. Gehirn einer Maus, Sagittalschnitt; Vergr. Obj. 4, Oc. 2.

O. Lobus olfactorius.
a. Mark des äusseren Randbogens.
B. Balken.
F. Fornix.
C. a. Commissura anterior.
L. p. Lamina perforata anterior.
f. Einstrahlung des Riechlappenmarkes in die Hemisphäre.

Fig. 8. Gehirn einer Maus, Sagittalschnitt im Bereiche der Umbiegungsstelle der Commissura anterior in den Riechlappen; Vergr. Obj. 4, Oc. 2.

O. Riechlappen.
A. Ammonshorn.
b. Balken.
Op. Opticus.

L. p. Lamina perforata anterior.
b'. Bündel der vorderen Commissur, die an der Peripherie des Corpus striatum aufwärts ziehen.
C. Commissura anterior mit ihrer Einstrahlung in den Riechlappen.
m. Markstrahlung des Riechlappens, welche das Innere der Lamina perforata durchsetzt.

Fig. 9. Gehirn einer Maus, Sagittalschnitt; Vergr. Obj. 4, Oc. 2.

O. Lobus olfactorius.
A. Ammonshorn.
b b. Balken.
C. a. Commissura anterior.
b'. Wie in Fig. 8.
Op. N. Opticus.
m. Wie in Fig. 8.

Tafel XVI.

Fig. 1. Gehirn einer Maus, Horizontalschnitt entsprechend der Commissura anterior; Vergr. Obj. 2, Oc. 3.

p. o. Pars olfactoria
p. t. » hippocampi } des Processus olfactorius fornicis.
L. Lobus olfactorius.
C. Corpus striatum.

Fig. 2. Gehirn eines Meerschweinchens, Sagittalschnitt; Vergr. Hartn. Obj. 2, Oc. 3.

Bei *L. p.* Anschluss von Bündeln der Lamina perforata anterior an die Pedunculusbahn.
O. Opticus.
P. Pedunculus cerebri.
L. m. Lamina perforata anterior, mit Markbündeln, die sich dem Grosshirnstiel anschliessen.
C. a. Commissura anterior.
m. Markstrahlung aus der Region der Lamina perforata gegen den Hirnstiel.

Fig. 3. Gehirn eines Igels, Schrägschnitt durch den Riechlappen, die Lamina perforata und die Pars hippocampi des Processus olfactorius fornicis; Vergr. Obj. 2, Oc. 2.

m. Mediale
l. Laterale } Seite des Gehirnes.
L. Lobus olfactorius.
L. p. Lamina perforata anterior.
L. h. Spitze des Lobus hippocampi (Uncus).
O. Opticus.
T. Tuber cinereum.
C. m. Corpus mammillare.
f. Pars hippocampi des Processus olfactorius fornicis.
f'. Bündel desselben zum Corpus mammillare und zum Tuber cinereum.

Fig. 4. Gehirn einer Maus, Horizontalschnitt durch die Lamina perforata unterhalb des Riechlappens; Vergr. Hartn. Obj. 2, Oc. 2.

M. Oberflächliches Mark (Riechstreif) des Lobus olfactorius.

L. p. a. Lamina perforata anterior.
O. Opticus.
T. Tuber cinereum.
C. m. Corpus mammillare.
F. Absteigender Gewölbeschenkel.
m. Ausstrahlung der Pars hippocampi des Processus olfactorius fornicis, der sich lateral Markbündel der Lamina perforata anschliessen.

Fig. 5. Nasenhöhle des Menschen, rechte Hälfte des Septum (*S*) ringsum, mit Ausnahme des oberen Randes abgelöst und nach oben geschlagen, die dunkle Figur stellt die Ausbreitung des Riechepithels dar; nach A. v. Brunn.

Fig. 6. Schema der sensiblen Nerven an der lateralen Nasenwand; theilweise nach Fr. Arnold.

h. Hintere
v. Vordere } Nasennerven.

Fig. 7. Sensible Nerven an der medialen Nasenwand nach Fr. Merkel.
e. Nervus ethmoidalis.
n. » nasopalatinus.

Tafel XVII.

Fig. 1. Laterale Wand einer rechten Nasenhöhle, die mittlere Nasenmuschel wurde entfernt.
b b. Schnittrand der mittleren Nasenmuschel.
a. Polyp am Processus uncinatus.

Fig. 2. Laterale Wand einer linken Nasenhöhle.
M. Der Rest der grösstentheils abgetragenen mittleren Nasenmuschel.
p. Polyp am Processus uncinatus.
C. Ein Lappen desselben, der sich bis an die äussere Wand fortsetzt.

Fig. 3. Laterale Wand einer linken Nasenhöhle mit einem Polypen, der aus dem mittleren Nasengange hervorgewuchert ist.
a. Mittlere Nasenmuschel.
O. Ostium maxillare accessorium.

Fig. 4. Dasselbe Präparat bei emporgeschlagener mittlerer Nasenmuschel. Der Polyp entspringt am Processus uncinatus und setzt sich auf die Schleimhaut der äusseren Wand fort. Im Bereiche dieser Stelle findet sich das Ostium maxillare accessorium.
A. Untere Siebbeinmuschel.
J. Das ausgeweitete Infundibulum.

Tafel XVIII.

Fig. 1. Laterale Wand einer rechten Nasenhöhle.
b. Die stark vergrösserte Bulla ethmoidalis.
p. Polyp an der Bulla.
c. Pathologische Schleimhautbrücke, die den vorderen Theil des Hiatus semilunaris abschliesst.

Fig. 2. Laterale Wand einer rechten Nasenhöhle mit mehreren schmalgestielten Polypen an der mittleren Muschel und am Processus uncinatus.

Fig. 3. Laterale Wand einer linken Nasenhöhle mit Hypertrophie der Schleimhaut der mittleren Nasenmuschel.
a. Kleine Polypen in der Fissura ethmoidalis inferior.

Fig. 4. Laterale Wand einer rechten Nasenhöhle mit zwei grossen Polypen.

b. Infundibulum.

c. Schleimhautcyste.

a. Ostium maxillare accessorium.

Tafel XIX.

Fig. 1. Laterale Wand einer rechten Nasenhöhle mit Polypen im mittleren und oberen Nasengange sowie an der unteren Siebbeinmuschel.

Fig. 2. Dasselbe Präparat bei emporgehobener mittlerer Nasenmuschel.

Bezeichnungen für beide:

A. Mittlere Nasenmuschel.

b. Polyp an der mittleren Nasenmuschel.

c. Polypen in der Fissura ethmoidalis inferior.

J. Dilatirtes Infundibulum. Vor ihm und an seinem unteren Rande je ein Polyp. Schleimhaut der unteren Muschel hypertrophirt.

Fig. 3. Laterale Wand einer rechten Nasenhöhle mit fünf Polypen im mittleren Nasengange.

Fig. 4. Dasselbe Präparat bei emporgeschlagener Nasenmuschel.

Bezeichnungen für beide:

A Mittlere Muschel.

a. Hügelartige Hypertrophie an der lateralen Nasenwand.

b u. *c*. Polypen an der Aussenfläche der mittleren Nasenmuschel.

d. Geschwulst an der Bulla ethmoidalis.

e. » » dem Processus uncinatus.

Tafel XX.

Fig. 1. Linke Nasenhöhle, laterale Wand, Polypen (*p*) im mittleren und im oberen Nasengange.

p^1. Hypertrophie am vorderen Ende der mittleren Muschel.

Fig. 2. Linke Nasenhöhle, laterale Wand mit einem grossen Polypen (*P*) im Infundibulum und einem anderen (*p*) an der Bulla ethmoidalis.

b. Recessus der lateralen Wand mit einem Ostium maxillare accessorium.

Fig. 3. Rechte Nasenhöhle, laterale Wand; Hypertrophie an den hinteren Muschelenden und am vorderen Ende der mittleren Nasenmuschel, und lappige Geschwülste (*p*) am Sulcus nasalis posterior.

Fig. 4. Rechte Nasenhöhle, laterale Wand; mehrere Polypen, einer sitzt an einer accessorischen Rinne der mittleren Nasenmuschel.

a a'. Verdickungen an den Enden der mittleren Nasenmuschel.

f. Accessorische Furche der mittleren Nasenmuschel.

p. Polyp im oberen Nasengange.

p'. » » mittleren Nasengange.

Tafel XXI.

Fig. 1. Laterale Wand einer linken Nasenhöhle mit einem Papillom an der unteren Nasenmuschel.

Fig. 2. Laterale Wand einer linken Nasenhöhle mit Geschwülsten an der Seitenwand des mittleren Nasenganges und mit Hypertrophie an der unteren

Muschel. Mittlere Nasenmuschel atrophisch, desgleichen stellenweise die Schleimhaut des Muschelbeines.

Fig. 3. Laterale Wand einer linken Nasenhöhle, Muscheln atrophisch. Polypöse Hypertrophien an den Lefzen des Hiatus semilunaris.

Fig. 4. Laterale Wand einer rechten Nasenhöhle, Polyp des Infundibulum. *a*. Ostium maxillare accessorium, durch welches ein Polyp der Kieferhöhle in das Cavum nasale gezogen ist.

Tafel XXII.

Fig. 1. Frontalschnitt durch ein Oberkiefergerüste. Hypertrophie der Schleimhaut an dem freien Rande der mittleren Nasenmuscheln und ein Polyp linkerseits an der oberen Lefze des Hiatus semilunaris.

a. Hypertrophirte und an das Septum gelagerte Ränder der mittleren Muscheln.

p. Polyp an der oberen Lefze des Hiatus.

Fig. 2. Laterale Wand einer rechten Nasenhöhle mit einer hügelartigen Geschwulst (*a*) an der äusseren Wand.

Fig. 3. Choanenbild einer Nasenhöhle mit polypösen Wucherungen (*p*) am Septum.

Fig. 4. Laterale Wand einer linken Nasenhöhle.

a. Polyp an der Fissur der Bulla ethmoidalis.

b. Polyp an der unteren Lefze des Hiatus.

c. Polyp, der am Ostium sphenoidale in die Keilbeinhöhle hineingewuchert ist.

d. Sulcus lacrymalis.

Fig. 5. Laterale Wand einer linken Nasenhöhle mit polypöser Degeneration des Schleimhautüberzuges der unteren Muschel.

Tafel XXIII.

Fig. 1. Laterale Wand einer linken Nasenhöhle mit Schleimhauthypertrophie.

a. Einschnitt der Muschel.

b. Gelappter Tumor an dem Rande des Einschnittes.

c. Isolirte, kleine, warzige Geschwulst der unteren Muschel.

Fig. 2. Laterale Wand einer rechten Nasenhöhle mit durch Atrophie geschrumpfter Nasenschleimhaut.

Fig. 3. Atrophische Muscheln.

Fig. 4. Apertura pyriformis mit knöcherner Synechie (*s*) zwischen der mittleren Muschel und der Nasenscheidewand.

a. Verdickung am Septum.

Fig. 5. Frontalschnitt eines Kiefergerüstes mit Synechien (*b* und *c*) und enormer Dilatation des Hiatus semilunaris.

Tafel XXIV.

Fig. 1 u. 2. Frontalschnitte durch ein Kiefergerüste mit Synechien und Defect der linken Kieferhöhle, 1 vorderes, 2 hinteres Segment.

Fig. 1. Vorderes Segment.

a. Asymmetrische untere Nasenwand.

C. Spongiosa,

b. Bindegewebspfropf, beide an Stelle des Sinus maxillaris.
d. Untere Muschel.
e. Hakenfortsatz der Scheidewand.
f. u. *g.* Der durch Synechien zwischen unterer Muschel und Nasenboden getheilte untere Nasengang.
h. Tief herabreichender mittlerer Nasengang.
i. Synechie zwischen mittlerer Muschel und Septum.
m. Synechie zwischen mittlerer Nasenmuschel und äusserer Nasenwand.
n. Ostium maxillare.
o. Siebbeinzelle.
t. Mündung des Thränennasenganges.

Fig. 2. Hinteres Segment.

p. Normale rechte Choane.
k. Die mehrfach getheilte linke Nasenhöhle sammt der Choane.
o. Hakenfortsatz des Septum.
f. u. *g.* Theile des unteren Nasenganges.
h. Durchschnitt der mittleren Muschel.
l. Verwachsung zwischen Muschel und Scheidewand im Bereiche der Riechspalte.

Fig. 3. Choanenbild desselben Präparates.

a. Septum.
b. Tuba Eustachii.
L. Levatorwulst.
c. Die normale Choane.
d. Die dreigetheilte Choane.
e. Hakenfortsatz der Scheidewand.
f. Untere Muschel.

Fig. 4. Nasenscheidewand mit Perforation.

Fig. 5. Knorpeliger Theil des Septum nasale von rechts gesehen. Perforation des Knorpels (schraffirte Stelle) und der Schleimhaut rechts, während die Schleimhaut an der linken Seite der Scheidewand noch erhalten ist.

Tafel XXV.

Fig. 1. Frontalschnitt durch ein Kiefergerüste, dessen eine Kieferhöhle durch zu weit emporreichende Spongiosa (*a*) verengt ist.

Fig. 2. Frontalschnitt eines Kiefergerüstes mit geräumigen und weit in den harten Gaumen fortgesetzten Kieferhöhlen.

a. Gaumenbucht.
b. Knochenkamm.
c. Wulst des Infraorbitalcanals.
d. Infraorbitalbucht.
e. Jochbeinbucht.

Fig. 3. Kiefergerüste mit einer erweiterten, bis in den Alveolarfortsatz (*a*) hineinreichenden Höhle. Auf der anderen Seite ragt die Spongiosa (*b*) hoch empor.

Fig. 4. Rechter Kiefer von aussen geöffnet. Die Kieferhöhle erstreckt sich weit in den Gaumen und Alveolarfortsatz hinein.

a a a. Alveolar- und Gaumenbucht.
c. Knochenkämme, durch welche die Bucht getheilt wird.
b. Vorsprünge von Zahnalveolen.
d. Infraorbitalbucht.

Fig. 5. Rechter Kiefer von aussen eröffnet. Die Zelle des Processus orbitalis ossis palati (*a*) ist in die Kieferhöhle mit einbezogen.

Tafel XXVI.

Fig. 1 u. 2. Frontalschnitt durch ein Kiefergerüste. Fig. 1 vorderes, Fig. 2 hinteres Segment. Die rechte Kieferhöhle (*a*) ist weit, die linke (*b*) durch Einsenkung der facialen Kieferwand (*c*) verengt. Die hiedurch bedingte Asymmetrie des Gesichtsskeletes tritt an der Gesichtsfläche des vorderen Segmentes klar zu Tage.

Fig. 3. Frontalschnitt durch ein Kiefergerüste mit Verkümmerung der Kieferhöhlen in Folge zu starker Buchtung der lateralen Nasenwände.

a. Nasenhöhle.

b b. Verkümmerte Kieferhöhlen.

c c. Ausgebuchtete, äussere Nasenwände.

d. Nervus infraorbitalis, bis zu welchem die eine Bucht sich erstreckt.

Fig. 4. Frontalschnitt durch ein Kiefergerüste mit Verkümmerung der rechten Kieferhöhle in Folge Ausbuchtung der äusseren Nasenwand (*a*) und Verdickung der Kieferhöhlenwand (*b*).

c. Kieferhöhle.

Tafel XXVII.

Fig. 1. Highmorshöhlen durch laterale Sagittalschnitte eröffnet. Stenose, hervorgerufen durch starke Ausbauchung der lateralen Nasenwände (*a*).

Fig. 2. Frontalschnitt durch ein Kiefergerüste mit angeborener Verkümmerung des linken Sinus maxillaris. Sie bildet eine kleine Bucht neben dem Canalis infraorbitalis. Rechte Kieferhöhle geräumig.

S. Sinus maxillaris.

J. Canalis infraorbitalis.

Fig. 3. Frontalschnitt durch ein Kiefergerüste.

Linker Sinus:

a. Eingang in die Infraorbitalbucht.

b. Breite Knochenlamelle, durch welche der Sinus unvollständig in zwei Kammern getheilt ist.

Rechter Sinus:

d. Eingang in eine Infraorbitalbucht.

c. Schleimhautfalte am oberen Rande des Einganges.

e. Grosse Schleimhautfalte.

f. Hakenfortsatz des Septum.

Fig. 4. Frontalschnitt durch ein Kiefergerüste. Die linke Kieferhöhle ist durch eine annähernd horizontal gelagerte Knochenplatte (*S*) in eine obere (*o*) und in eine untere (*u*) Cavität vollständig geschieden.

a. Mündung in die Fissura ethmoidalis inferior.

Fig. 5. Linke Kieferhöhle von aussen eröffnet. Der Sinus ist durch eine annähernd verticale Knochenplatte (*S. S*) in eine vordere und hintere Cavität getheilt. Die vordere mündet bei *O* in das Infundibulum, die hintere bei *O'* in den oberen Nasengang.

Tafel XXVIII.

Fig. 1—6. Boden der linken Kieferhöhle, um das verschiedene Verhalten der Alveolenvorsprünge zu zeigen.

Fig. 1. Boden tiefliegend.

b. Vorsprung des zweiten Buccalis.
m. » der vorderen Lippenwurzel des zweiten Molars.
m^2. » » Gaumenwurzel des ersten Molars.
m^1. » » hinteren Wangenwurzel des ersten Molars.
m^3. » » vorderen » » zweiten Molars.
m^4. » » hinteren » » » »

Fig. 2. Boden tiefliegend.

b^2. Vorsprung des zweiten Buccalis.
m. » der vorderen Wangenwurzel des ersten Molars.
m^1. » » hinteren » » » »
m^2. » » Gaumenwurzel des ersten Molars.
m^3. Grosser Wulst für die drei Wurzeln des zweiten Molars. Dehiscenz der Kuppel des Vorsprunges (m^4) von Seite des dritten Molars.

Fig. 3. Boden tiefliegend.

m^1. Grube vor dem Wulst mit Lücken an dem Alveolenvorsprunge der Gaumenwurzel des ersten Molars.
m^2. Hohler Querwulst für sämmtliche Wurzeln des zweiten Molars.

Fig. 4. Aehnlicher Fall.

g^1. Vordere } Grube.
g^2. Hintere }
m^3. Hohler Querwulst.

Fig. 5. Boden hochliegend. Derselbe beschränkt sich auf die Mahlzähne. Zwischen dem zweiten Buccalis (b^2) und dem ersten Molar (m^1) findet sich für die Wurzeln des letzteren ein flacher Querwulst.

Fig. 6. Frontalschnitt durch eine linke Kieferhöhle mit mehreren, von den Mahlzahnalveolen herrührenden Vorsprüngen.

Fig. 7. Schaf, Frontalschnitt der rechten Kieferhöhle.

S. Septum.
l. i. Muschelbein.
n. t. Nasoturbinale.
S. m. Sinus maxillaris.
m. Mahlzahnalveole, die den Sinus wesentlich verengt.

Fig. 8. Schleimhaut der menschlichen Kieferhöhle; Vergr. Hartn. Obj. 4, Oc. 3.

E. Epithel.
D. Drüsen.
P. Periostale Schleimhautschichte.

Fig. 9. Dasselbe, an einer Stelle, wo Drüsen bis an die periostale Schichte in die Tiefe reichen; Vergr. Hartn. Obj. 4, Oc. 3.

E. Epithel.
P. Periostale Schichte.
D. D. Drüsenhaufen.

Fig. 10. Dasselbe an einer drüsenlosen Stelle; Vergr. Hartn. Obj. 4, Oc. 3.

E. Epithel.
P. Periostale Schichte.
G. G. Gefässe.

Fig. 11. Schleimhaut der menschlichen Kieferhöhle, oberflächliche Partie mit Epithel; Vergr. Hartn. Obj. 8, Oc. 4.

E. Flimmerepithel.

S. Subepitheliale Schichte.

Tafel XXIX.

Fig. 1. Linkes Oberkieferbein, die nasale Wand weggebrochen, um die Oberfläche der Kieferhöhle mit den Gefäss- und Nervenfurchen blosszulegen.

J. Infraorbitalwulst.

a. Canalis dentalis anterior.

b. » » medius.

c. » » posterior.

Die Furchen sind streckenweise in Canäle umgewandelt.

Fig. 2. Linker Oberkiefer, Kieferhöhle von aussen her eröffnet.

O. m. Kleines Ostium maxillare.

O. m. a. Ostium maxillare accessorium.

Fig. 3. Dasselbe.

O. m. Langes, spaltförmiges Ostium maxillare.

Fig. 4. Rechter Oberkiefer, Kieferhöhle von aussen eröffnet.

O. m. Ostium maxillare durch eine Schleimhautfalte (*a*) in zwei Lücken getheilt.

Fig. 5. Dasselbe.

O. m. Grosses Ostium maxillare.

O. m. a. Ostium maxillare accessorium.

p. Processus uncinatus.

Tafel XXX.

Fig. 1. Rechtes Oberkiefer- und Gaumenbein eines Hundes mit dem nischenförmigen Sinus maxillaris.

g. Gaumenbein.

M. Muschelbein.

Fig. 2. Dasselbe Präparat in Verbindung mit dem Stirn- und dem Siebbeine

M. Muschelbein.

S. Siebbein.

p. m. Sein Processus maxillaris.

S. m. Sinus maxillaris.

Fig. 3. Orang, Frontalschnitt durch das Kiefergerüste, vordere Hälfte.

S. m. Sinus maxillaris.

H. Hohlraum des Siebbeines an Stelle der Siebbeinzellen, der mit dem Sinus maxillaris eine Cavität bildet.

Fig. 4. Dasselbe, hintere Hälfte.

K. Kieferhöhle.

A. Alveole des noch nicht durchbrochenen dritten Molars.

L. Hohlraum des Siebbeines, der mit der Kieferhöhle und durch eine grosse Oeffnung mit der Keilbeinhöhle communicirt.

O. sph. Vordere Keilbeinwand mit dem Ostium sphenoidale.

Fig. 5. Mycetes niger, linke Nasenhöhle, laterale Wand.

m. Muschelbein.

s. Höhlung des Siebbeines.

n. Nasoturbinale.
S. s. Sinus sphenoidalis.
O. Oeffnung, welche aus der Keilbeinhöhle in die Kieferhöhle führt.

Fig. 6. Hintere Wand eines rechten Sinus maxillaris mit Osteophytenbildung.
z. Zahnfortsatz.
v. Vordere } Bruchkante.
h. Hintere }

Fig. 7. Hintere Wand des linken Sinus maxillaris desselben Kiefergerüstes.
z. Zahnfortsatz.
v. Vordere } Sinuscavität.
h. Hintere }
s. Septum.
k. Neugebildete Knochenplatte.
f. Fistelgang einer perforirten Mahlzahnalveole.
z. Zahnfortsatz.

Tafel XXXI.

Fig. 1. Frontalschnitt durch ein Oberkiefergerüste, vorderes Segment.
a. Knöcherne Cyste.
b. Auskleidung der Cyste.
c. Ihr Hohlraum.

Fig. 2. Frontalschnitt durch ein Kiefergerüste mit Cysten, vorderes Segment.
a. Grosse Kiefercyste.
b. Eine zweite, kleinere Cyste, in welche bei *c* die Spitze eines Zahnes hineinragt.
d. Der in Folge der Cysten asymmetrische Nasenboden.
e. Wulst des Infraorbitalcanales.
f. Infraorbitalbucht.
g. Jochbeinbucht.

Fig. 3. Frontalschnitt eines linken Oberkieferbeines mit einer Cyste.
A. Processus frontalis.
B. Gaumen.
a. Alveole des zweiten Backenzahnes.
b. Cyste.

Fig. 4. Horizontalschnitt der Nasenhöhle und der linken Oberkiefergegend.
A. Sinus maxillaris.
B. Jochbein.
C. Keilbein.
D. Vomer.
E. Kiefercyste.
F. Lücke, die in den Hohlraum der Cyste führt.

Fig. 5. Sagittalschnitt durch die vorige Geschwulst des Kiefers.
A. Highmorshöhle.
B. Osteophytenlager an der Innenfläche der Kiefercyste.

Fig. 6. Rechtes Oberkiefergerüste mit grossem Defect des Oberkiefers und einer den Sinus maxillaris in zwei Etagen theilenden Knochenplatte.
A. Alveole des ersten Backenzahnes mit Perforation der Kuppel.

B. Die in Folge des Defectes sichtbare Knochenplatte.
Man sieht den missbildeten letzten Mahlzahn.

Fig. 7. Linker Oberkiefer mit einer in die Kieferhöhle hineinragenden, vom Zahnfortsatze ausgehenden Knochengeschwulst. Vom Zahnfleisch erstreckt sich ein Bindegewebsfortsatz in einen Canal der Geschwulst hinein (*f*).

Tafel XXXII.

Fig. 1. Die Highmorshöhle der rechten Seite ist von aussen eröffnet. Wulstiger Vorsprung einer Zahnalveole.

a. Osteome, die auf dem Vorsprunge aufsitzen.

Fig. 2. Frontalschnitt eines Kiefergerüstes, vorderes Segment.

A. Jochbein.

B. Fibrom.

C. Die durch die Geschwulst spaltförmig verengte linke Highmorshöhle.

Fig. 3. Frontalschnitt eines Oberkiefergerüstes, vorderes Segment. In der rechten Highmorshöhle findet sich ein grosser Polyp (*a*).

b. Wulst des Infraorbitalcanals.

c. Infraorbitalbucht.

d. Jochbeinbucht.

Fig. 4. Frontalschnitt durch ein Kiefergerüste, vorderes Segment.

a. Brückenartig ausgespannte Schleimhautgeschwulst des rechten Sinus.

Fig. 5. Rechter Oberkiefer, Sinus von aussen eröffnet.

a. Polyp.

b. Ausnehmend grosses Ostium maxillare accessorium.

Fig. 6. Frontalschnitt eines Kiefergerüstes, hinteres Segment. In der rechten Highmorshöhle sieht man drei Wülste gezeichnet, die einer ödematösen Aufquellung der Kieferhöhlenauskleidung entsprechen. Die Aufquellungen verleihen der Schleimhaut auf den ersten Blick das Aussehen, als wäre sie mit grossen Cysten besetzt.

Tafel XXXIII.

Fig. 1. Stirnbein. Die äussere Platte wurde abgetragen, um den Sinus frontalis zu eröffnen.

u. Untere } Wand.
h. Hintere }

S. Septum frontale.

O. f. Ostium »

B. Bulla frontalis.

Fig. 2. Sagittalschnitt durch die Stirnbeinhöhle.

a. Bucht der Crista galli.

b. » » Spina nasalis superior.

Fig. 3. Sagittalschnitt durch die Stirnbeinhöhle.

S. Sinus frontalis.

b. Bulla »

s. Sinus der Bulla frontalis.

B. » ethmoidalis.

P. Processus uncinatus.

H. Sinus zwischen dem vorderen Ansatze der mittleren Nasenmuschel und dem Processus uncinatus.

Fig. 4. Linke Nasenhöhle, laterale Wand.

b. Bulla ethmoidalis.
p. Processus uncinatus.
t. Thränenbein.
W. Kuppel des Hiatus semilunaris, die gegen den Sinus frontalis vorspringt.
O. Ostium zur Kuppel.
O. f. Ostium frontale.
m. Mittlere Muschel.
m'. » Siebbeinmuschel.
o. Obere »
a. Spalt zwischen der Bulla ethmoidalis und der mittleren Nasenmuschel, welcher in den Sinus der Pars orbitalis ossis frontis führt.
a'. Zelle zwischen der mittleren Muschel und der vorderen Keilbeinfläche. Die Zwischenwand beider fehlt.

Fig. 5. Katze, linke äussere Nasenwand mit Riechwülsten in der Stirnbeinhöhle.

Fig. 6. Keilbeinhöhle des Menschen, von oben her eröffnet.

O. sph. Ostium sphenoidale.
O. Wulst des Canalis opticus.
b. Bucht gegen den Processus pterygoideus.
c. » » das Sieb- und das Kieferbein.

Fig. 7. Keilbein und Siebbein eines Schafes, von unten gesehen.

K. K. Keilbein.
s. s. Lamina terminalis.
P. Vomer.
r. r. Haftplatte für Siebbeinmuscheln.
o. o. Oeffnung, die dem Ostium sphenoidale entspricht.

Fig. 8. Nasenhöhle eines niederen Affen, von unten gesehen.

K. Keilbein.
B. Os Bertini.
O. sph. Ostium sphenoidale.
v. Vomer.

Fig. 9. Durchschnitt eines hyperostotischen Keilbeinkörpers.

s. Wulstige Innenfläche des Sinus sphenoidalis.
o. Ostium sphenoidale.

Fig. 10. Horizontalschnitt durch das Stirn- und Siebbein und durch den Keilbeinkörper eines Menschen.

S. f. Sinus frontalis.
L. c. Lamina cribrosa.
C. Cellulae ethmoidales.
O. sph. Ostium sphenoidale.
S. sph. Sinus sphenoidalis.

Tafel XXXIV.

Fig. 1. Augenhöhle der rechten Seite.

a. Grosse Dehiscenz im Siebbein.
b. Dehiscenz des Orbitaldaches.

Fig. 2. Augenhöhle der linken Seite.
a. Dehiscenz des Siebbeines, die auch die Stirnbeinhöhle eröffnet hat.
b. Dehiscenz des Orbitalbodens.

Fig. 3. Augenhöhle der linken Seite.
a. Dehiscenz des Siebbeines und der Stirnbeinhöhle.

Fig. 4. Frontalschnitt der Augen- und der Nasenhöhle.
a. Dehiscenz des Siebbeines.

Fig. 5. Schleimhaut des Siebbeines; Vergr. Hartn. Obj. 4, Oc. 3. Die dicke, drüsenreiche Partie (*R*) stellt den Uebergang in die Riechschleimhaut dar.
S. Siebbeinschleimhaut.

Fig. 6. Schleimhaut einer Siebbeinzelle; Vergr. Hartn. Obj. 4, Oc. 3.

Fig. 7. Dasselbe, drüsenlose Stelle; Vergr. Hartn. Obj. 4, Oc. 3.

Tafelregister.

Alveolenvorsprünge der Kieferhöhle Taf. XXV, Fig. 4; Taf. XXVIII, Fig. 1—6.
Apertura pyriformis Taf. I, Fig. 1—5.
Aeussere Nase:
Knochen Taf. I u. III.
Knorpel Taf. I, Fig. 9—15; Taf. II, Fig. 1.
Muskeln Taf. II, Fig. 2—3.
Gefässe Taf. II, Fig. 7—8.
Haut und Schleimhaut Taf. II, Fig. 4—6.
Bulla cthmoidalis (ihre verschiedenen Formen) Taf. IV, Fig. 11; Taf. VI, Fig. 1; Taf. IX, Fig. 1—3, 5 u. 6; Taf. X, Fig. 1—3; Taf. XVII, Fig. 1; Taf. XXXIII, Fig. 4.
Bulla frontalis Taf. XXXIII, Fig. 3—4.
Choanenbild der Nasenhöhle Taf. X, Fig. 6.
Cribrum alveolare Taf. XXVIII, Fig. 1—3.
Crista galli (pneumatisch) Taf. XXXIII, Fig. 2.
Defectbildungen der Nasenbeine Taf. III.
Dehiscenz der Kieferhöhle Taf. XXXIV, Fig. 2.
» » Stirnbeinhöhle Taf. XXXIV, Fig. 1—3.
» des Siebbeines Taf. XXXIV, Fig. 1—3.
Gefässe der Nasenhöhle Taf. XIII.
Hakenfortsatz Taf. X, Fig. 5—7, Taf. XXVII, Fig. 3.
Hiatus maxillaris Taf. IV, Fig. 1—2.
» semilunaris Taf. IX, Fig. 1—3 u. 6; Taf. X, Fig. 1—3, 4 u. 6; Taf. XI, Fig. 1—2; Taf. XIII, Fig. 5.
Hypertrophie der unteren Muschel Taf. IX, Fig. 6; Taf. XVIII, Fig. 3; Taf. XXII, Fig. 5.
Hypertrophie der mittleren Muschel Taf. XX, Fig. 1; Taf. XXIII, Fig. 1.
» an der lateralen Nasenwand Taf. XVII, Fig. 1—4; Taf. XVIII, Fig. 1—4; Taf. XIX, Fig. 1—4; Taf. XXI. Fig. 2—3; Taf. XXII, Fig. 2.
Hypertrophie am Processus uncinatus Taf. XXI, Fig. 3.
Infundibulum, Dilatation Taf. XI, Fig. 1—2; Taf. XVII, Fig. 4; Taf. XVIII, Fig. 2; Taf. XXIX, Fig. 5.
Keilbeinhöhle:
Anatomie Taf. XXXIII, Fig. 6 u. 10.
Vergleichende Anatomie Taf. XXX, Fig. 3—5.
Entwicklung Taf. VIII, Fig. 1.
Keilbeinmuscheln Taf. XXXIII, Fig. 7—8.

Keilbeinhöhle:
Communication mit der Kieferhöhle Taf. XXX, Fig. 5.
" " " und Siebbeinhöhle Taf. XXX, Fig. 3—4.
Hyperostose Taf. XXXIII, Fig. 9.
Polypen Taf. XXII, Fig. 4.
Kieferhöhle:
Entwicklung Taf. VIII.
Leisten Taf. XXV, Fig. 4.
Theilung in mehrere Fächer Taf. XXVII, Fig. 4—5.
Schleimhautfalten Taf. XXVII, Fig. 3.
Alveolenvorsprünge Taf. XXV, Fig. 4, Taf. XXVIII, Fig. 1—6.
Osteophyten Taf. XXX, Fig. 6—7.
Verdickung der Wände Taf. XXVI, Fig. 4.
Cysten Taf. XXXI, Fig. 1—7.
Fibrom Taf. XXII, Fig. 2.
Osteom Taf. XXXI, Fig. 7, Taf. XXXII, Fig. 1.
Dehiscenz Taf. XXXIV, Fig. 2.
Asymmetrie Taf. XXVI, Fig. 1—2.
Schleimhautentzündung Taf. XXXII, Fig. 6.
Gaumenbucht Taf. XXV, Fig. 5.
Schleimhauthistologie Taf. XXVIII, Fig. 8—11.
Vergleichende Anatomie Taf. XXX, Fig. 1—5.
Gefäss- und Nervenfurchen Taf. XXIX, Fig. 1.
Polypen Taf. XXI, Fig. 4; Taf. XXXII, Fig. 3—5.
Verkümmerung Taf. XIV, Fig. 1—3; Taf. XXVI, Fig. 2—4 u. 6; Taf. XXVII, Fig. 2.
Stenose Taf. XXV, Fig. 1.
Geräumigkeit Taf. XXV, Fig. 2 u. 4.
Alveolenbucht Taf. XXV, Fig. 2—4.
Lamina cribrosa, verschiedene Formen Taf. IV, Fig. 6—8.
Lymphspalten der Nasenschleimhaut Taf. XII, Fig. 6.
Muschelbein:
Architektur Taf. IV, Fig. 3.
Fortsätze Taf. IV, Fig. 2.
Einschnitt Taf. IX, Fig. 4; Taf. XXIII, Fig. 1.
Doppelt gewunden Taf. IV, Fig 4—5.
Entwicklung Taf. VII, Fig. 9.
Atrophie Taf. XXIII, Fig. 2—3.
Papillom Taf. XXI, Fig. 1.
Nasenbeine:
Anatomie Taf. I.
Defectbildungen Taf. III.
Nasenhöhle:
Wände geräumig Taf. XXVI, Fig. 3.
Fontanellen Taf. IV, Fig. 1—2.
Choanenbild Taf. X, Fig. 6.
Grosse Buchtungen der lateralen Wand Taf. XXVI, Fig. 3; Taf. XXVII, Fig. 1.
Nasenhöhle des Neugeborenen Taf. XI, Fig. 4—6.
Hintere Nasenwand Taf. XI, Fig. 3.
Entwicklung Taf. VII, VIII u. XI.

Nasenhöhle:
Gefässe Taf. XIII.
Schleimhaut Taf. XII.
Nasoturbinale Taf. IV, Fig. 12—13.
Nerven der Nasenschleimhaut Taf. XVI, Fig. 6—7.
Oberkiefer, nasale Wand Taf. IV, Fig. 1—2.
Ossicula subnasalia Taf. I, Fig. 7—8.
Ossiculum Bertini Taf. XXXIII, Fig. 7—8.
Ostium frontale Taf. IX, Fig. 2, 4; Taf. X, Fig. 1—3; Taf. XXXIII, Fig. 4.
» maxillare Taf. IX, Fig. 1, 3, 5—6; Taf. XXIX, Fig. 2—5.
» » accessorium Taf. IX, Fig. 1; Taf. XVII, Fig. 3, 4; Taf. XVIII, Fig. 4; Taf. XX, Fig. 2; Taf. XXI, Fig. 4; Taf. XXIX, Fig. 2, 5; Taf. XXXII, Fig. 5.
Ostium sphenoidale Taf. XXXIII, Fig. 6 u. 10.
Plica vestibuli Taf. I, Fig. 15; Taf. XX, Fig. 3.
Polypen:
der Nasenhöhle Taf. XVII—XXII;
am Processus uncinatus Taf. XVIII, Fig. 2, 4; Taf. XIX, Fig. 1, 3—4; Taf. XXII, Fig. 4; Taf. XXVII, Fig. 2—4;
an der Bulla ethmoidalis Taf. XVIII, Fig. 1, 4; Taf. XIX, Fig. 3, 4; Taf. XX, Fig. 4; Taf. XXII, Fig. 4;
im Infundibulum Taf. XIX, Fig. 1; Taf. XX, Fig. 2; Taf. XXI, Fig. 1;
an der unteren Siebbeinmuschel Taf. XVIII, Fig. 2—3; Taf. XIX, Fig. 1—2; Taf. XX, Fig. 4;
am Sulcus nasalis posterior Taf. XX, Fig 3;
der Keilbeinhöhle Taf. XXII, Fig. 4.
Processus uncinatus ossis ethmoidei Taf. VI. Fig. 1; Taf. IX, Fig. 1—6; Taf. X, Fig. 1—3, 4—5; Taf. XXXIII, Fig. 4.
Prosimier Hiatus semilunaris Taf. IV, Fig. 12—13.
Septum frontale Taf. XXXIII, Fig. 1.
» nasale Taf. II, Fig. 1; Taf. X, Fig. 4—7.
» sphenoidale Taf. XXXIII, Fig. 6.
Siebbeinmuscheln:
Zwei Muscheln Taf. V, Fig. 4[1]).
Drei » Taf. V, Fig. 1 u. 2[1]).
Vier » Taf. V, Fig. 5 u. 6.
Mittlere Siebbeinmuschel verkümmert Taf. V, Fig 3 u. 6.
Untere Siebbeinmuschel mit sagittaler Rinne Taf. IX, Fig. 7; Taf. XX, Fig. 3—4.
Untere Siebbeinmuschel, Einschnitt Taf. X, Fig. 7.
Untere Siebbeinmuschel in eine grosse Blase umgewandelt Taf. IV, Fig. 9—10.
Vergleichende Anatomie Taf. VI, Fig. 3, 5—9.
Bildungsanomalie Taf. VI, Fig. 4.
Atrophie Taf. XVII, Fig. 3—4; Taf. XIX, Fig. 1; Taf. XXI, Fig. 2—3; Taf. XXIII, Fig. 2—3.
Rachentonsille Taf. XI, Fig. 3.
Hypertrophie Taf. XI, Fig. 7—8.
Riechcentrum Taf. XIV—XVI.
Lobus limbicus Taf. XIV. Fig. 1—5.

[1]) Und mehrere der Tafeln mit Darstellungen der äusseren Nasenwand.

Riechcentrum:
Sulcus » Taf. XIV, Fig. 2.
Aeusserer Randbogen Taf. XIV, Fig. 11.
Innerer » Taf. XIV, Fig. 11.
Processus olfactorius fornicis Taf. XIV, Fig. 4, 10; Taf. XV, Fig. 1—3; Taf. XVI. Fig. 3—4.
Seine Pars hippocampi Taf. XVI, Fig. 3.
Sein Riechbündel Taf. XV, Fig. 3.
Sulcus olfactorius, Anomalien Taf. XIV, Fig. 5—8.
Commissura anterior Taf. XV, Fig. 6; Taf. XVI, Fig. 1.
Cingulumstrahlung Taf. XV, Fig. 4—6.
Lamina perforata anterior Taf. XIV, Fig. 4—5.
Riechlappenstrahlung zum Stirnlappen Taf. XV, Fig. 6.
Pedunculusstrahlung des Riechlappens Taf. XVI, Fig. 2.
Riechepithel, Ausbreitung Taf. XVI, Fig. 5.
Riechgrübchen Taf. VII, Fig. 1 u. 3.
Riechnervenscheiden Taf. XII, Fig. 6.
Riechzellen Taf. XII. Fig. 7—8.
Schwellkörper Taf. XIII, Fig. 6—8.
Siebbein:
Spalten Taf. V u. Taf. VI, Fig. 2; Taf. XXXIII, Fig. 4.
Mangelhafte Entwicklung Taf. VI, Fig. 4; Taf. XXXIV, Fig. 1—4.
Schleimhaut Taf. XXXIV, Fig. 5—7.
Lamina cribrosa Taf. IV, Fig. 6—8.
Communication mit der Kiefer- und Keilbeinhöhle Taf. XXX, Fig. 3—4.
Zellen Taf. XXXIII, Fig. 4 u. 10.
Stirnbeinhöhle Taf. XXXIII, Fig. 7—8.
Riechwülste enthaltend Taf. XXXIII, Fig. 10.
Septum Taf. XXXIII, Fig. 1.
Tiefes Herabreichen gegen den Nasenrücken Taf. XXXIII, Fig. 2.
Septum:
Knorpeliges Taf. I, Fig. 9, 10, 12; Taf. II, Fig. 1.
Hakenfortsatz Taf. X, Fig. 5—7; Taf. XXVII, Fig. 3.
Tuberculum septi Taf. X, Fig. 4.
Ulcus perforans Taf. XXIV, Fig. 4—5.
Hypertrophie Taf. XXII, Fig. 3.
Sulcus nasalis posterior Taf. IX, Fig. 2.
Synechien Taf. XIV, Fig. 1—3; Taf. XXIII, Fig. 4—5.
Thränenfurche Taf. IX, Fig. 2; Taf. XXII, Fig. 4; Taf. XXXIII, Fig. 4.
Tuberculum septi Taf. X, Fig. 4.

Druckfehlerverzeichniss.

Seite	1,	Zeile	5	von	oben	statt diese — die sie.
»	5,	unter	Anmerkung	*)	statt	est modo — et modo.
»	23,	Zeile	1	von	unten	statt Fig. *F F F* — Fig. 1 *F F F*.
»	33,	»	11	»	»	» Fig. 14 — Fig. 10.
»	63,	»	10	»	»	» Fig. 3*p* — Fig. 2*p*.
»	76,	Anmerkung,	Zeile	2	von	unten statt delie fosse — delle fosse.
»	81,	Zeile	1	von	oben	statt pneumatische — pneumatischen.
»	81,	»	5	»	unten	statt Fig. 1 u. 2 — Fig. 2.
»	95,	»	9	»	»	» Fig. 3 — Fig. 2.
»	97,	»	13	»	»	» Fig. 2*h* — Fig. 2.
»	224,	»	3	»	»	» Bindegeweben — Bindegewebe.
»	247,	»	10	»	»	» Fig. 1*h* — Fig. 2*h*.
»	352,	»	14	»	oben	» P — B.
»	375,	»	11	»	unten	» B — b.
»	384,	»	24	»	»	» L p. — L. m.

Fig. 1.

Fig. 2.

Fig 3.

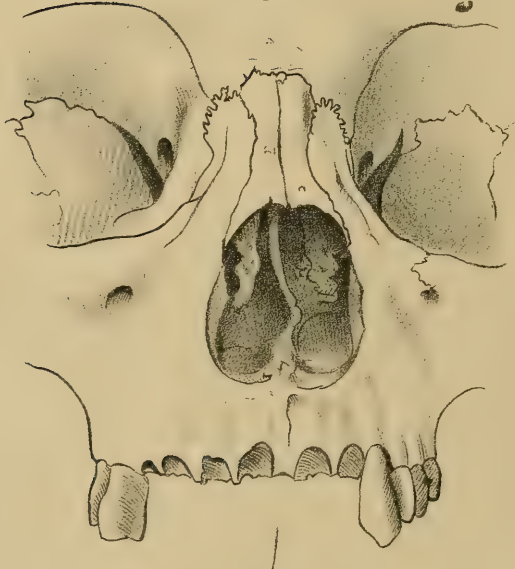

Fig. 4.

Fig. 6.

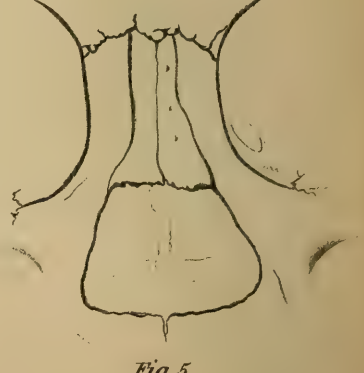

Fig. 5.

A. Berger lithogr.

Verlag v. W.

Fig. 7.

Fig. 8.



Fig. 9.

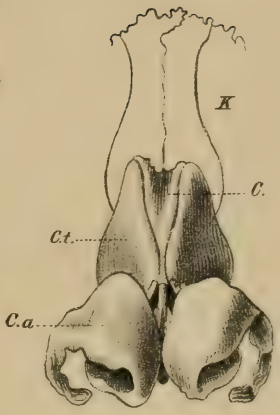

Fig. 11.

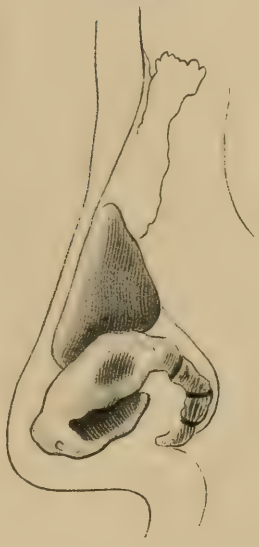

Fig. 10.

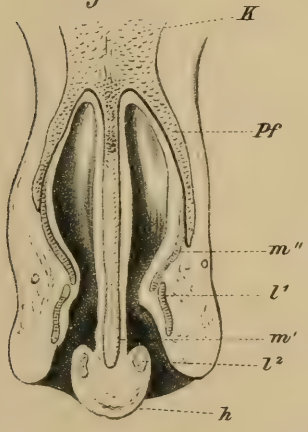

Fig. 12.

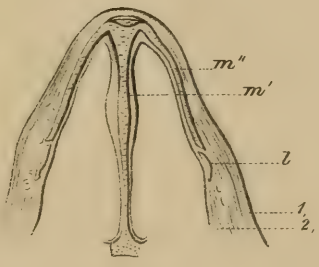

Fig. 13.

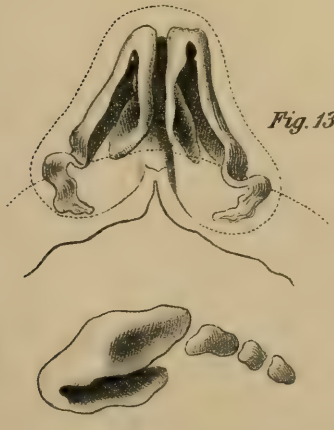

Fig. 14.

Fig. 15.

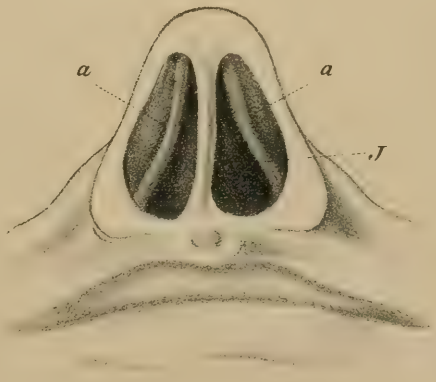

· in Wien.

Druck v. G. Freytag & Berndt, Wien

Fig. 1.

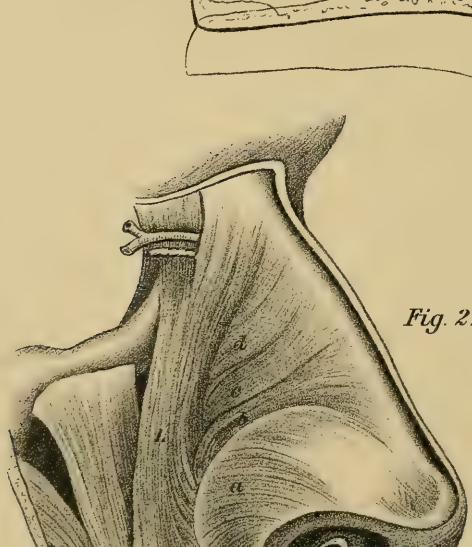

Fig. 2.

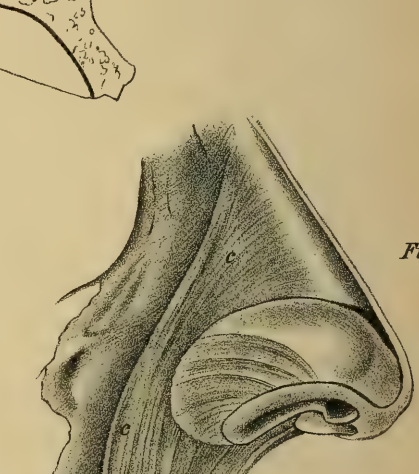

Fig. 3.

Fig. 5.

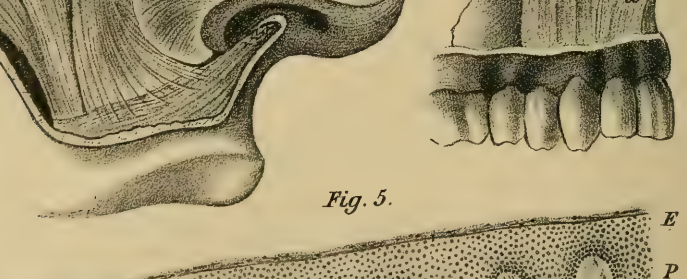

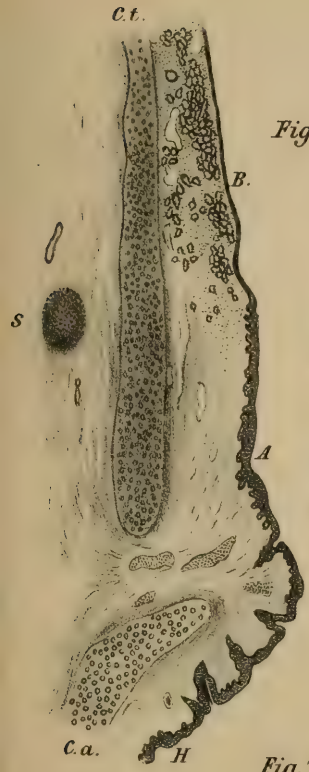

Fig. 4.

Fig. 6.



Fig. 7.

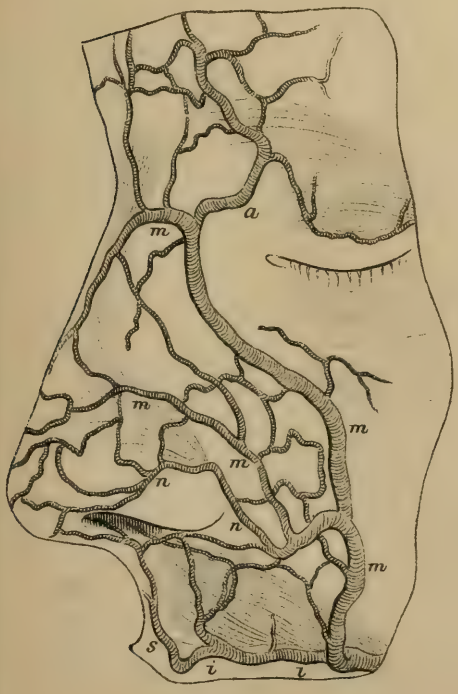

Fig. 8.

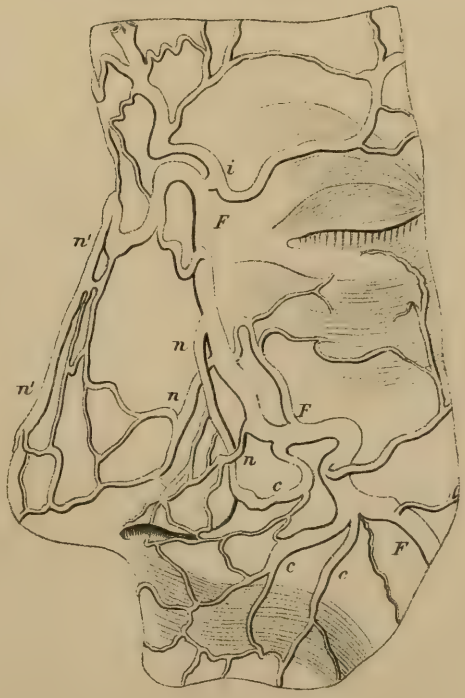

Druck v. G. Freytag & Berndt Wien.

Fig. 1.

Fig. 2.

Fig. 3.

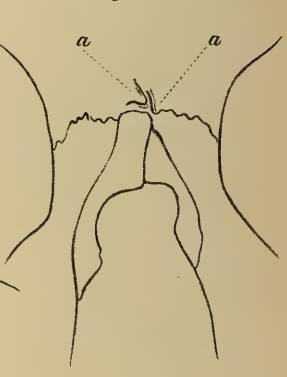

Fig. 4.

Fig. 5.

Fig. 6.

Fig. 7.

Fig. 8.

Fig. 9.

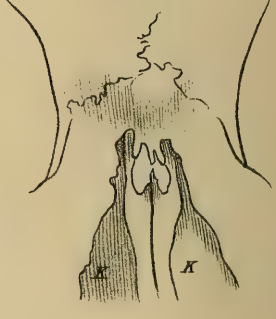

A. Berger lithogr.

Verlag v. W. Bra

Fig. 10.

Fig. 11.

Fig. 12.

Fig. 13.

Fig. 14.

Fig. 15.

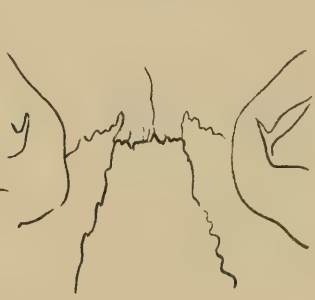

Fig. 16.

Fig. 17.

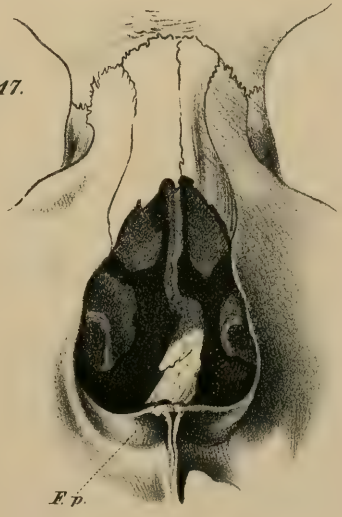

er in Wien.

Druck v. G. Freytag & Berndt, Wien.

Fig. 1.

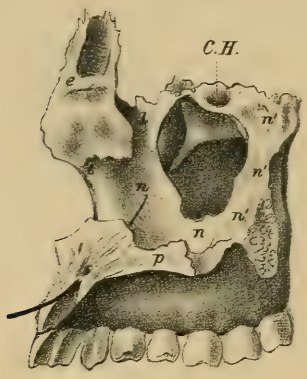

Fig. 2.

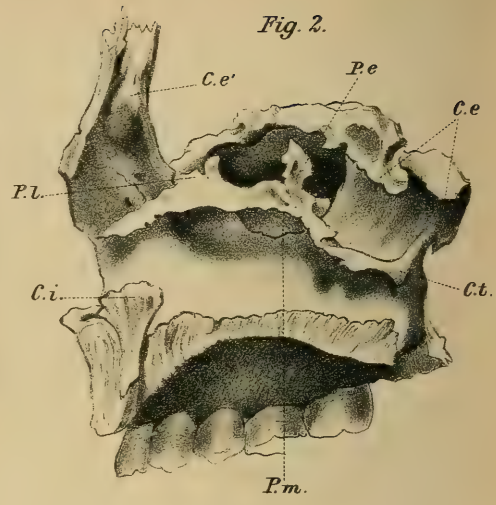

Fig. 3.

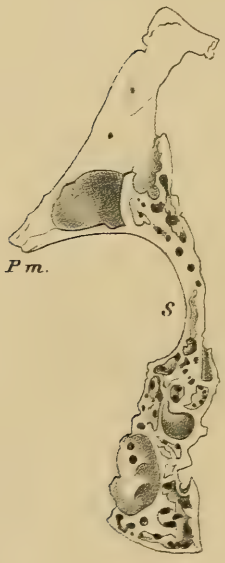

Fig. 4.

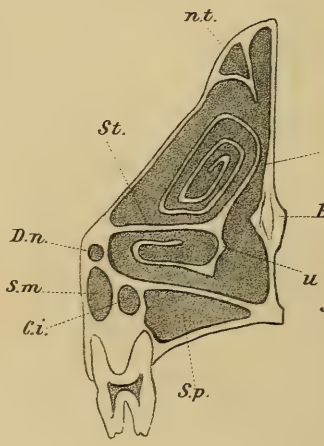

Fig. 5.

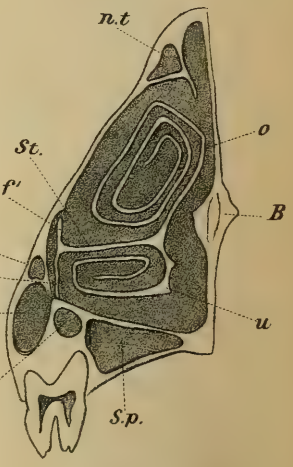

Fig. 6.

Fig. 7.

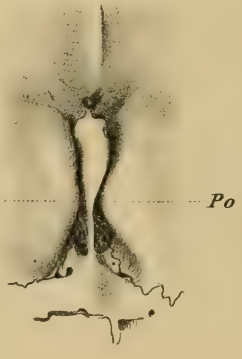

Fig. 8.

A. Berger lithogr.

Verlag v. W. Br

Fig. 9.

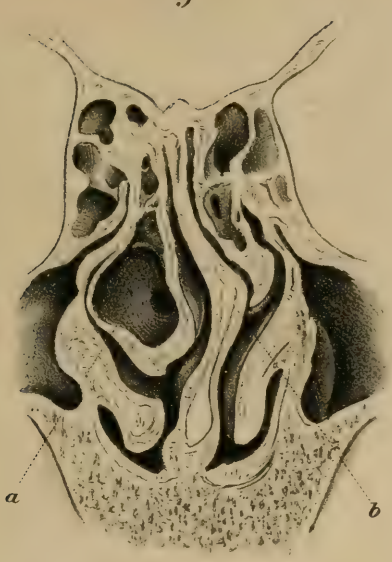

Fig. 10.

Fig. 11.

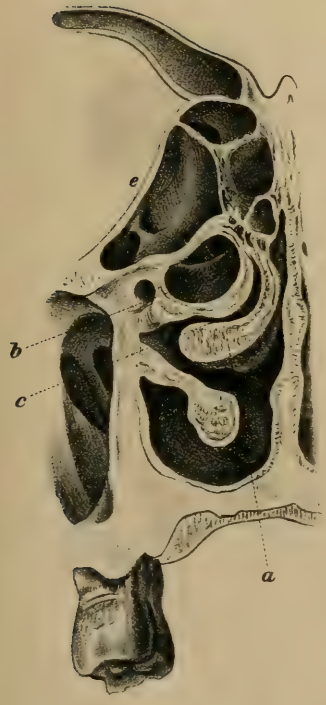

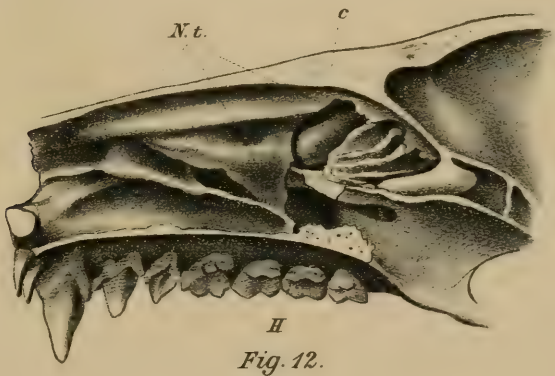

Fig. 12.

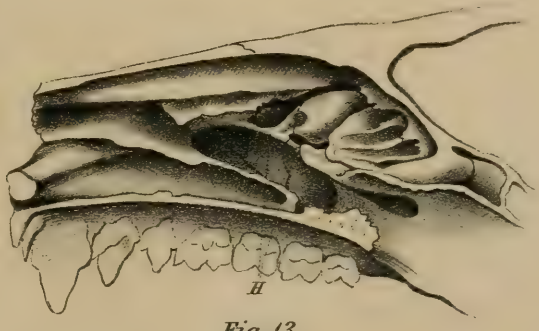

Fig. 13.

ter in Wien.

Druck v. G. Freytag & Berndt, Wien.

Fig. 1.

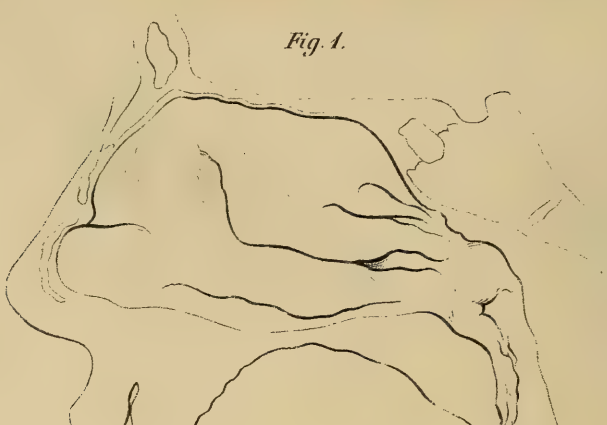

Fig. 2.

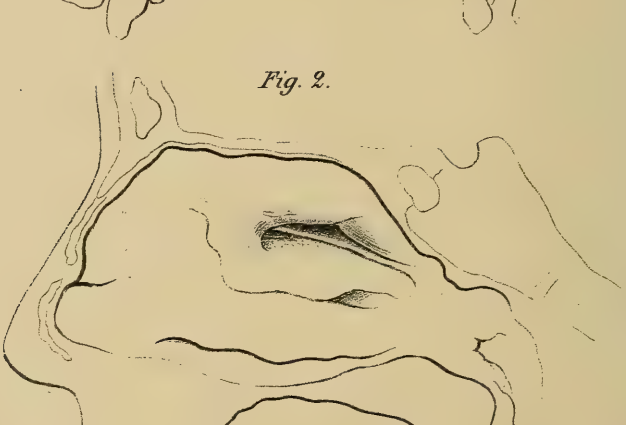

Fig. 3.

A. Berger lith. Anst.

Verlag v. W. Brau

Fig. 4.

Fig. 5.

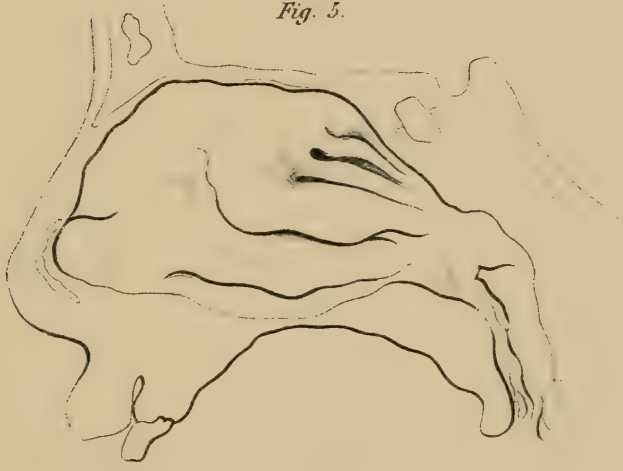

Fig. 6.

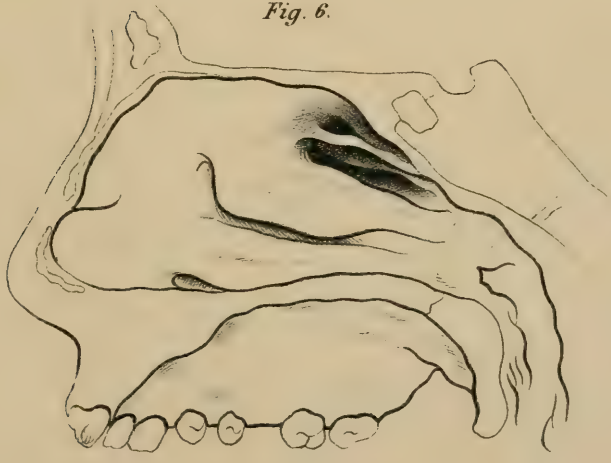

ller in Wien.

Druck v. J. Frey tag & Berndt Wien

Fig. 1.

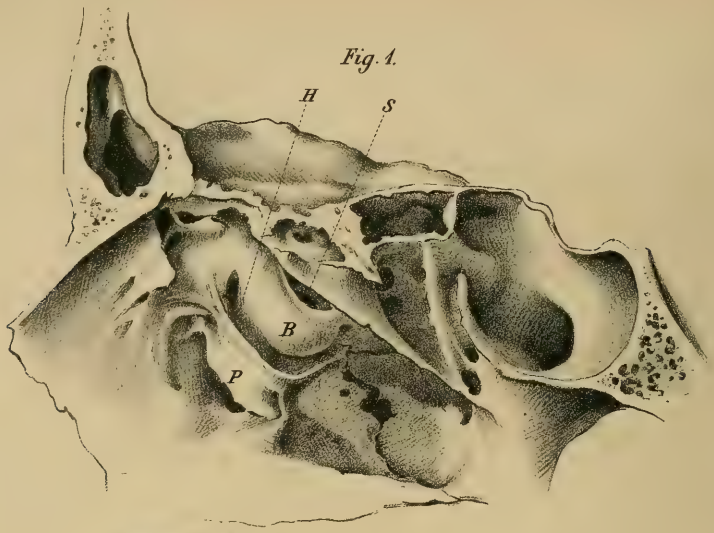

Fig. 2.

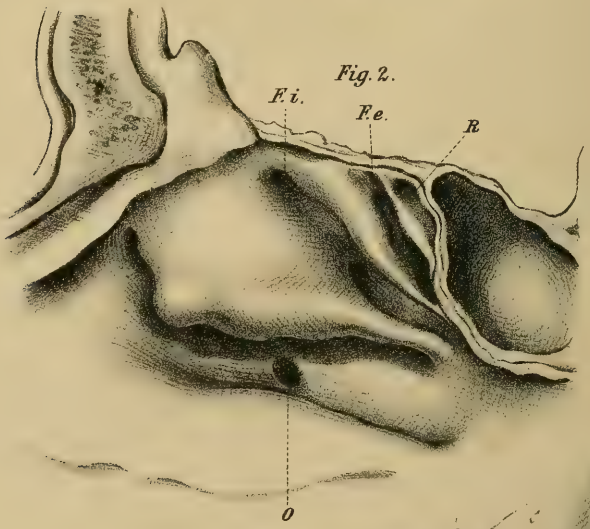

Fig. 3.

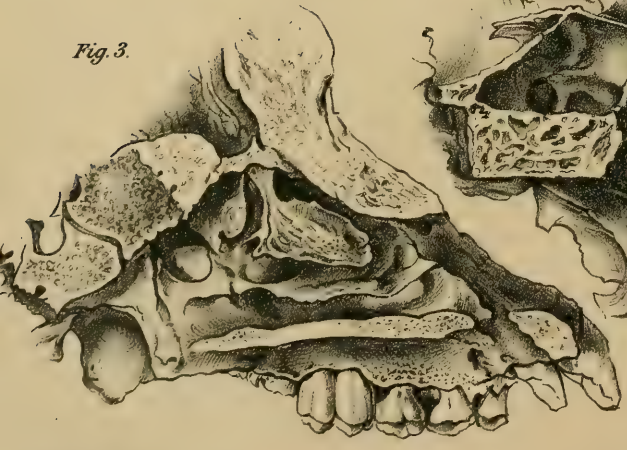

Fig. 7.

A. Berger lithogr.

Verlag v. W. Braum

Fig. 4.

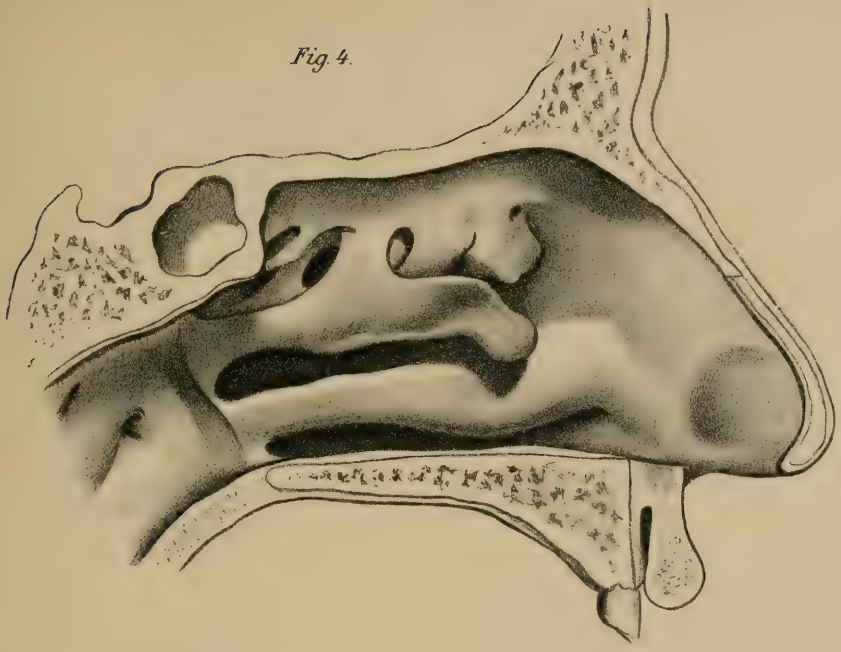

Fig. 5.

Fig. 6.

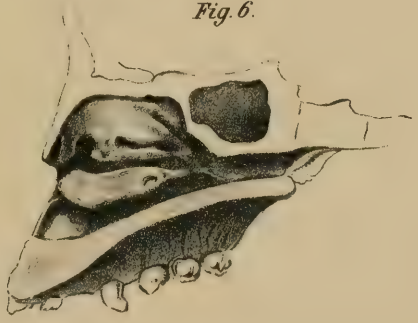

Fig. 8.

Fig. 9.

in Wien.

Druck v. G. Freytag & Berndt, Wien.

Fig. 1.

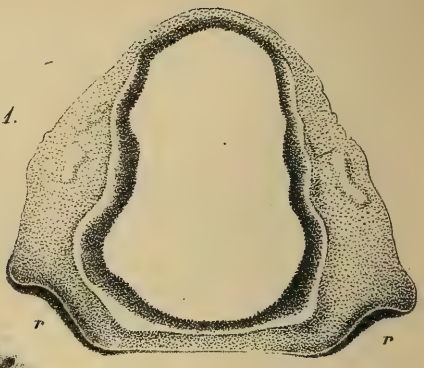

Fig. 2.

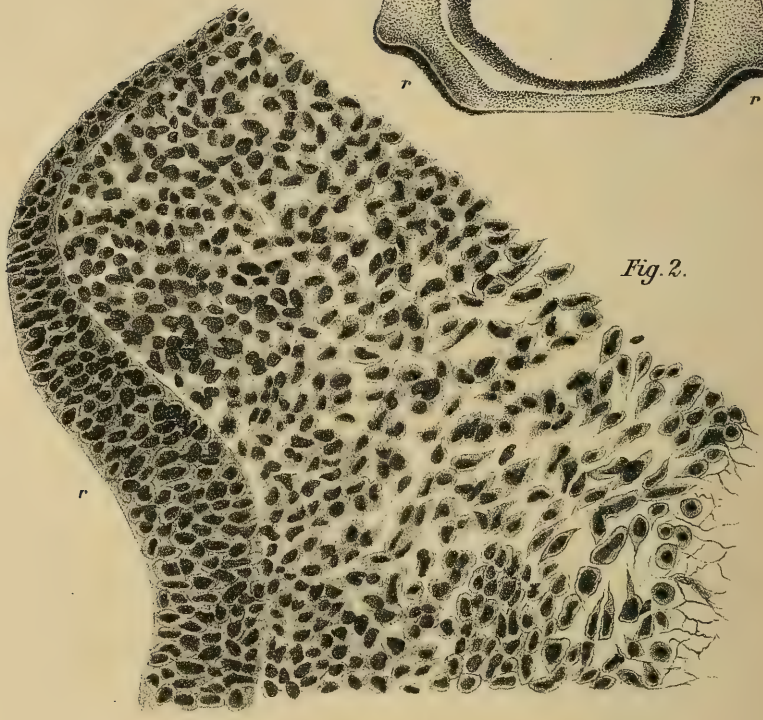

Fig. 3.

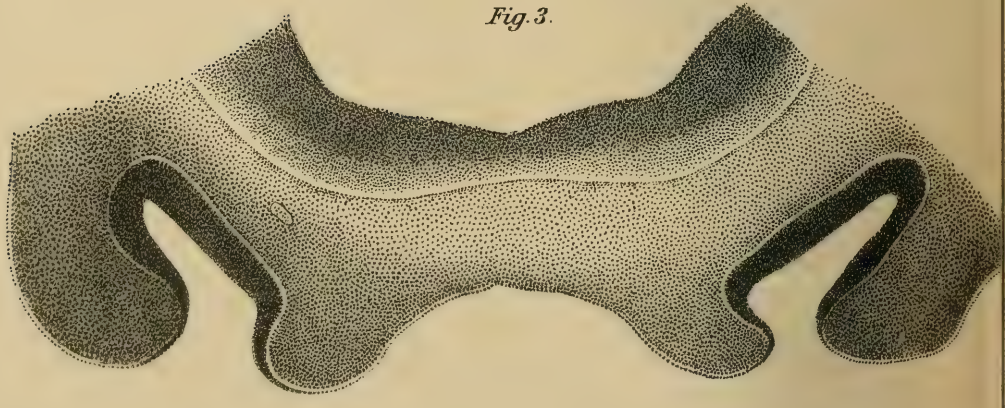

A. Berger lithogr.

Verlag v. W.

Fig. 4.

Fig. 5.

Fig. 6.

Fig. 7.

Fig. 8.

Fig. 9.

Fig. 10.



Fig. 11.

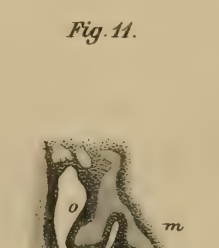

Fig. 12.



müller in Wien.

Fig. 1.

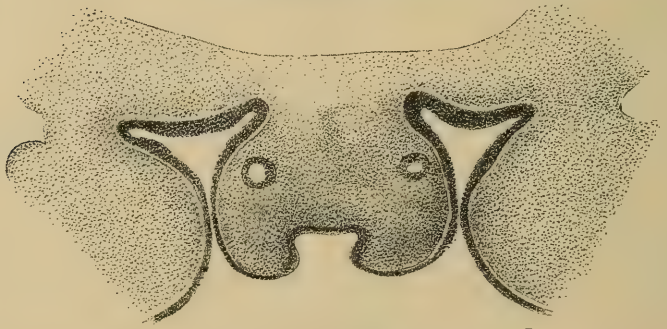

Fig. 2.

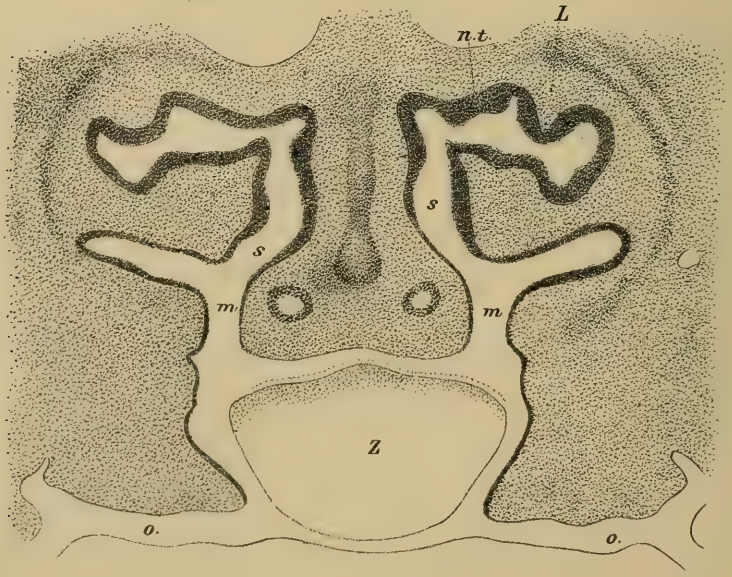

Fig. 3.

Verlag v. W. Braumü

Fig. 4.

Fig. 5.

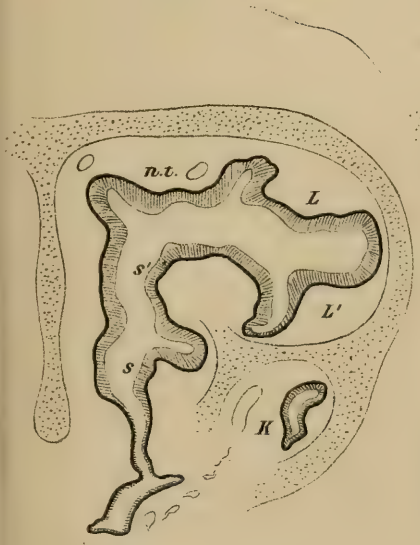

Fig. 6.

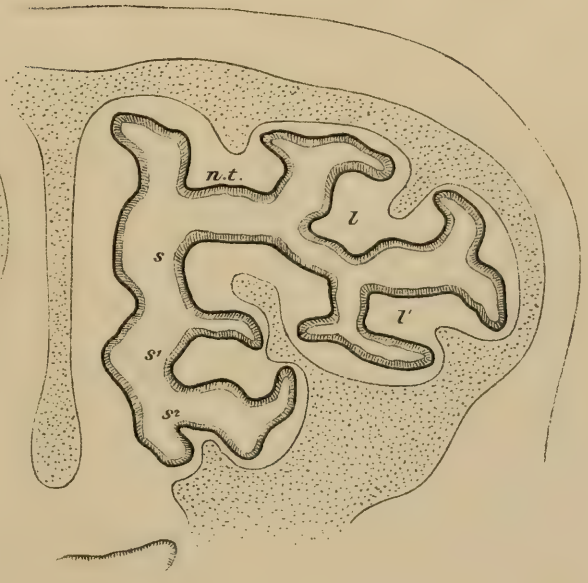

Druck v. C. Ueberreuter & Bernat, Wien.

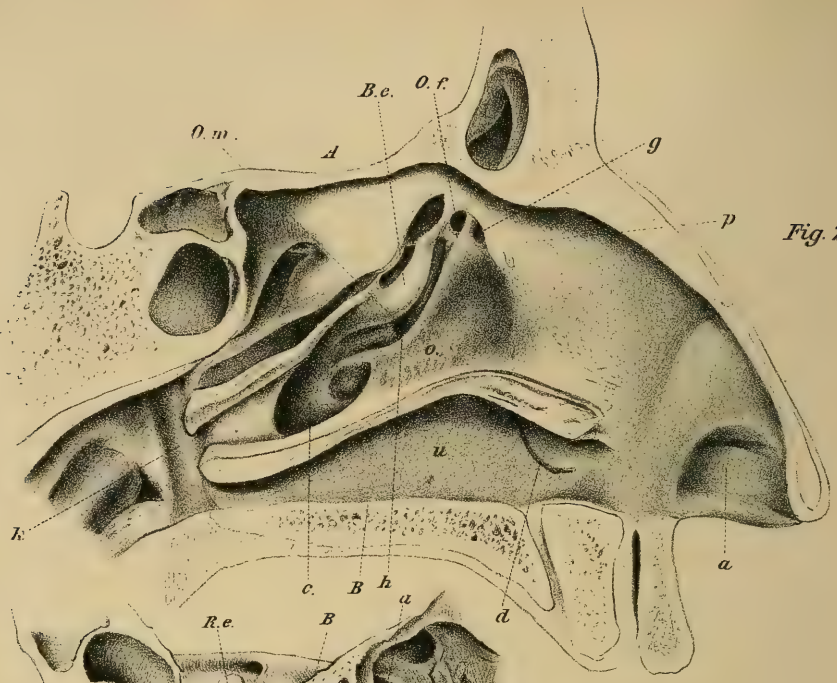

Fig. 2.

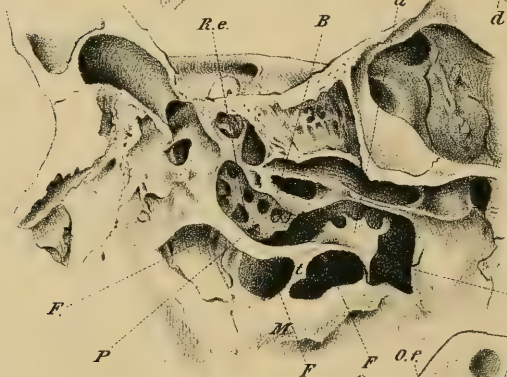

Fig. 1.

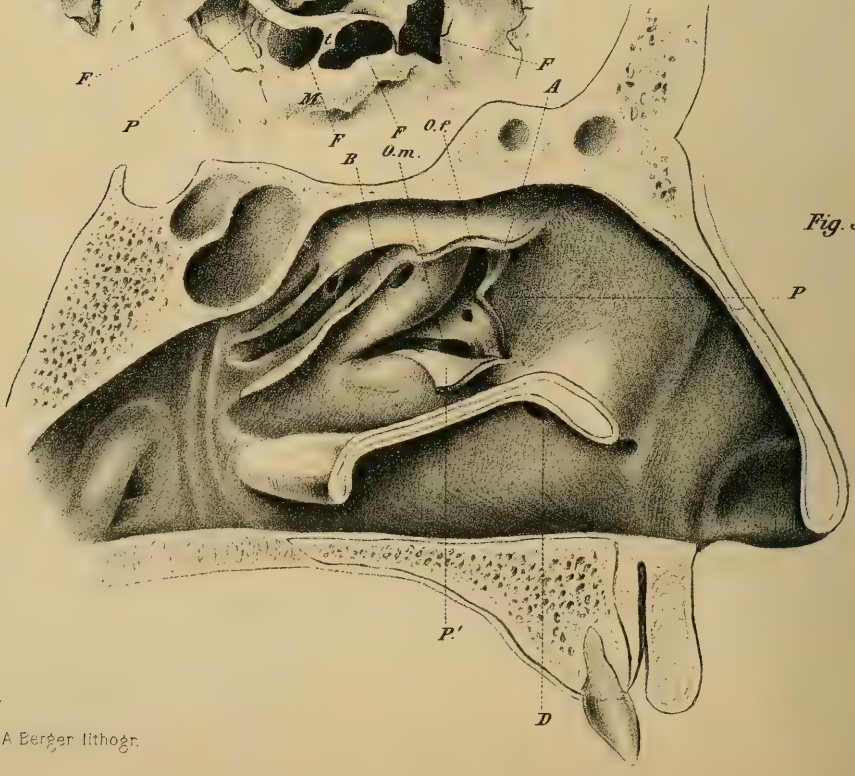

Fig. 3.

A. Berger lithogr.

Verlag v. W. Bra

Fig. 4.

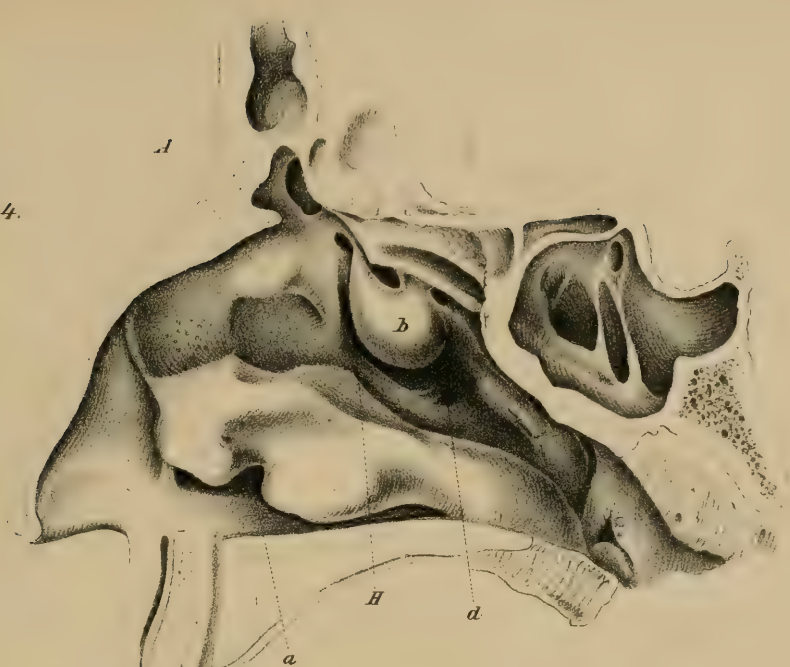

Fig. 5.

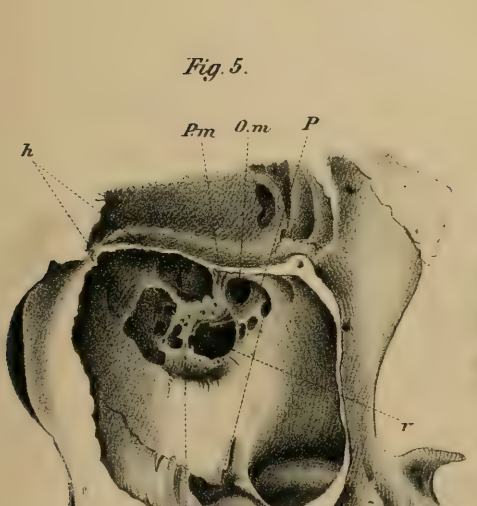

Fig. 6.

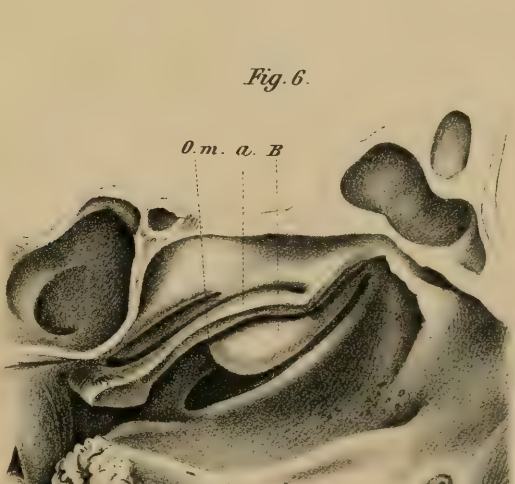

iller in Wien.

Druck v. G. Freytag & Berndt, Wien.

Fig. 1.

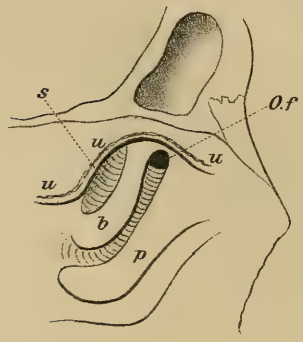

Fig. 2.

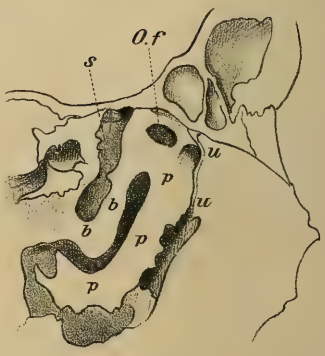

Fig. 3.

Fig. 6.

Fig. 4.

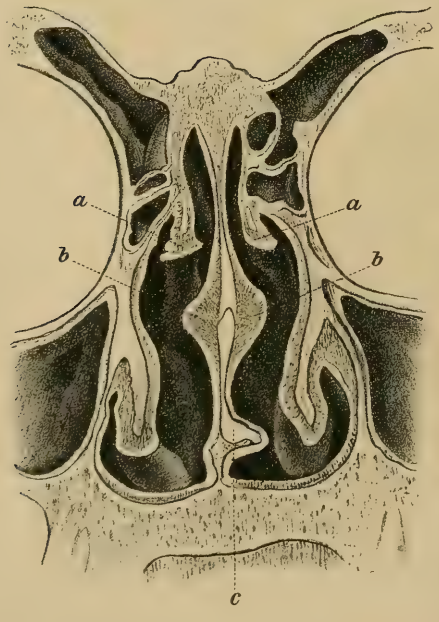

Fig. 5.

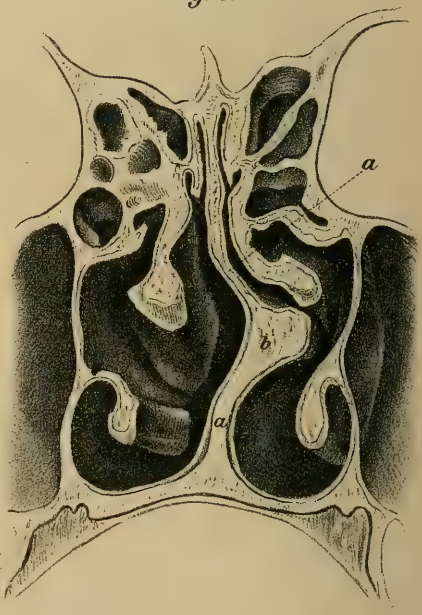

A. Berger lithogr.

Verlag v. W. Bra

Fig. 7.

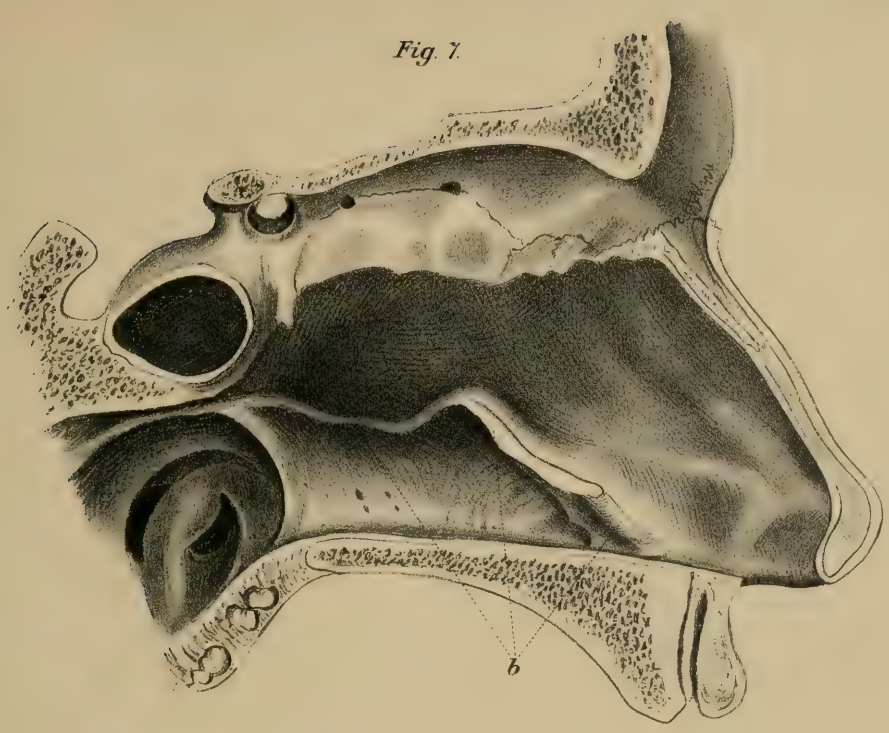

Fig. 8.

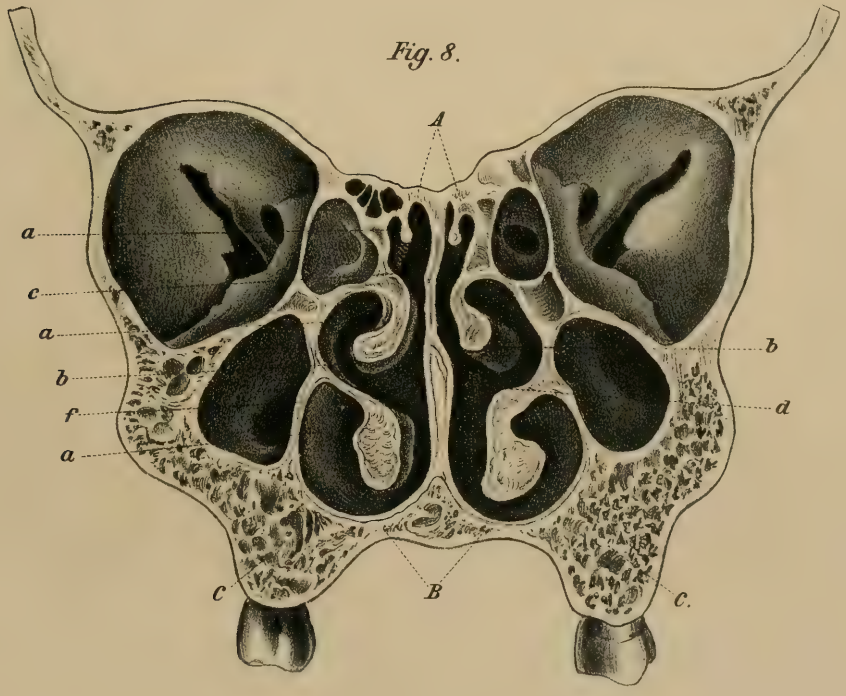

ller in Wien.

Druck v. G. Freytag & Berndt, Wien.

Fig. 1.

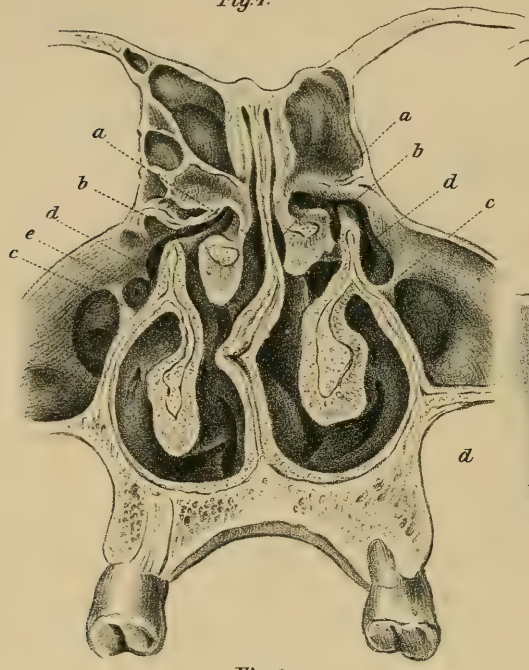

Fig. 2.

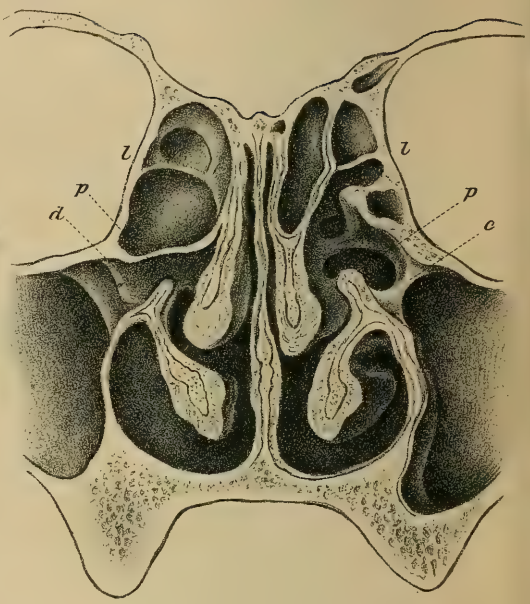

Fig. 3.

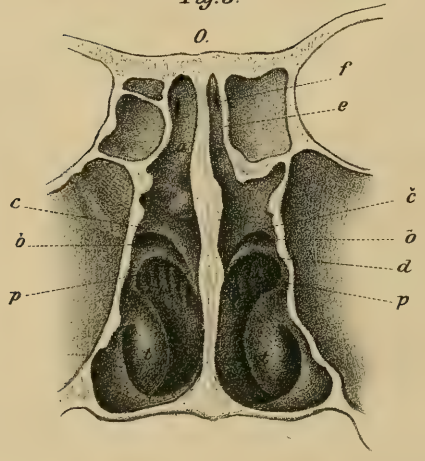

Fig. 4.

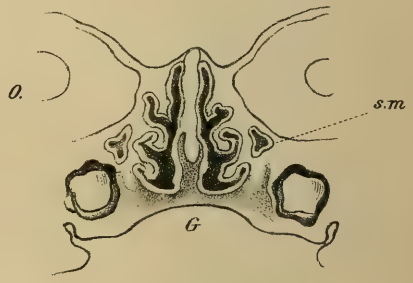

Fig. 5.

Fig. 6.

A. Berger lithogr.

Verlag v. W. Bi

Fig. 7.

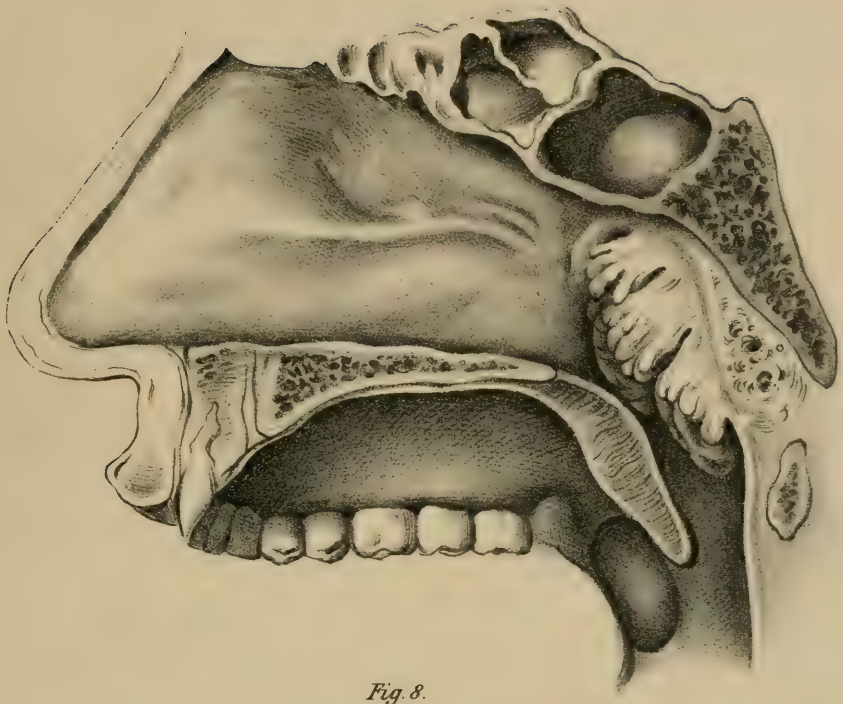

Fig. 8.

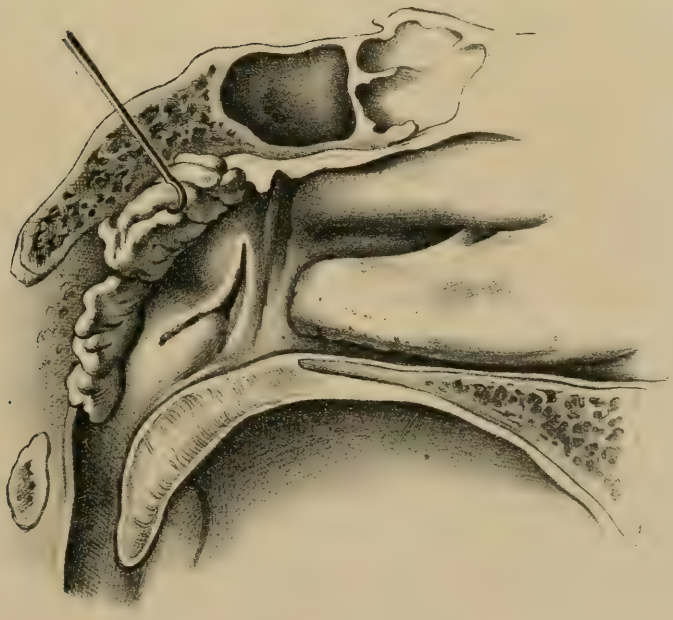

üller in Wien.

Druck v. G. Freytag & Berndt, Wien

Fig. 1.

Fig. 2.

Fig. 3.

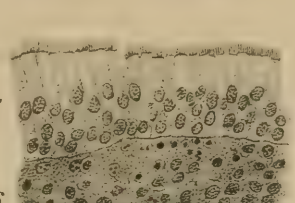

Fig. 4.

Fig. 5.

Fig. 8.



Fig. 6.

Fig. 7.

Fig. 1.

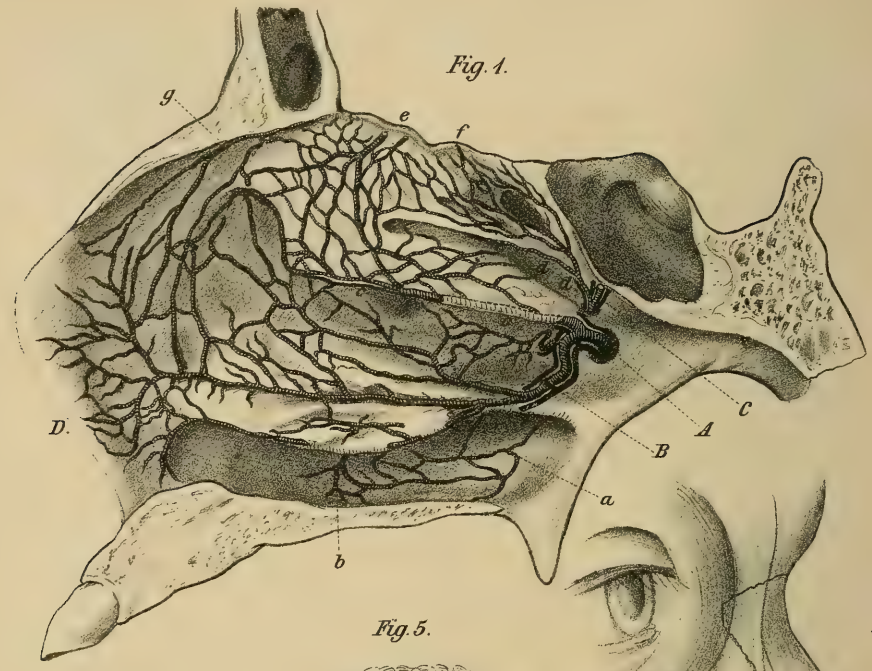

Fig. 5.

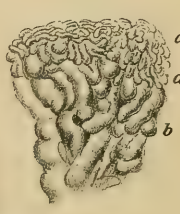

Fig. 3.

Fig. 2.

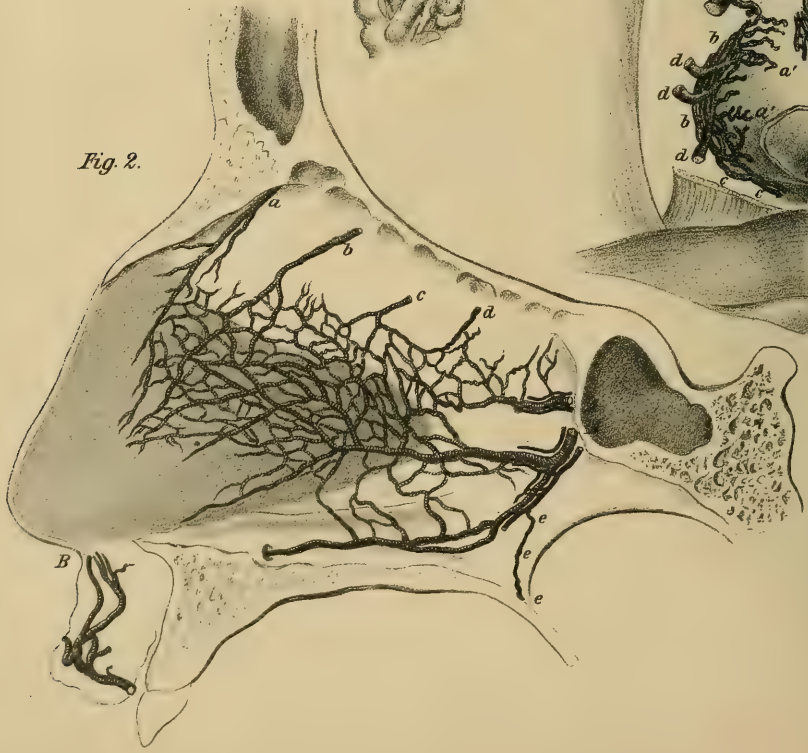

A. Berger lithogr.

Verlag v. W. Braun

Fig. 4.

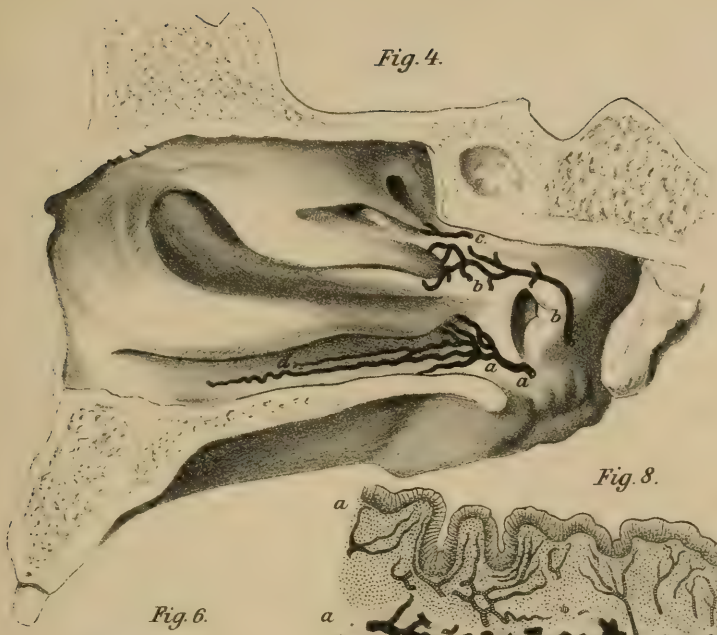

Fig. 8.

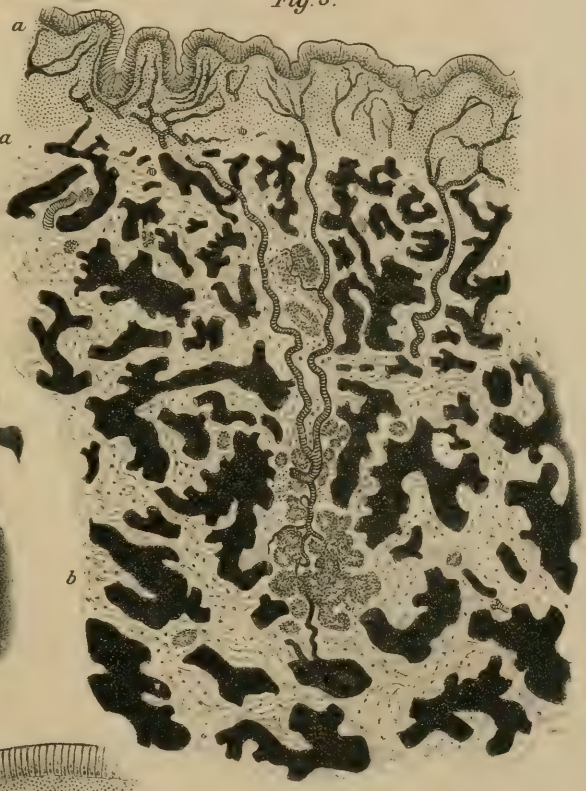

Fig. 6.

Fig. 9.

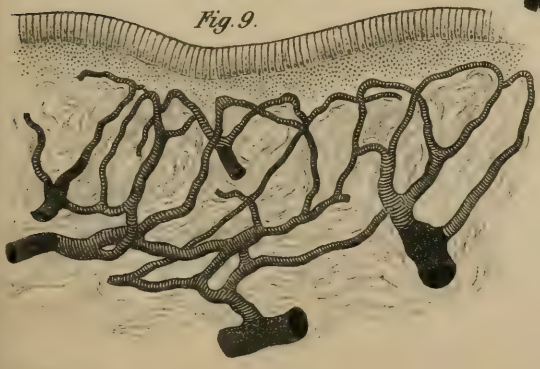



Fig. 7.

r in Wien.

Druck v. G. Freytag & Berndt, Wien.

Fig. 1.

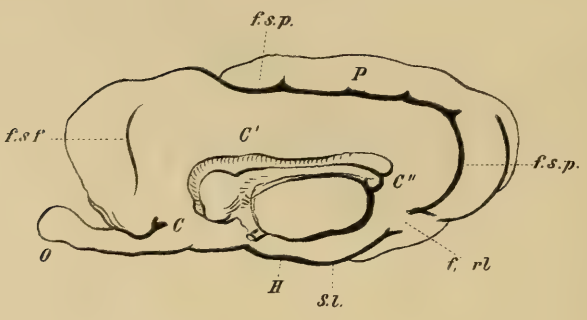

Fig. 4.

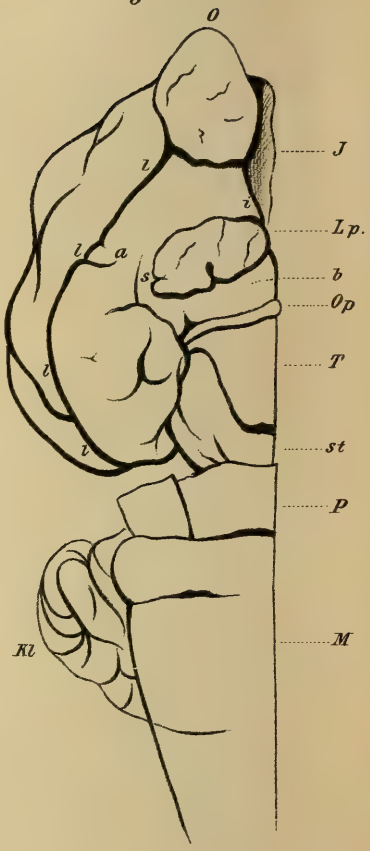

Fig. 2.

Fig. 3.

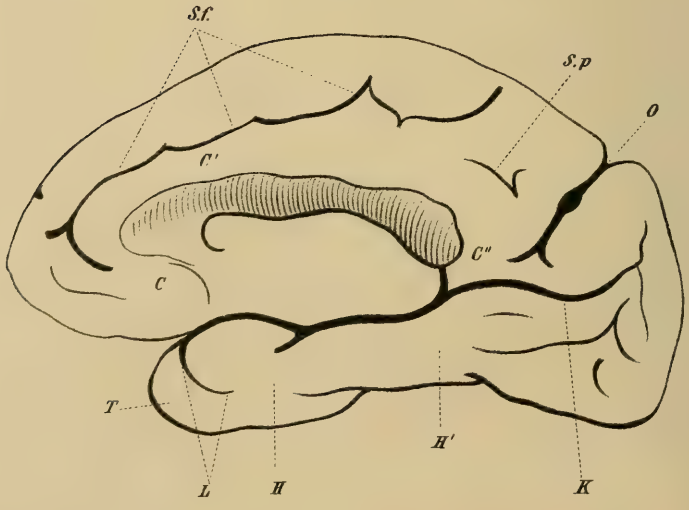

A. Berger lithogr.

Verlag v. W. Br

Fig. 5.

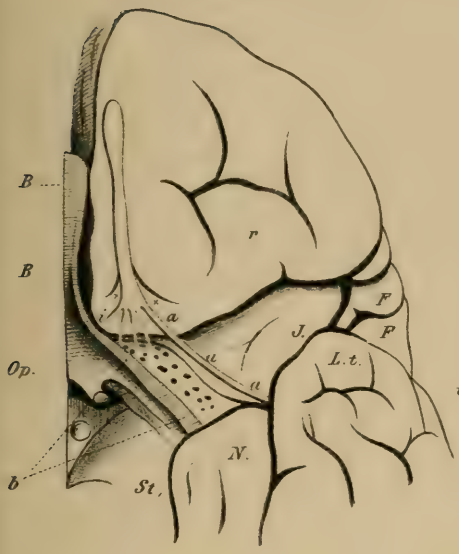

Fig. 6.

Fig. 7.

Fig. 8.

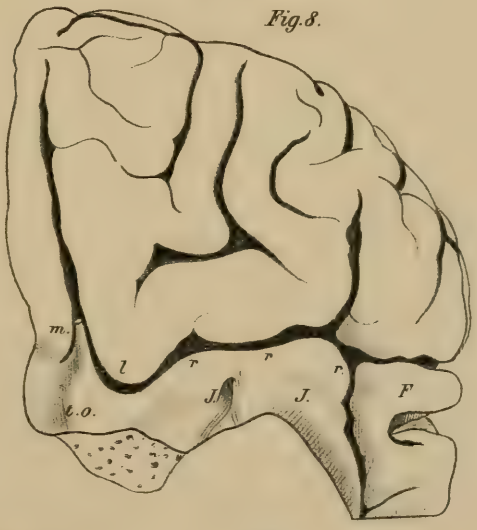

Fig. 9.

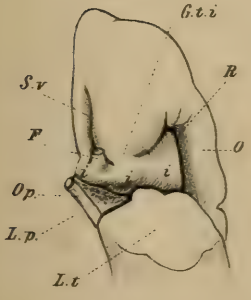

Fig. 10.



Fig. 11.

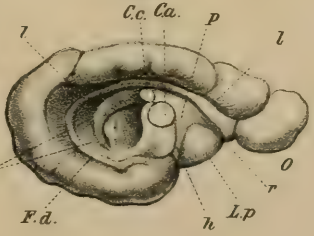

in Wien.

Druck v. G. Freytag & Berndt, Wien.

Fig. 2.

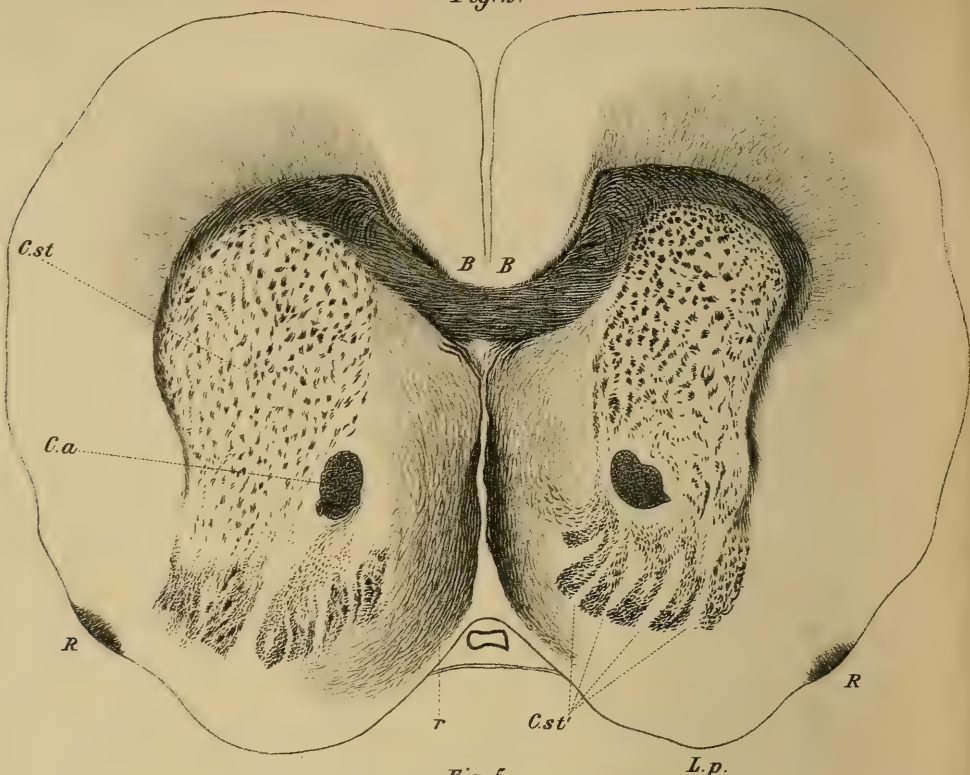

Fig. 5.

A. Berger lithogr.

Verlag v. W. Bra

Fig. 1.

Fig. 4.

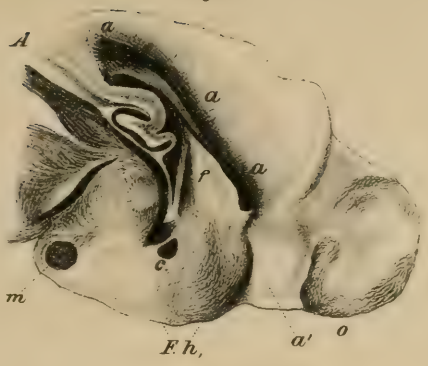

Fig. 3.

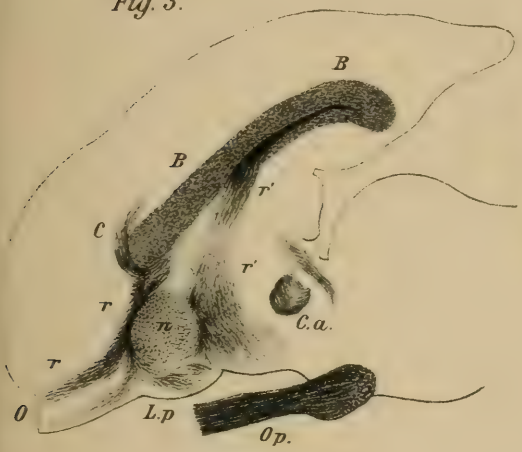

Fig. 6.

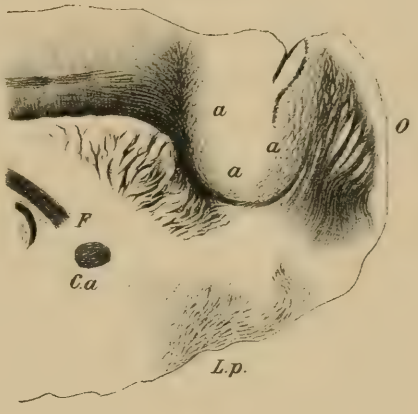

Fig. 8.

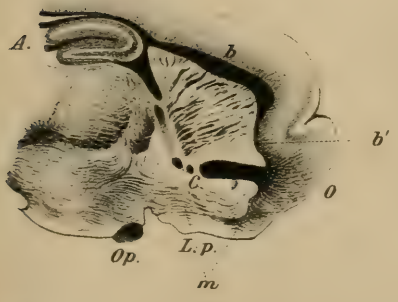

Fig. 9.

...r in Wien.

...v. G. Freytag & Berndt Wien

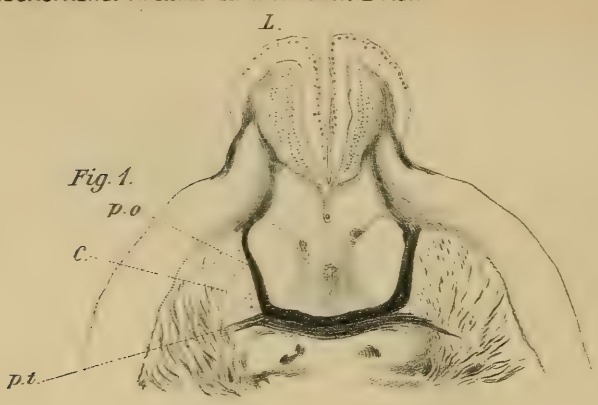

Fig. 1.

Fig. 3.

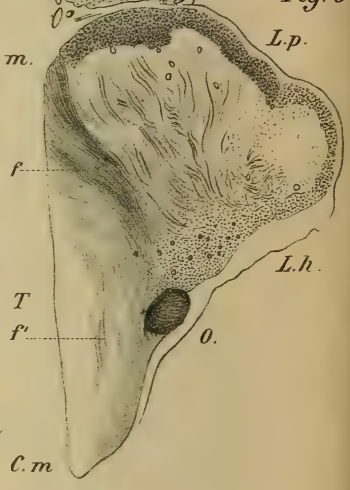

Fig. 2.

Fig. 4.

Fig. 5.

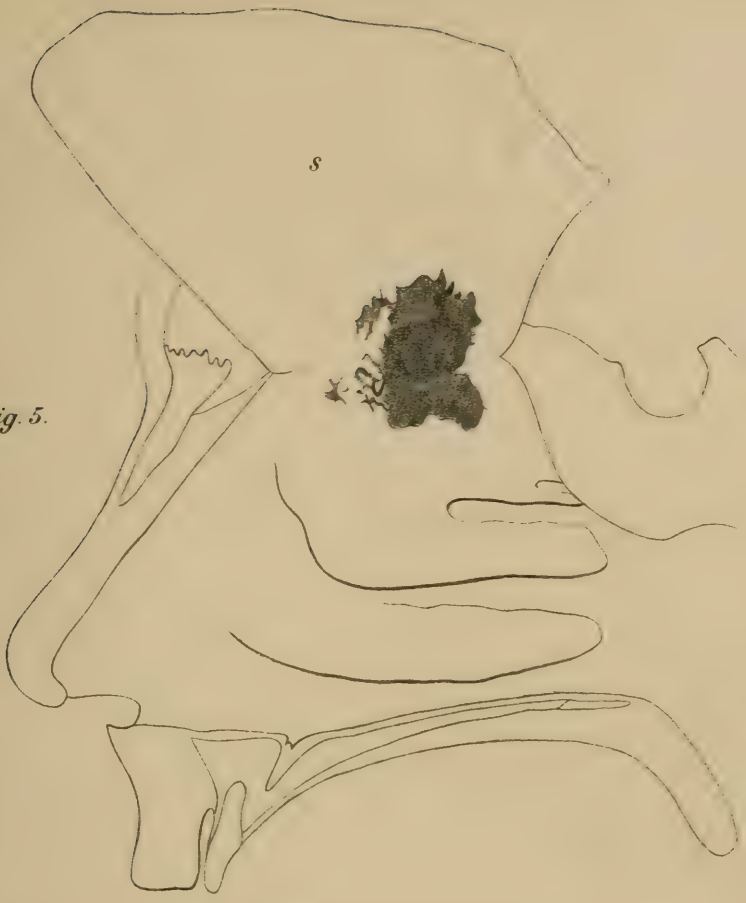

Fig. 6.

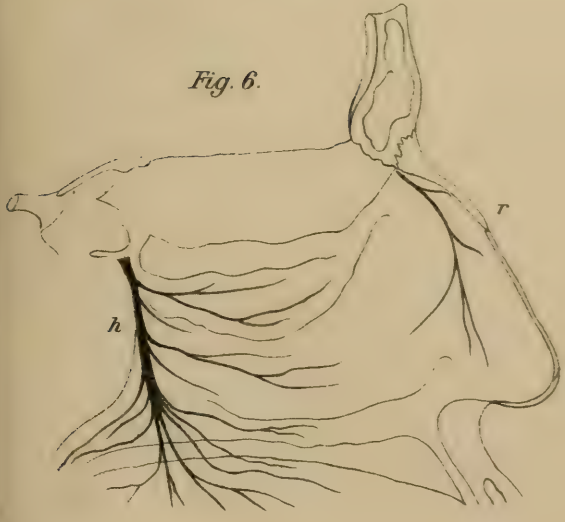

Fig. 7.

iller in Wien.

Fig. 1.

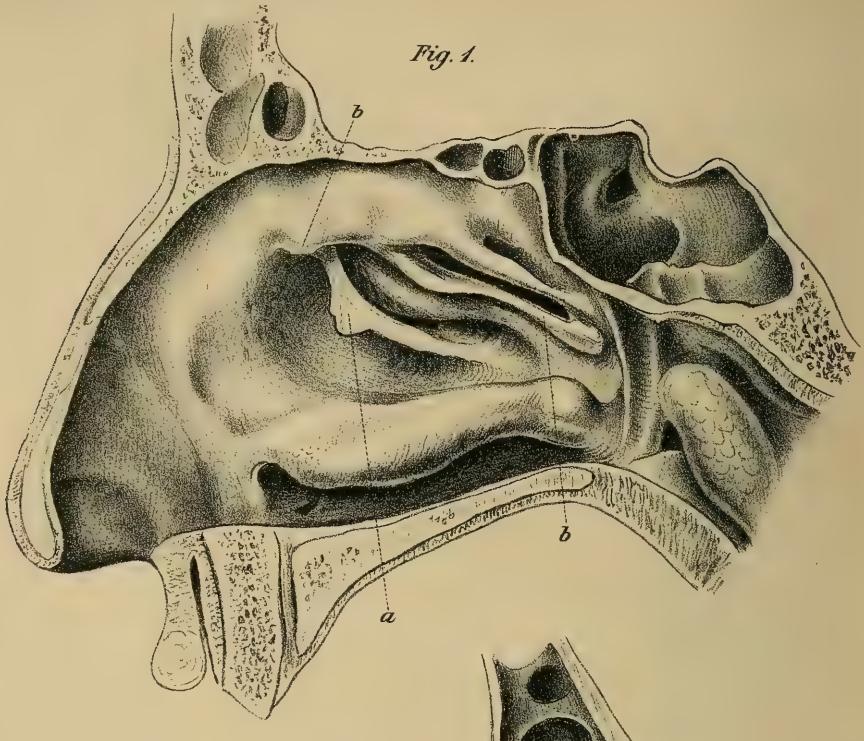

Fig. 2.

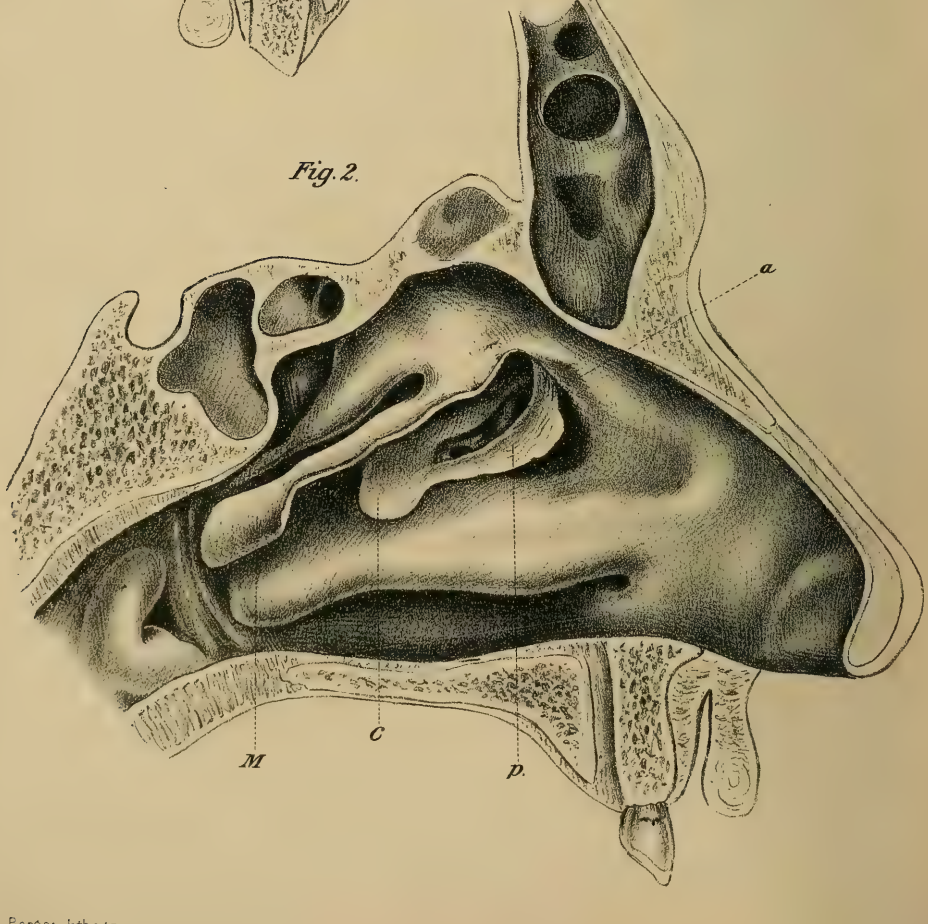

A. Berger lithogr.

Verlag v. W. Bra

Fig. 3.

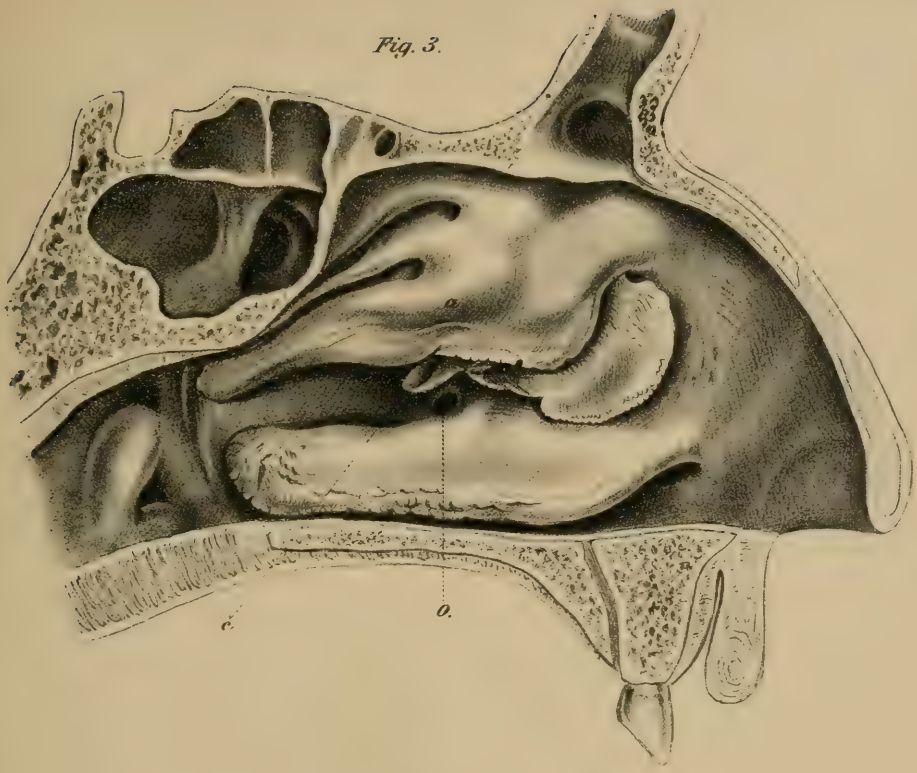

Fig. 4.

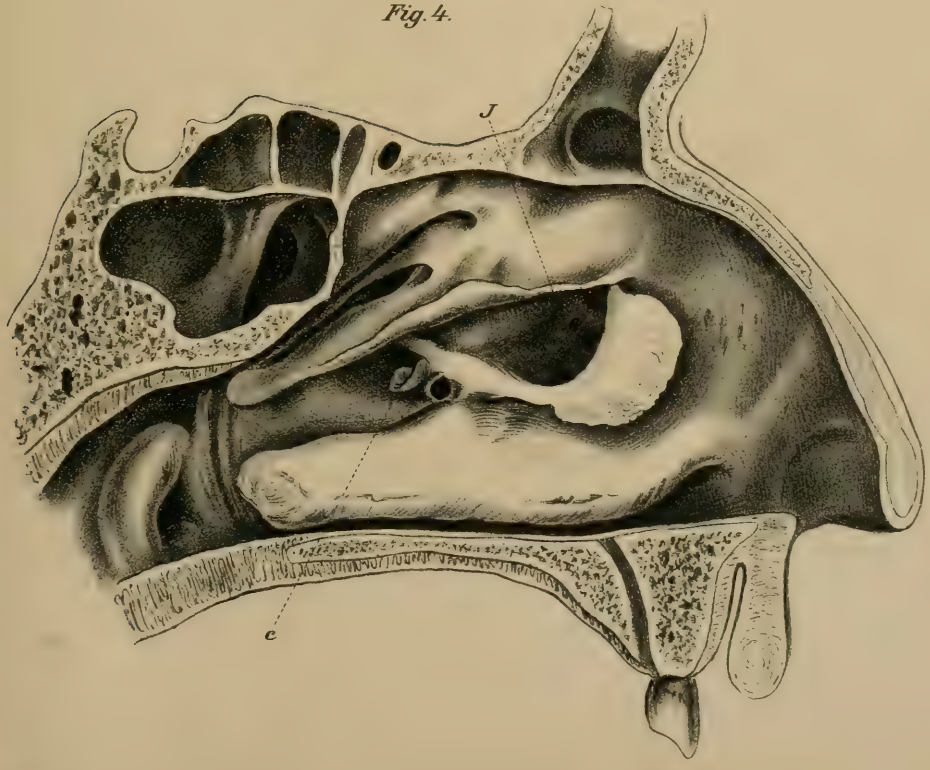

Druck v G Freytag & Berndt, Wien

Fig. 1.

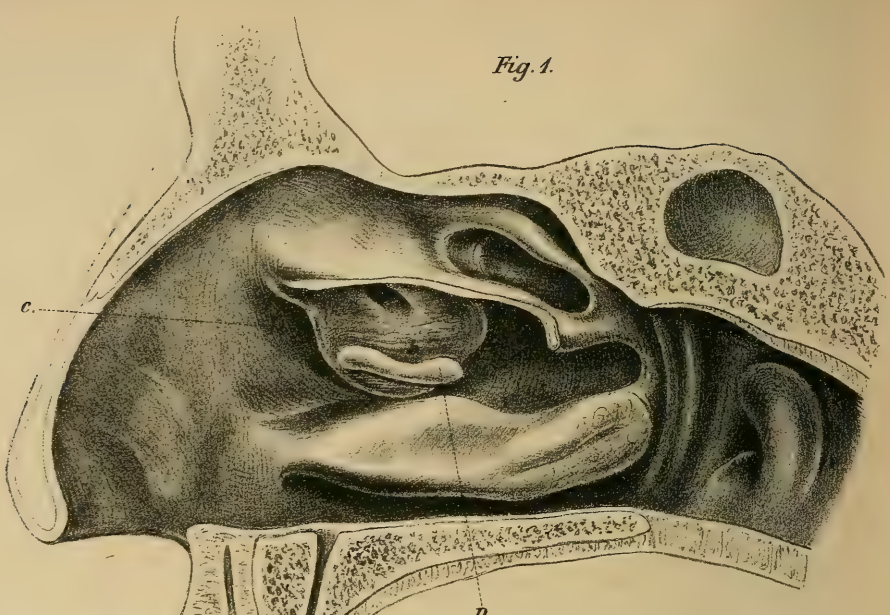

Fig. 2.

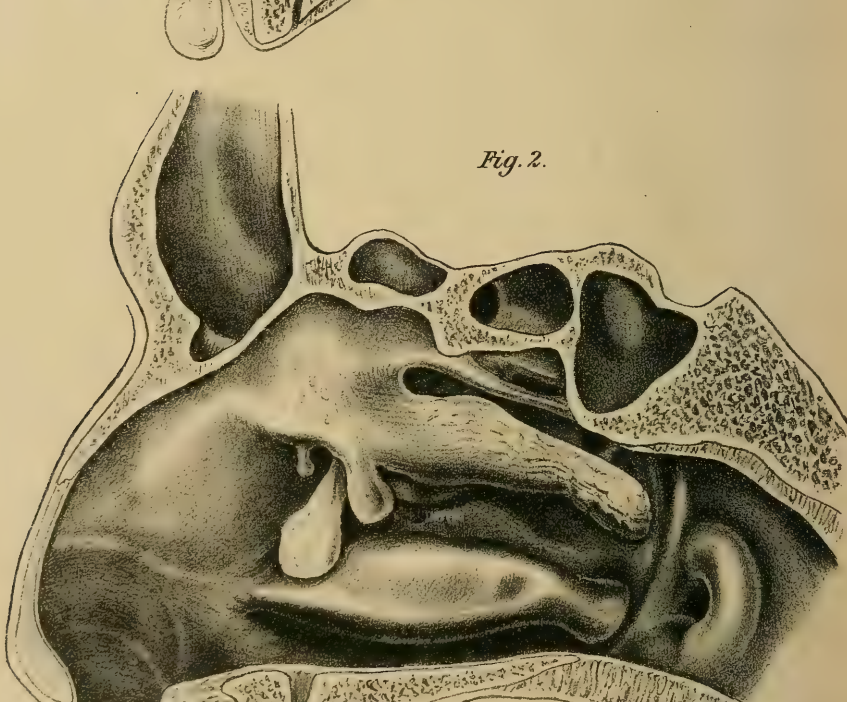

A. Berger Wien

Verlag v. W. Bra

Fig. 3.

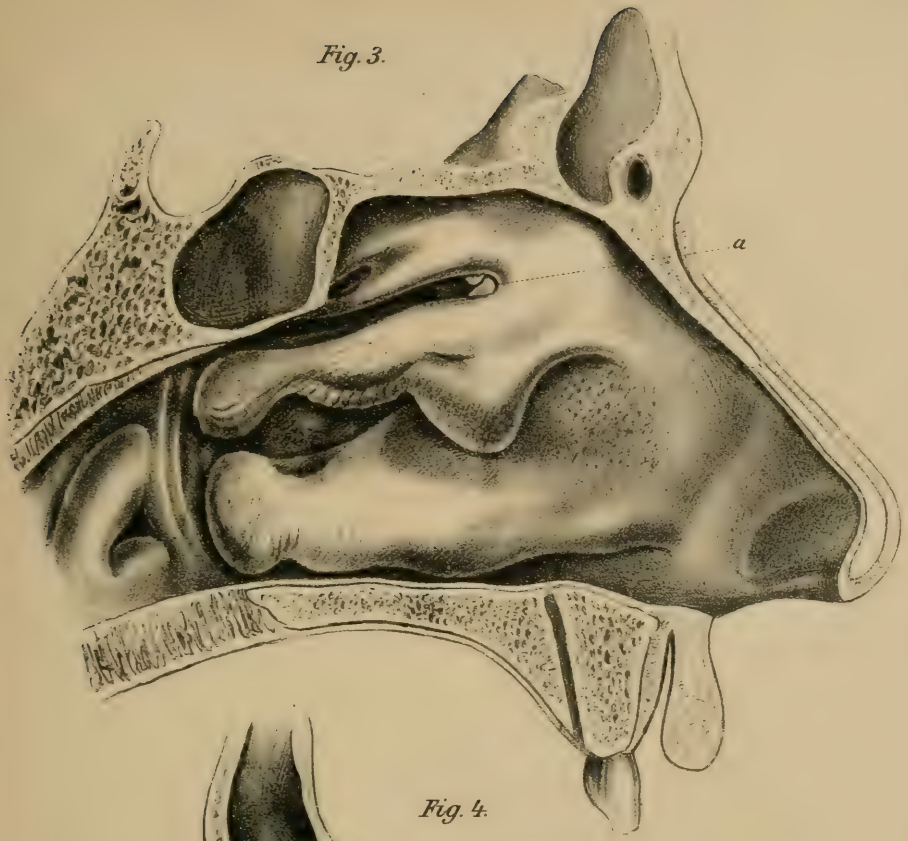

Fig. 4.

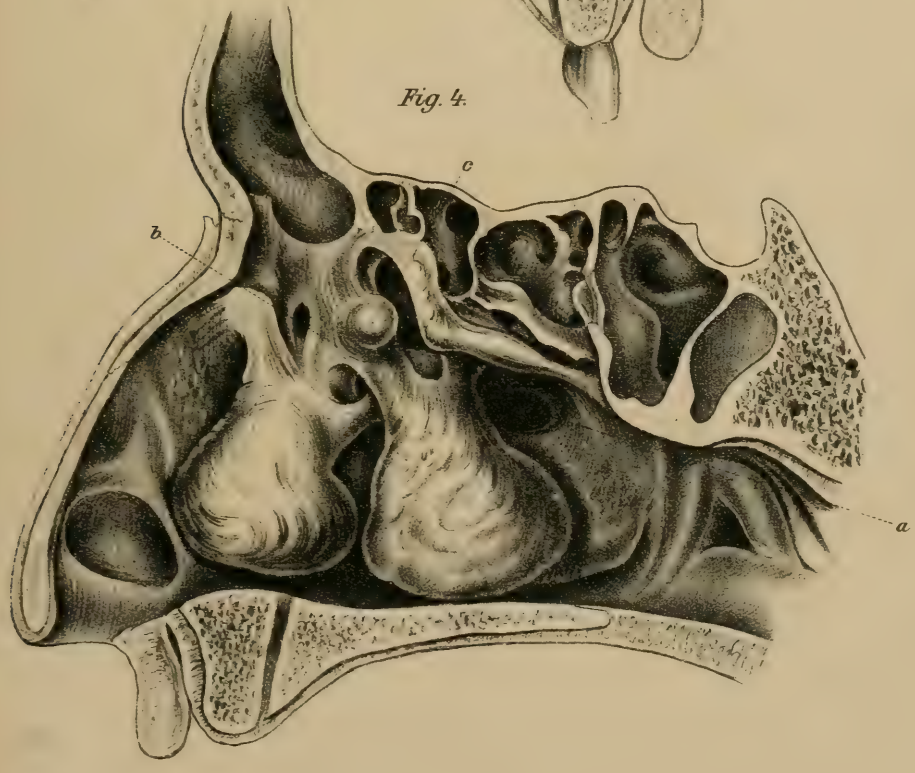

n Wien.

Druck v. G. Freytag & Berndt, Wien.

Fig. 1.

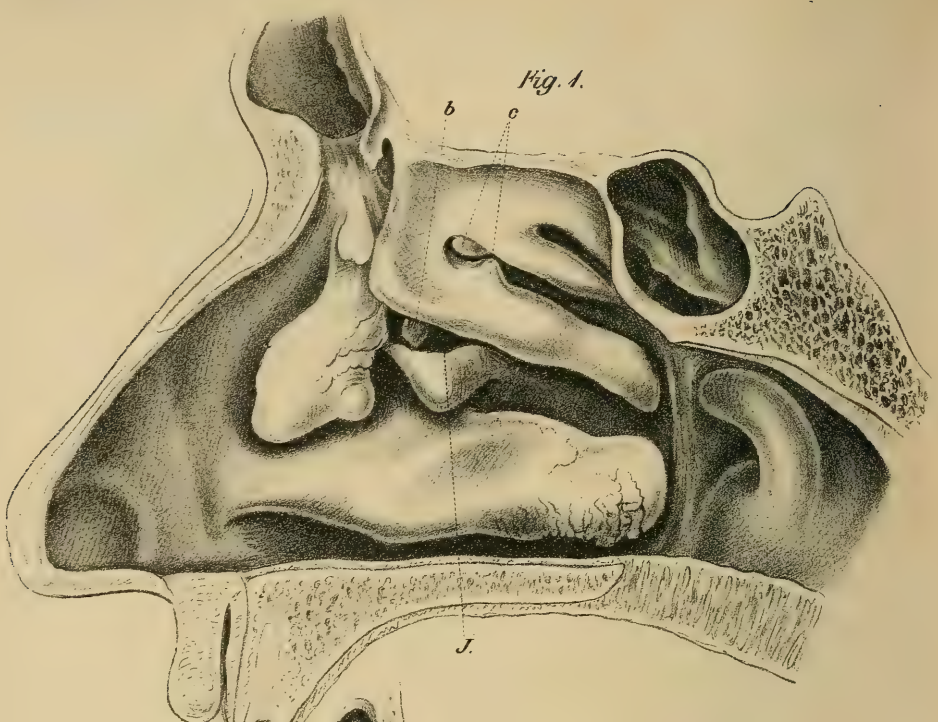

Fig. 2.

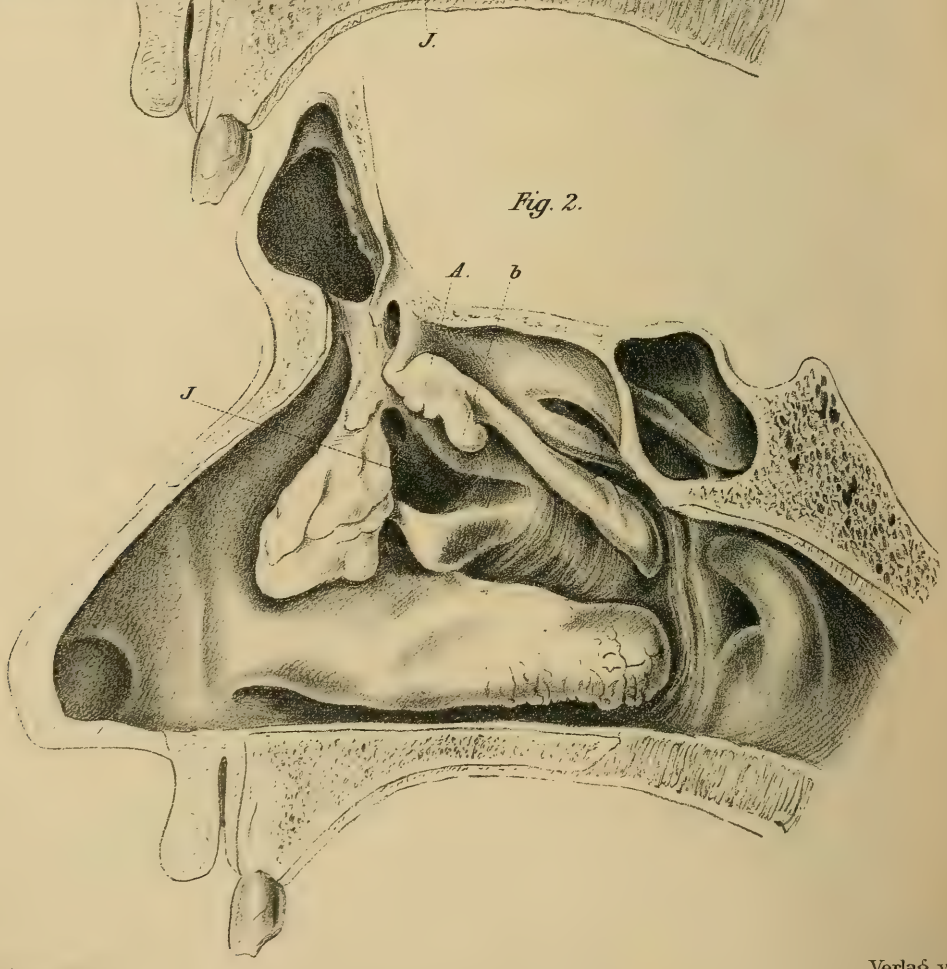

A. Berger, Wien.

Verlag v. W. Bra

Fig. 3.

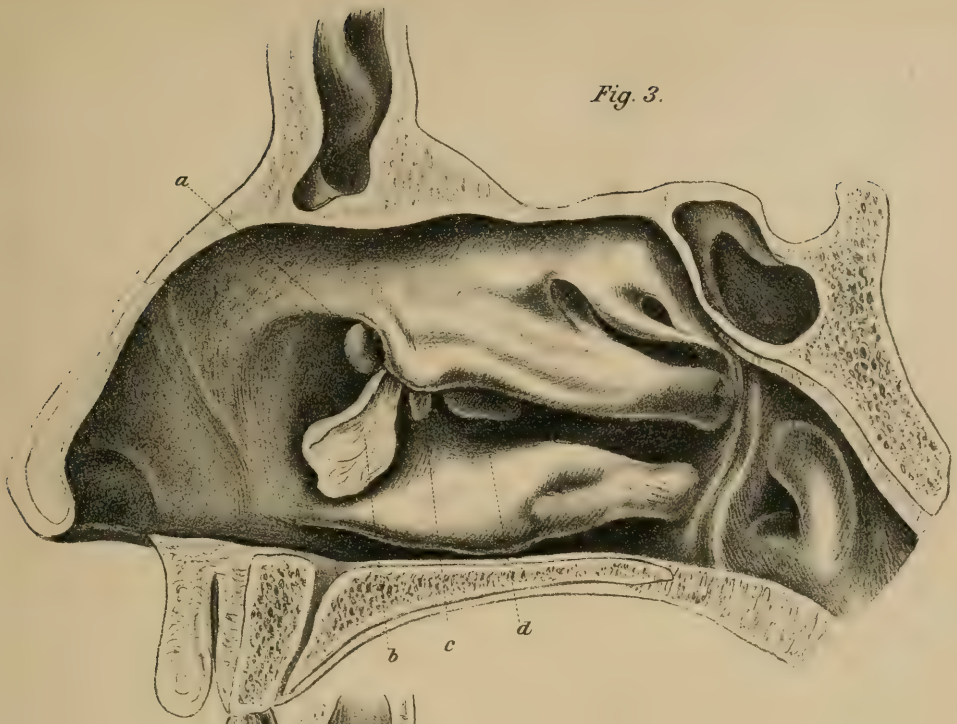

Fig. 4.

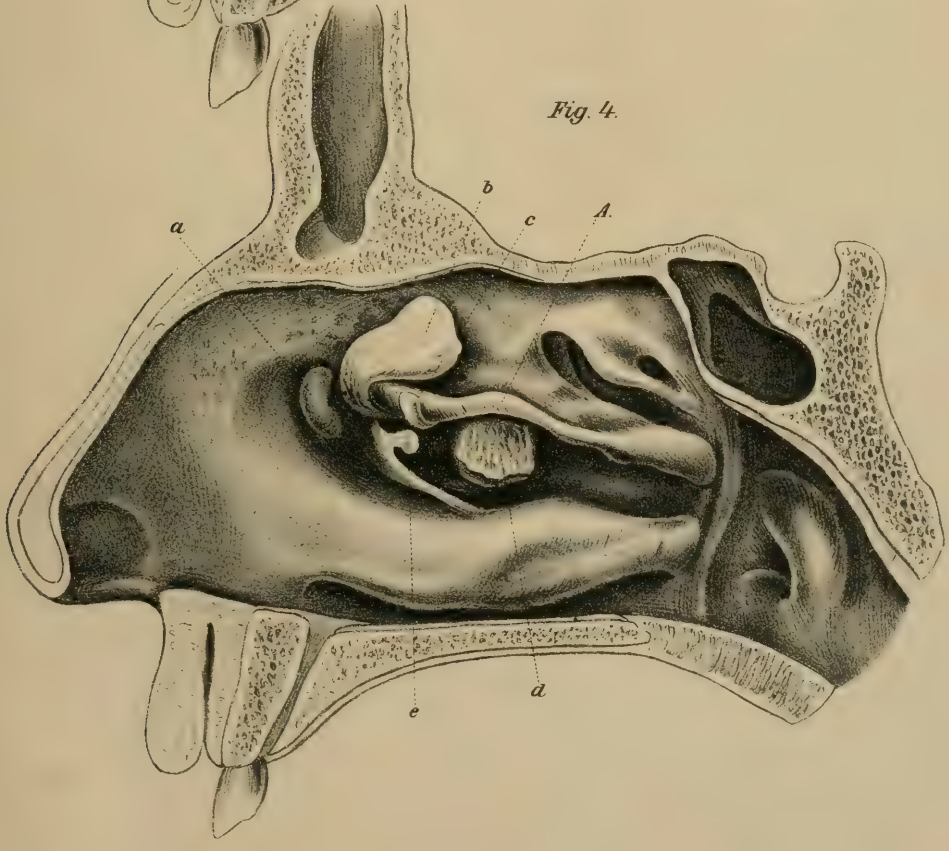

Druck v G Freytag & Berndt, Wien.

Fig. 1.

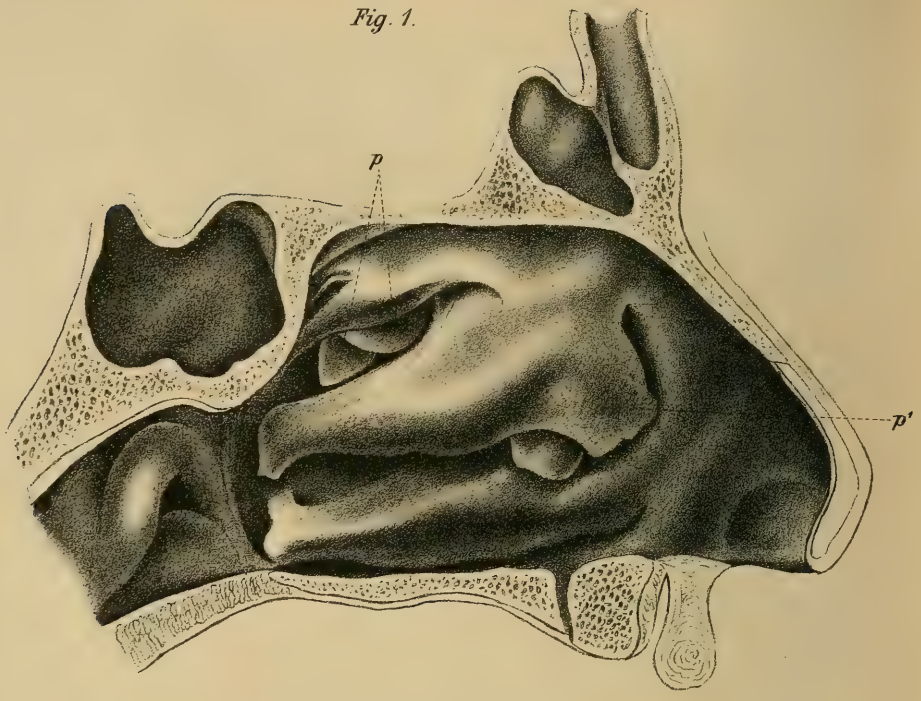

Fig. 2.

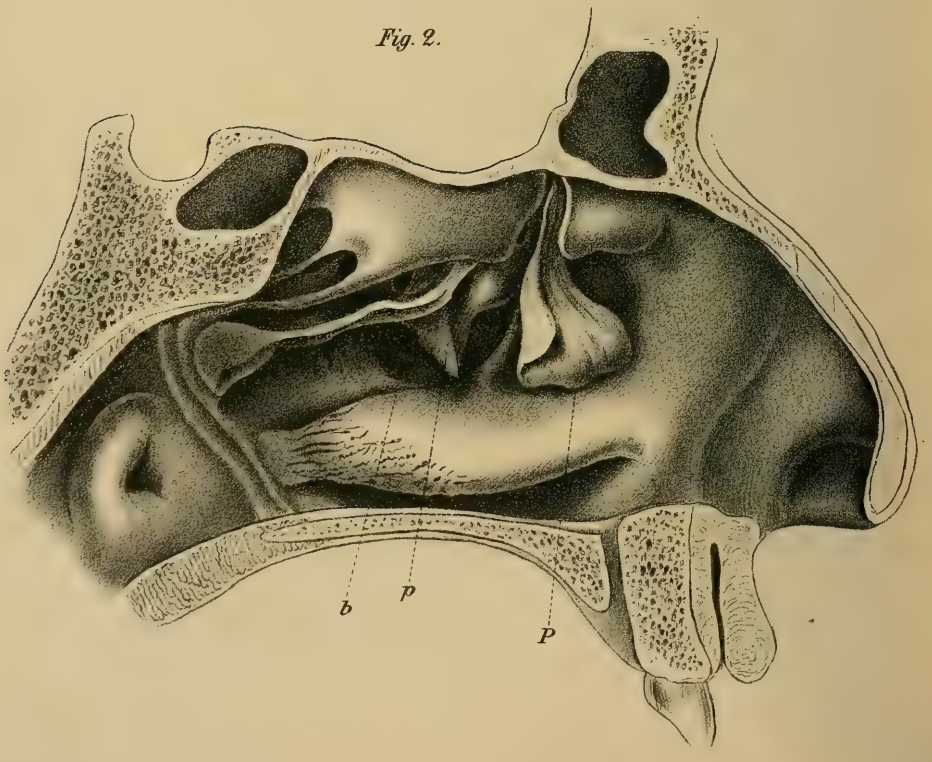

A. Berger lithogr.

Verlag v. W. Bra

Fig. 3.

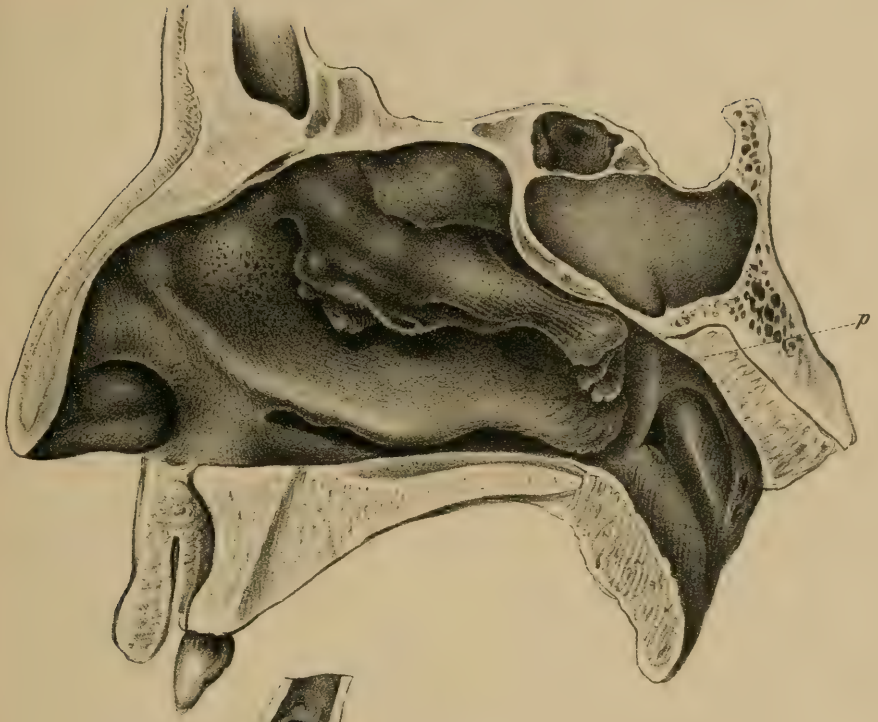

Fig. 4.

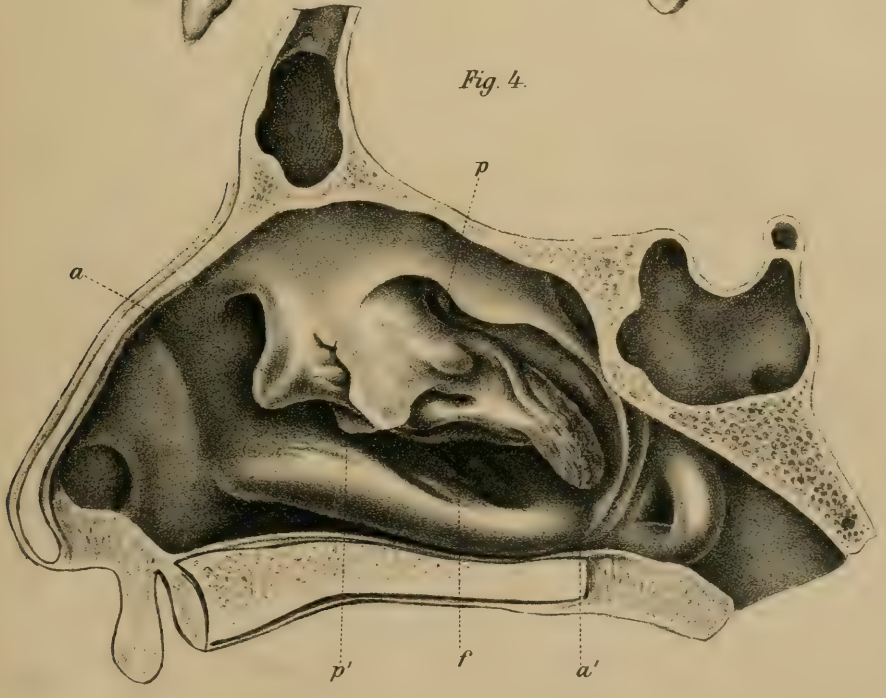

in Wien.

Druck v. G. Freytag & Berndt, Wien.

Fig. 1.

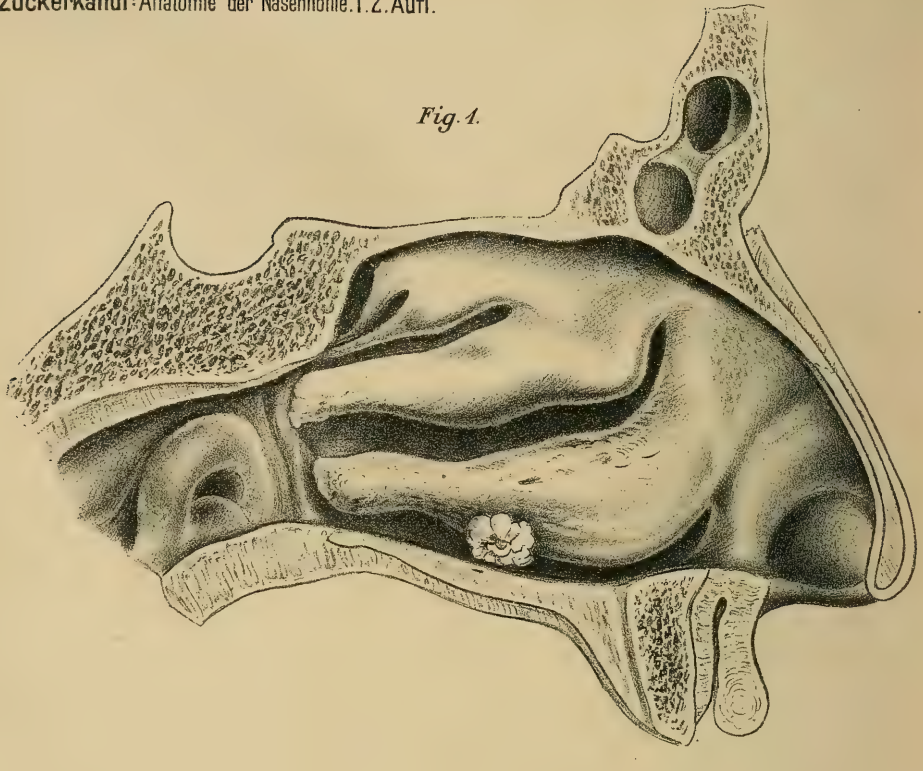

Fig. 2.

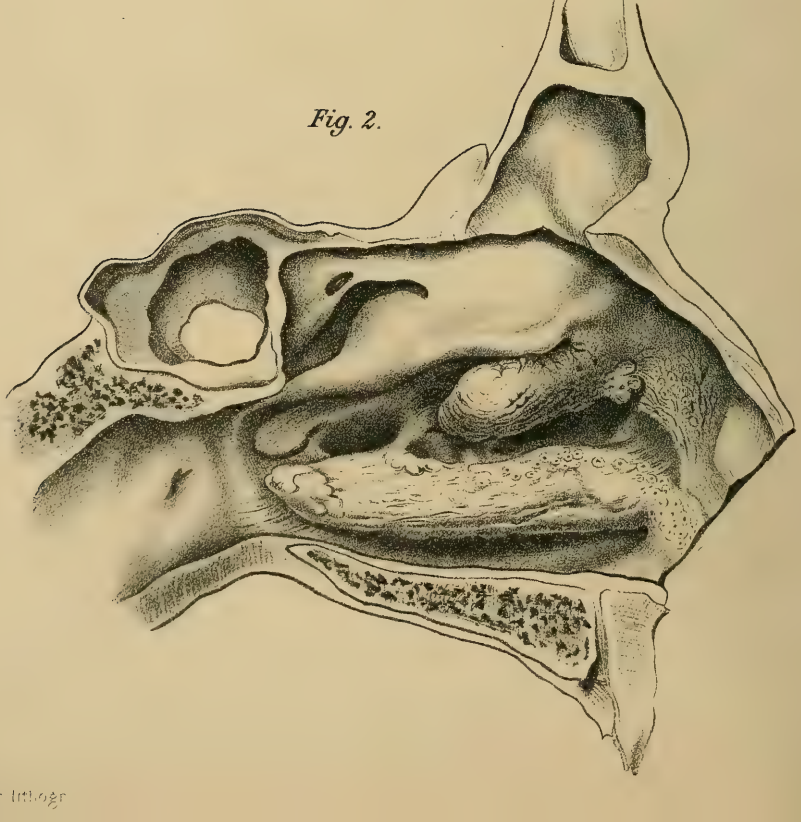

A. Berger lith. Inst.

Verlag v. W. Bra

Fig. 3.

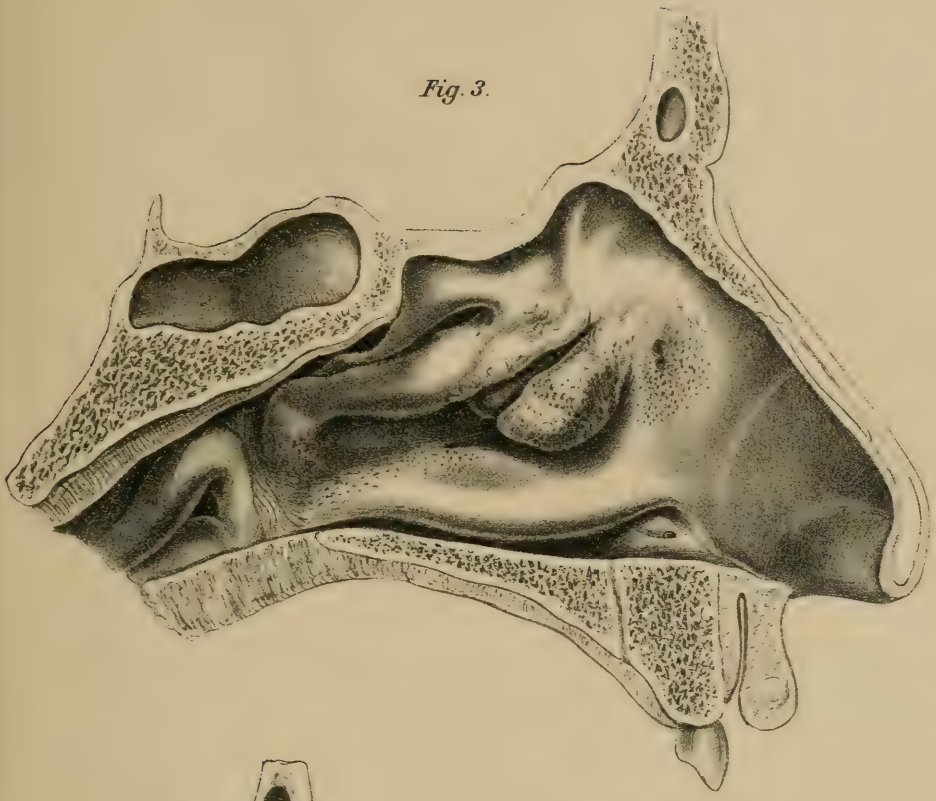

Fig. 4.

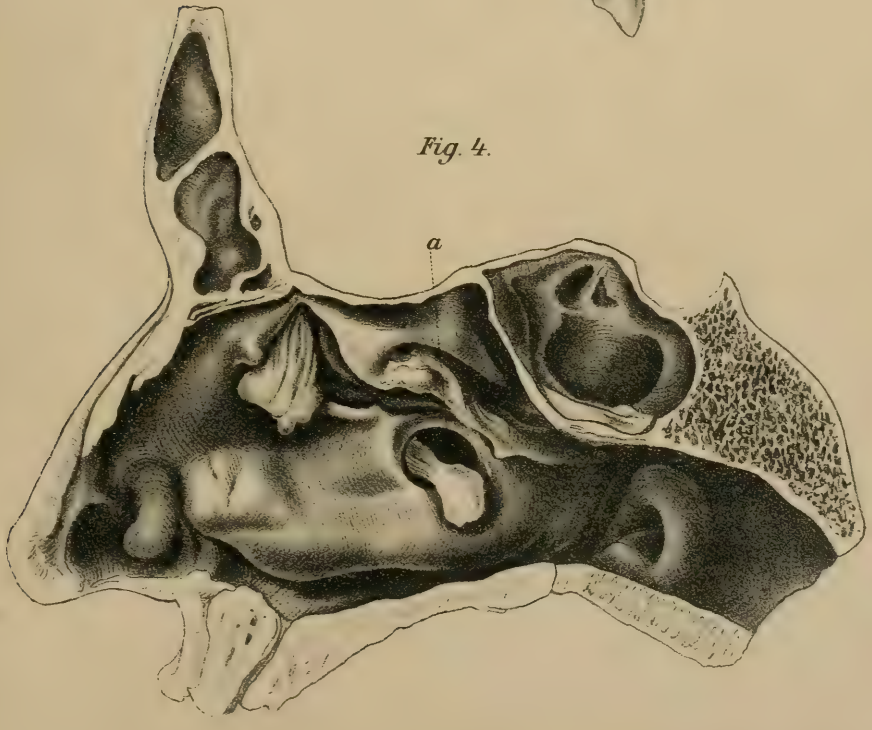

Druck v. O. Freytag & Berndt Wien.

Fig. 1.

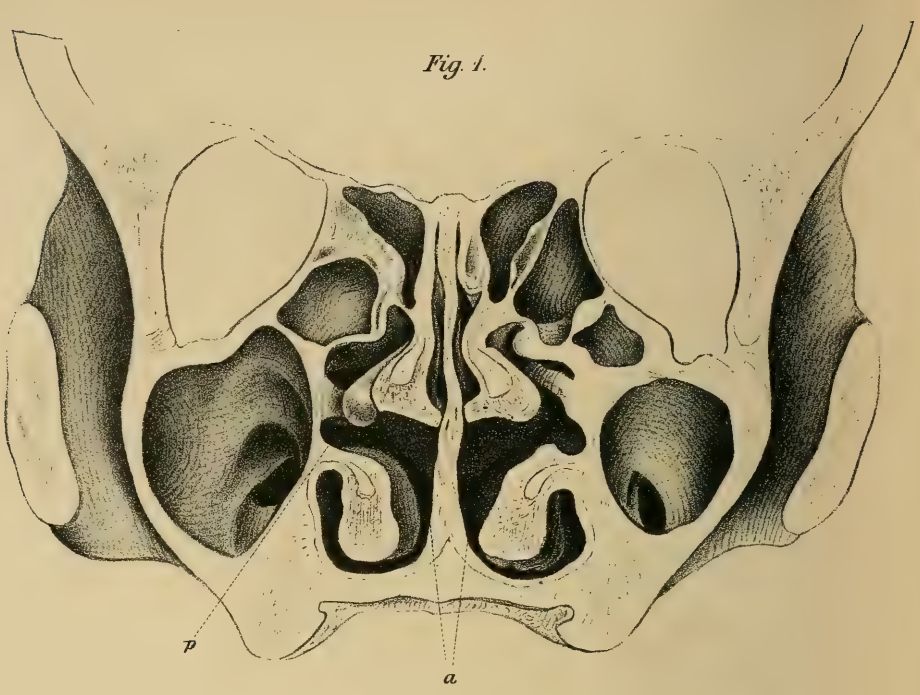

Fig. 2.

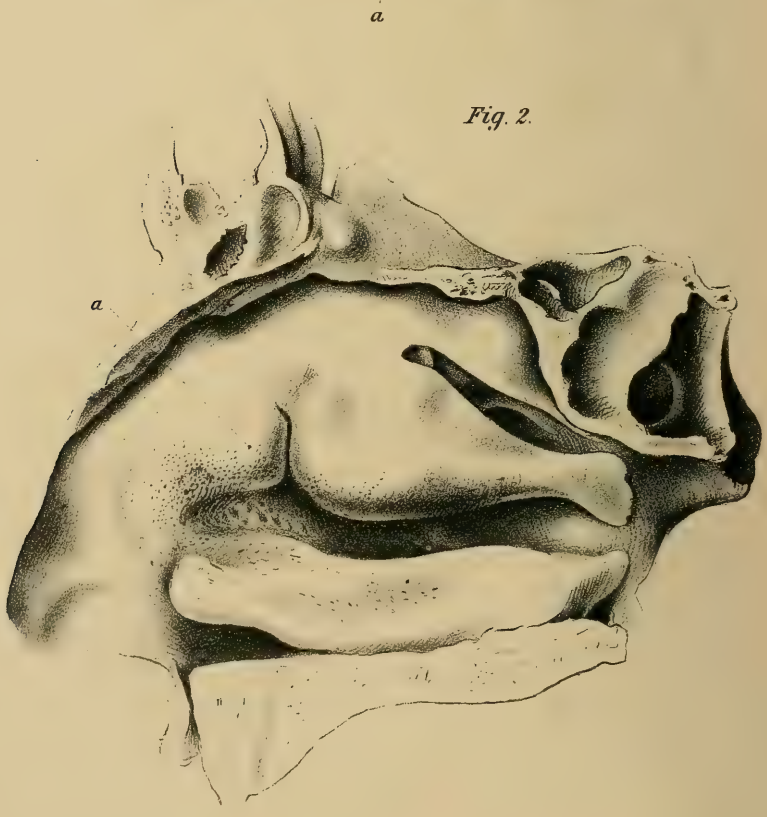

A. Berger lithogr.

Verlag v. W. Br

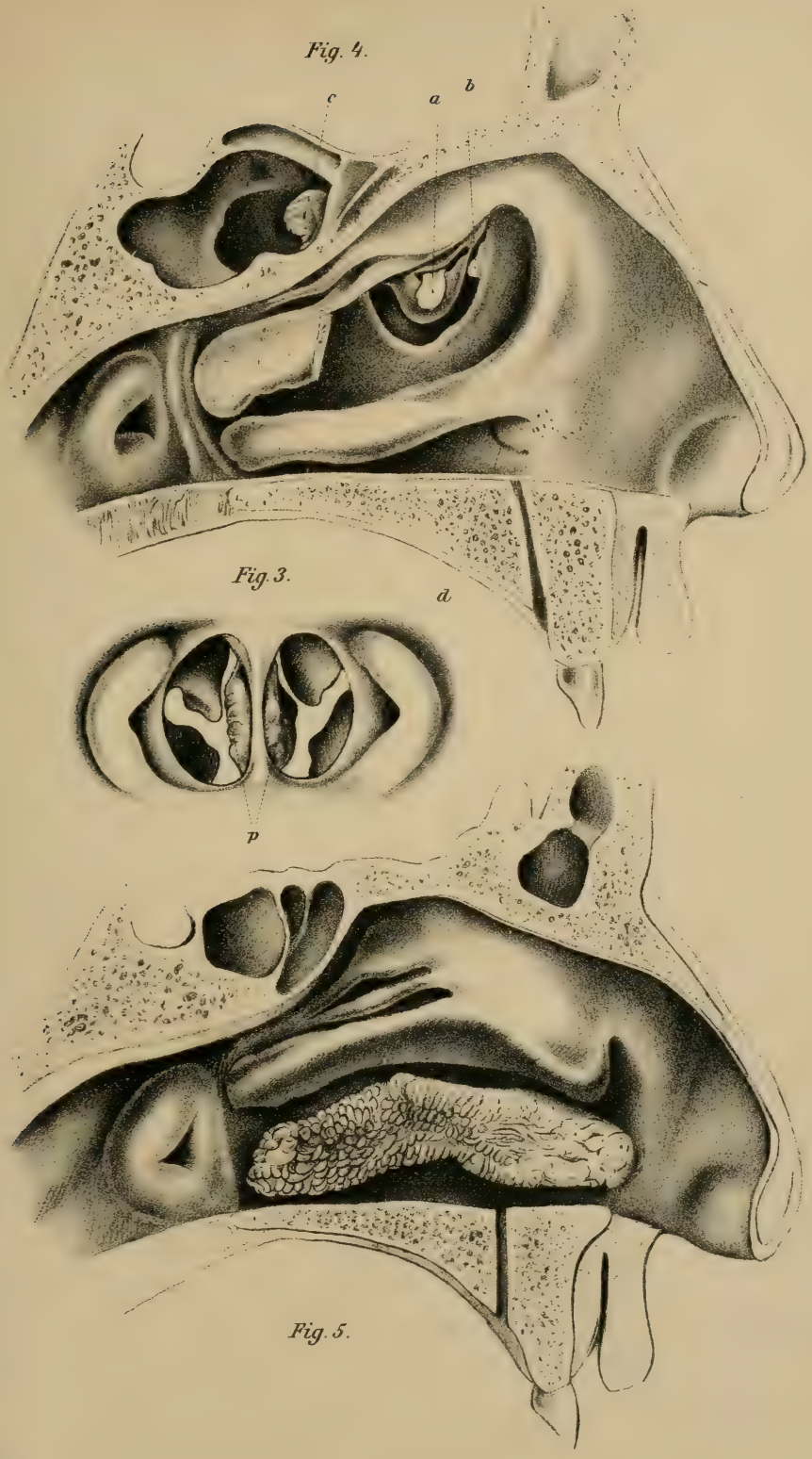

in Wien.

Druck v. G. Freytag & Berndt, Wien.

Fig. 1.

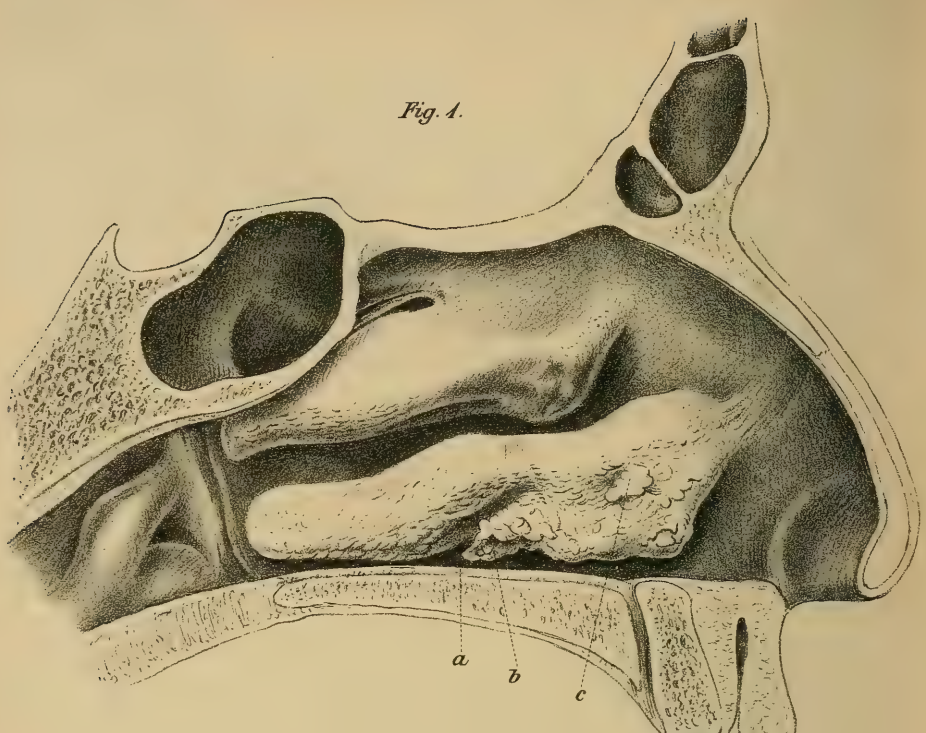

Fig. 2.

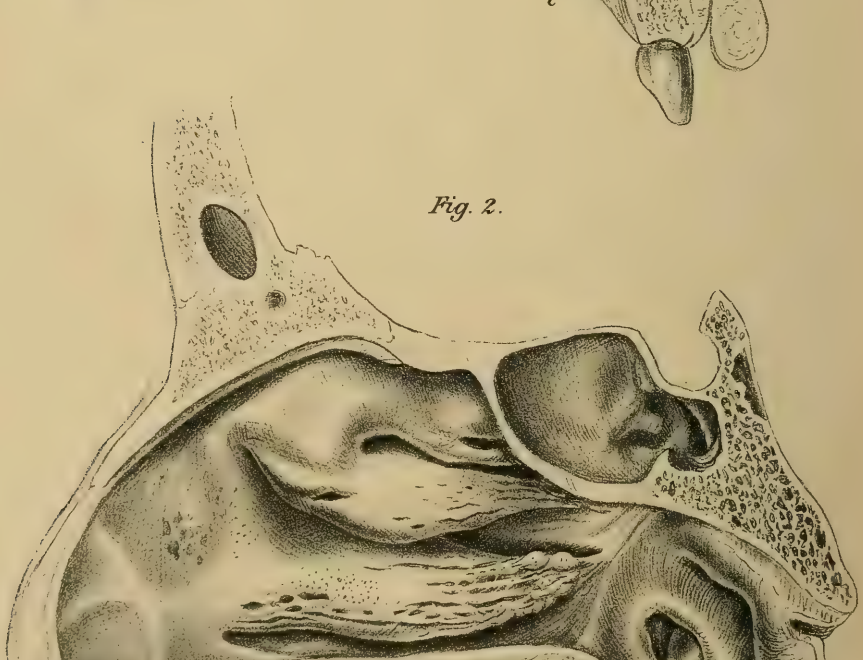

A. Berger lithogr.

Verlag v. W. Bra

Fig. 3.

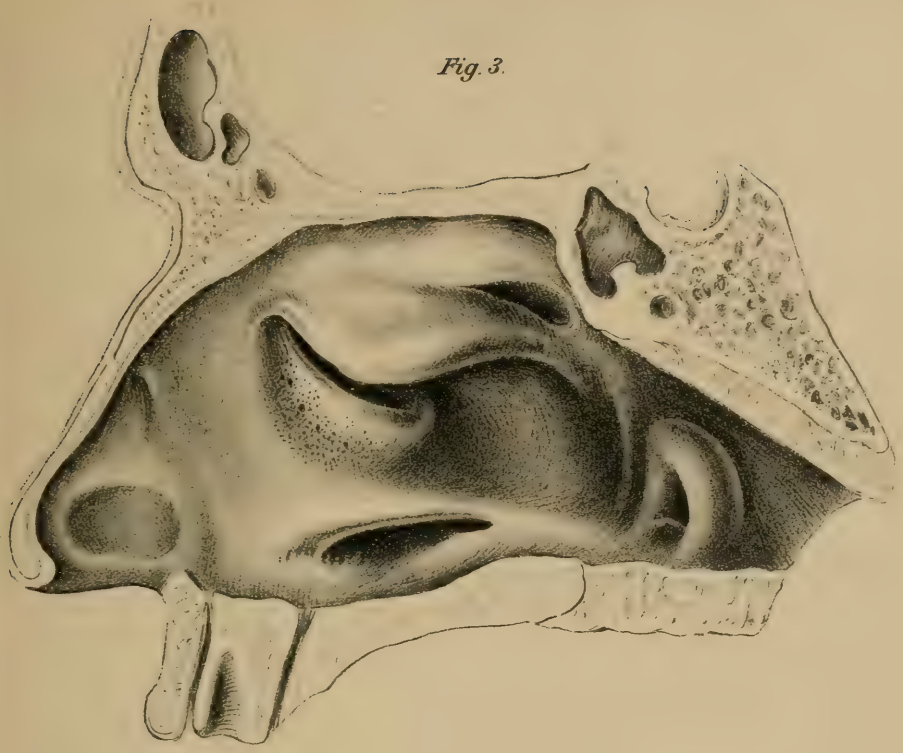

Fig. 5.

Fig. 4.

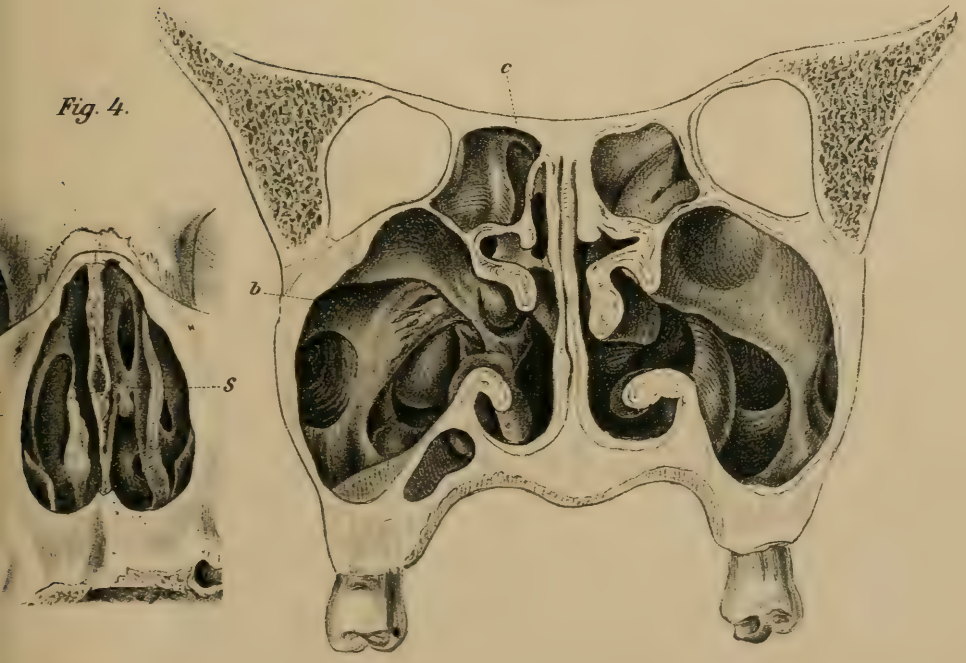

in Wien.

Druck v G Freytag & Berndt, Wien

Fig. 1.

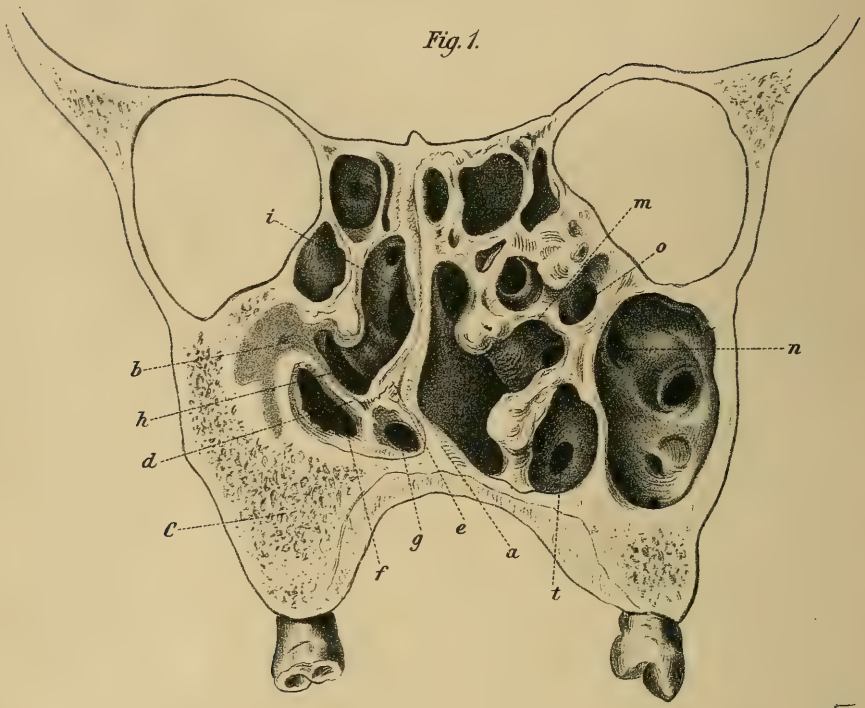

Fig. 2.

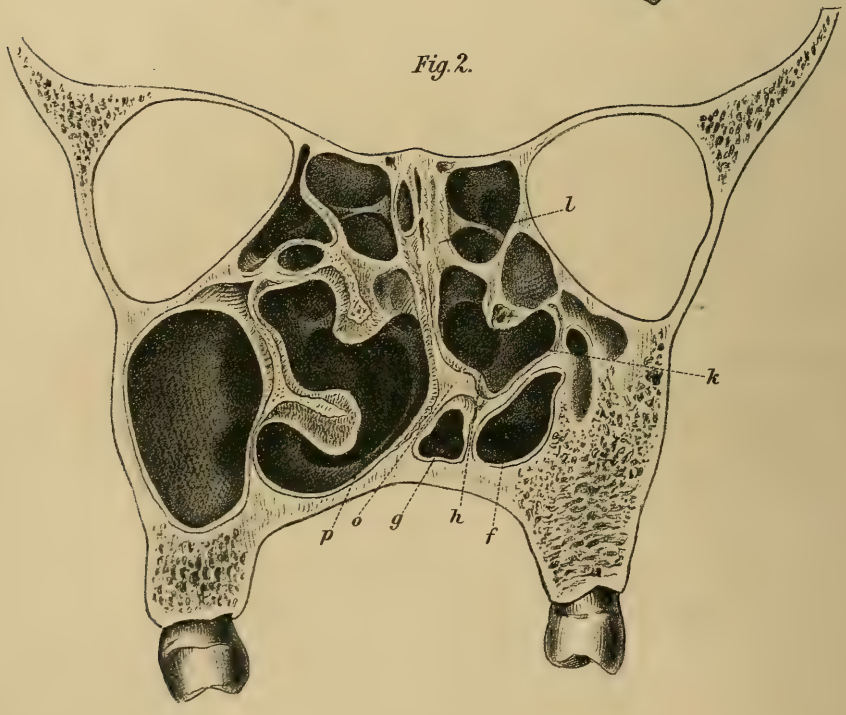

A. Berger lithogr.

Verlag v. W. Bra

Fig. 5.

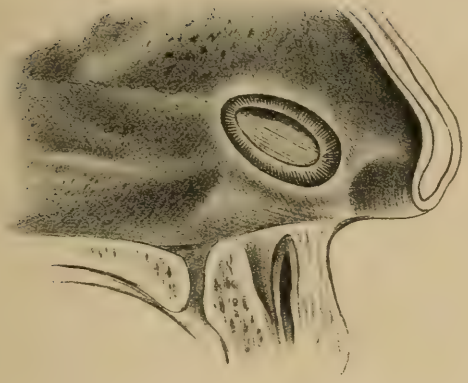

Fig. 3.

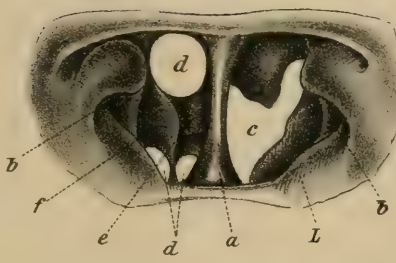

Fig. 4.

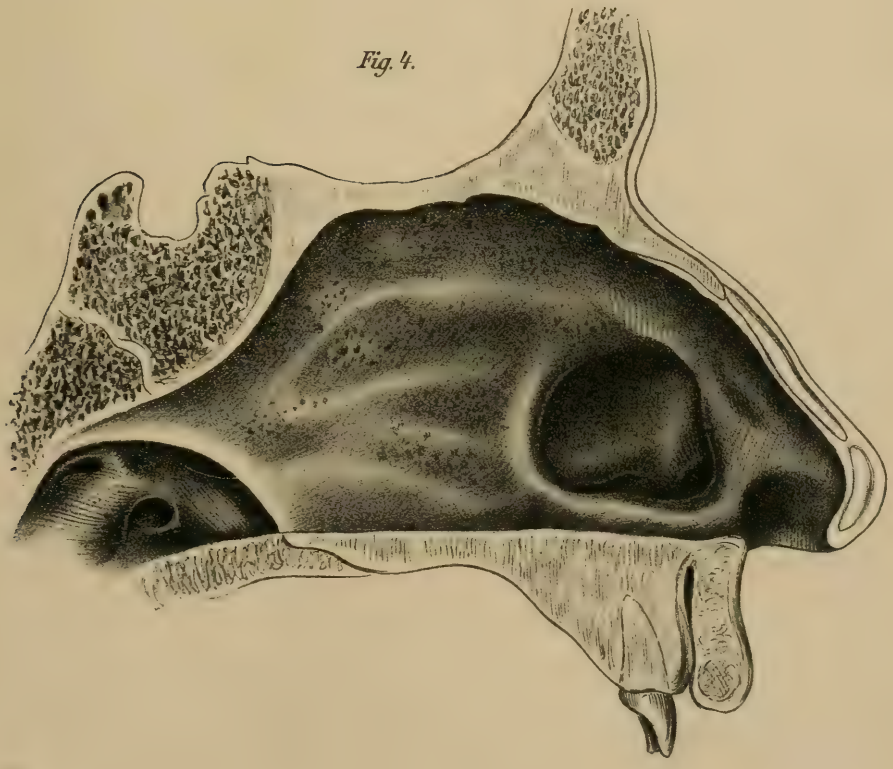

in Wien.

Druck v. G. Freytag & Berndt Wien.

Fig. 1.

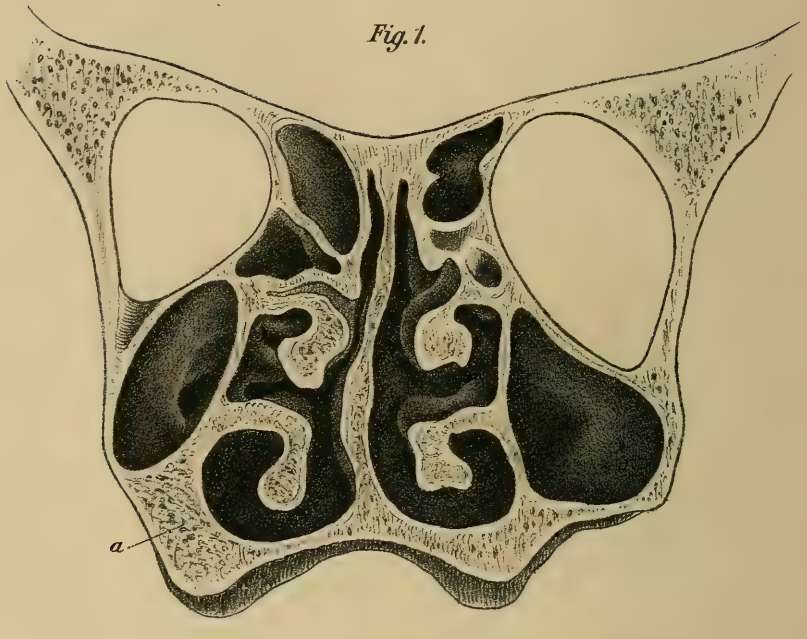

Fig. 2.

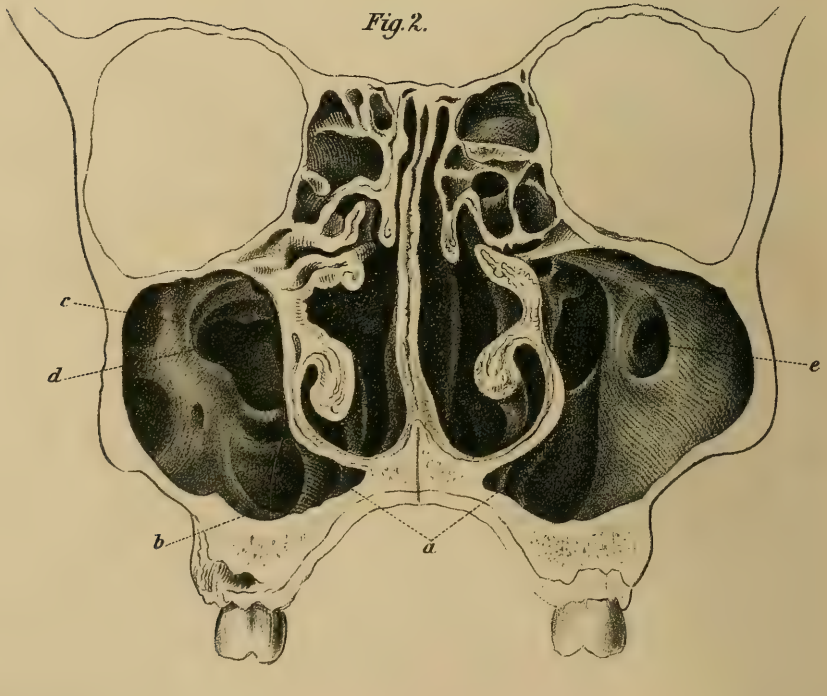

A. Berger lithogr.

Verlag v. W

Fig. 3.

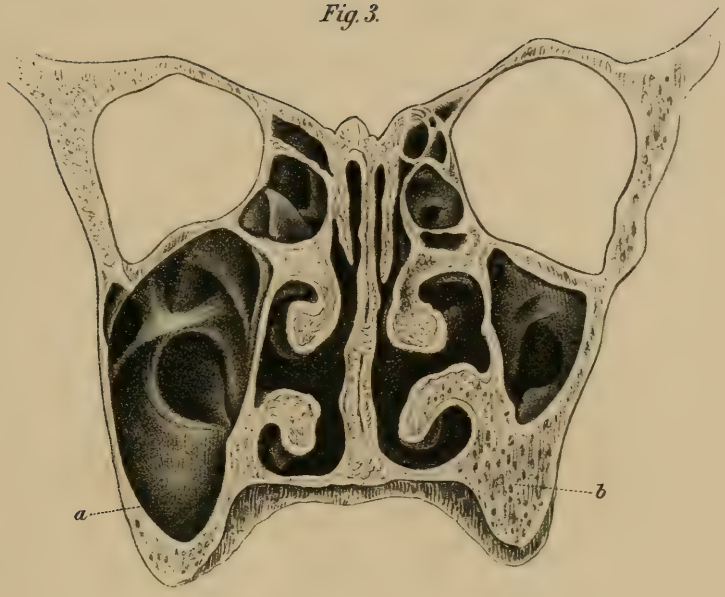

Fig. 4.

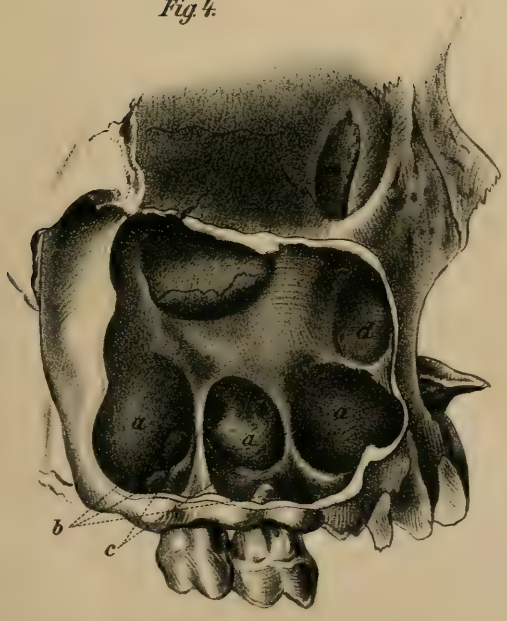

Fig. 5.

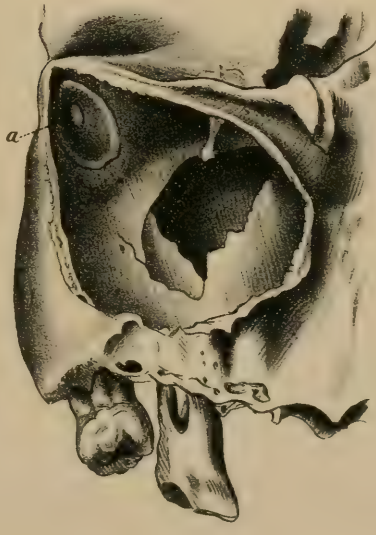

ler in Wien.

Druck v. G. Freytag & Berndt, Wien.

Fig. 1.

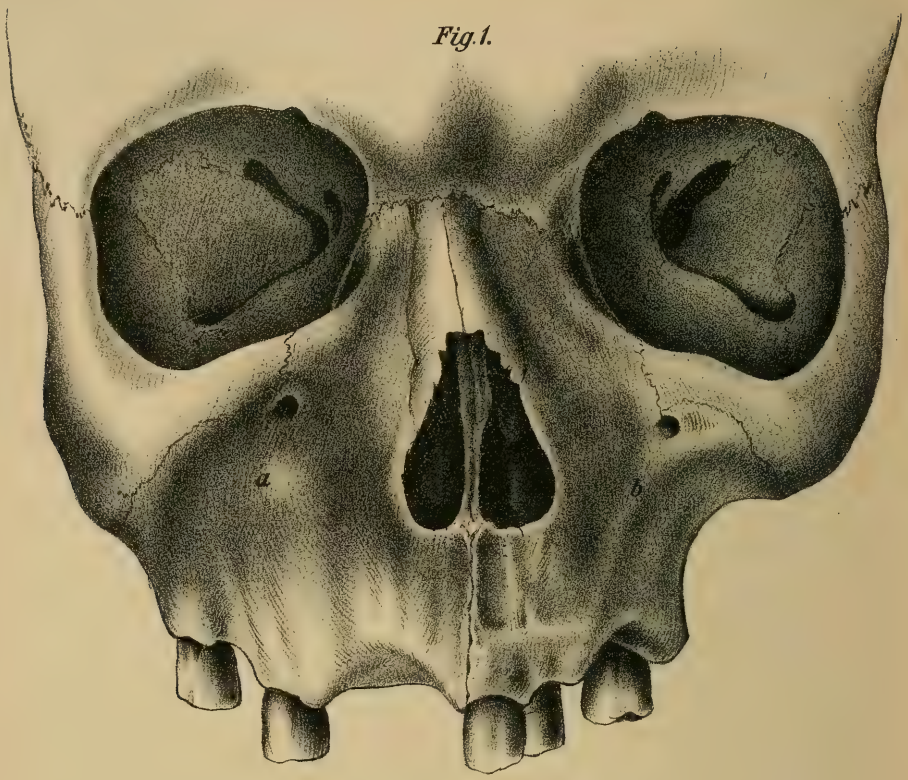

Fig. 2.

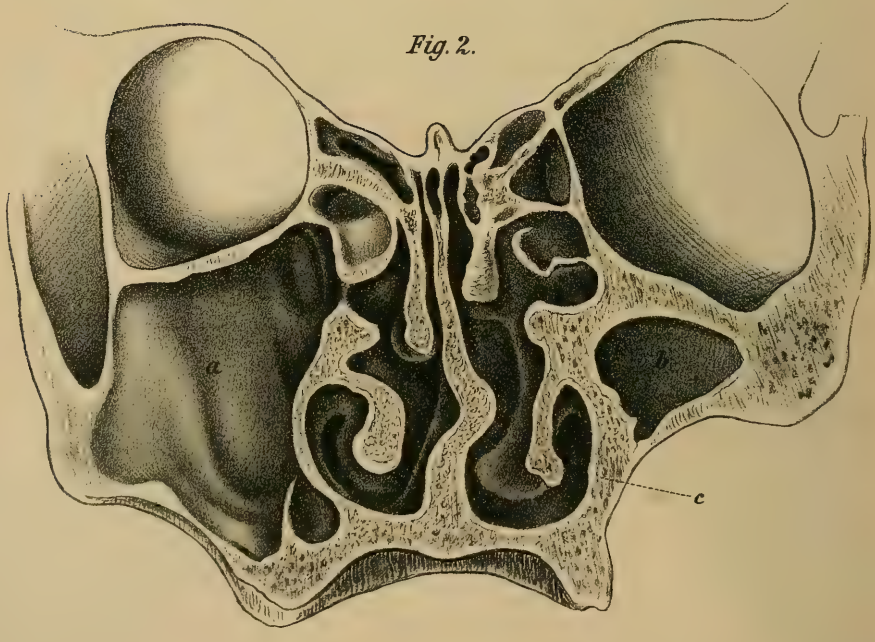

A. Berger lithogr.

Verlag v. W. F

Fig. 3.

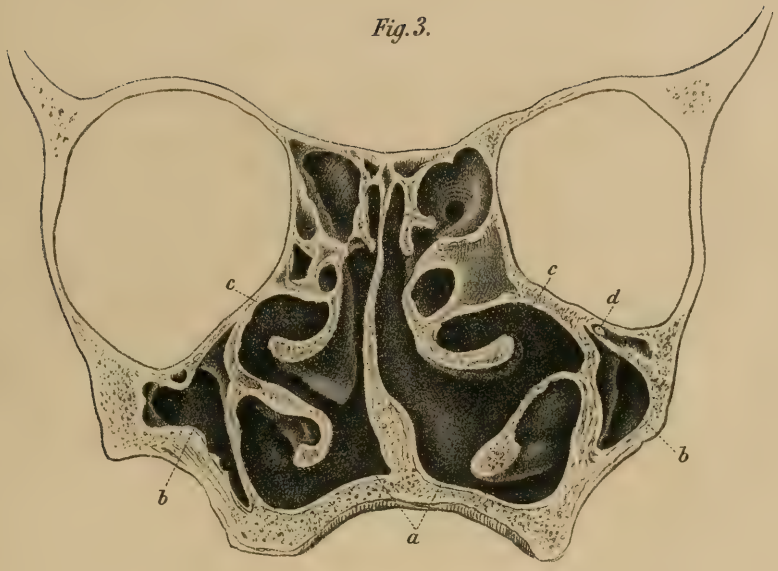

Fig. 4.

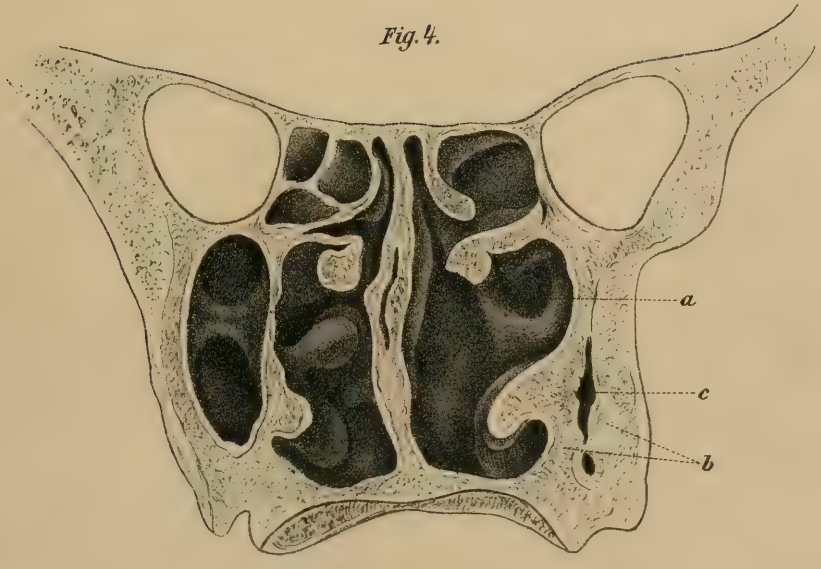

r in Wien.

Druck v G. Freytag & Berndt, Wien.

Fig. 2.

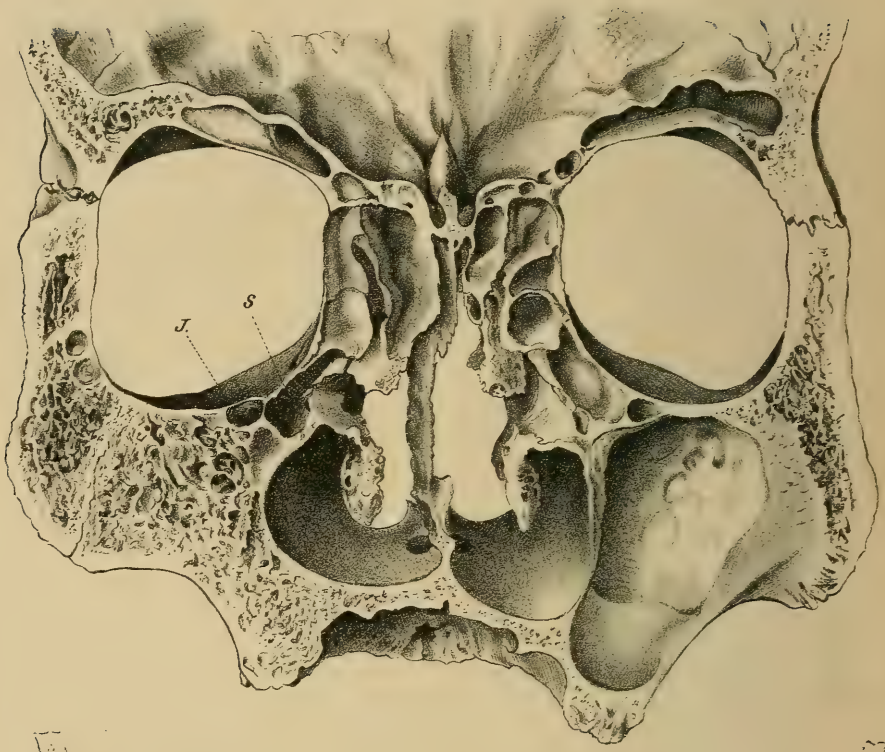

Fig. 3.

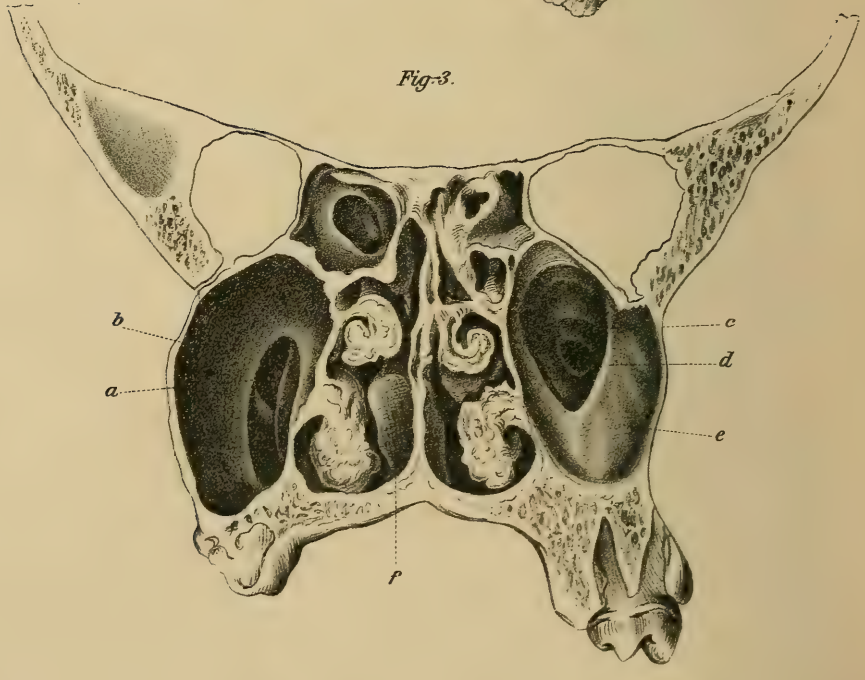

A. Berger lithogr.

Verlag v. W. B

Fig. 1.

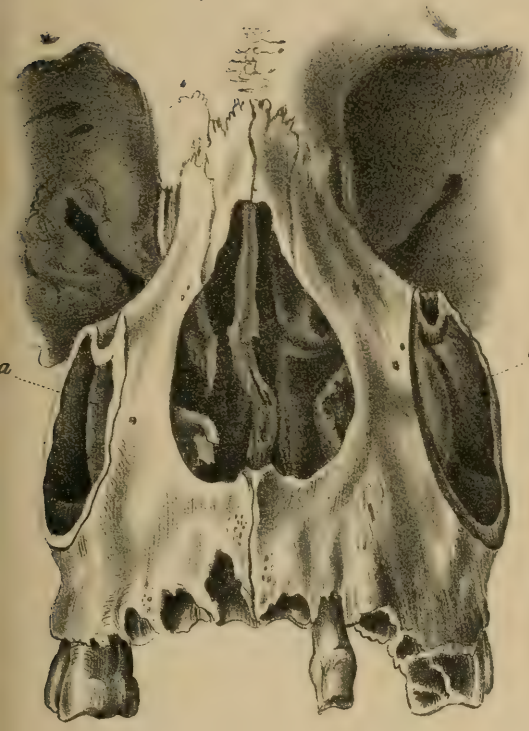

Fig. 5.

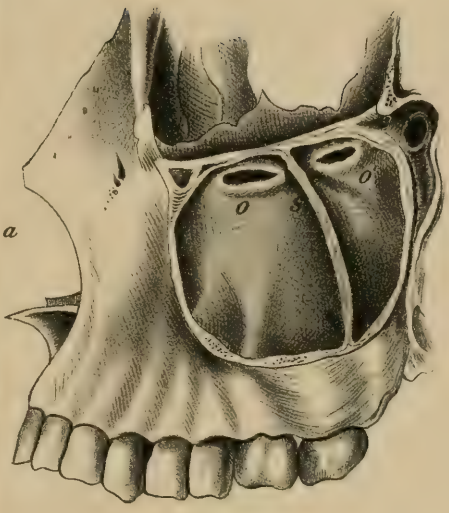

Fig. 4.

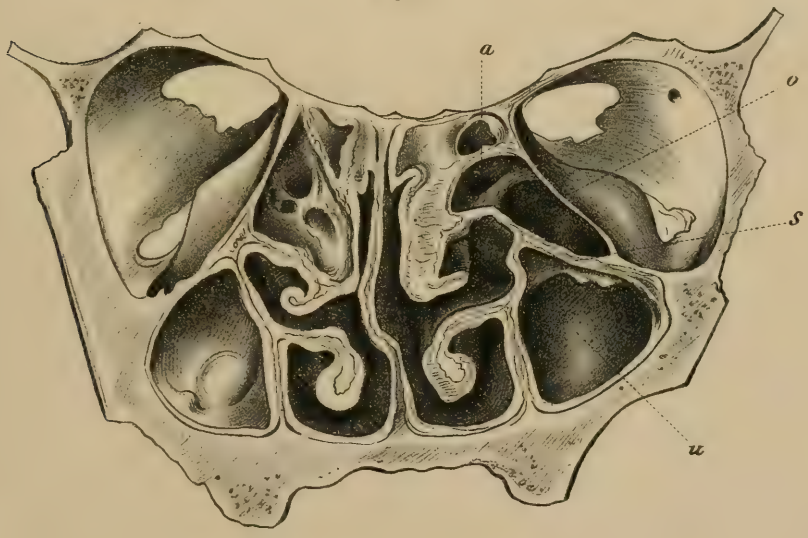

in Wien.

Druck v. G. Freytag & Berndt, Wien.

Fig. 1.

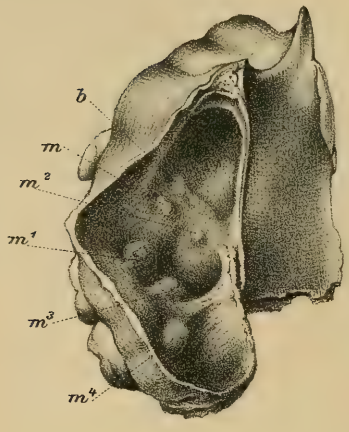

Fig. 2.

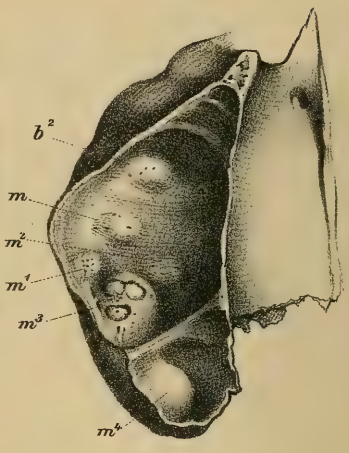

Fig. 3.

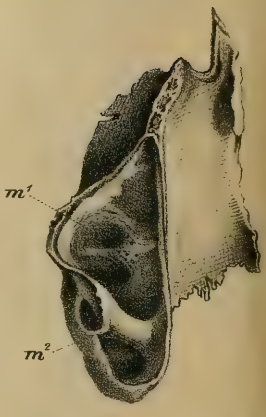

Fig. 4.

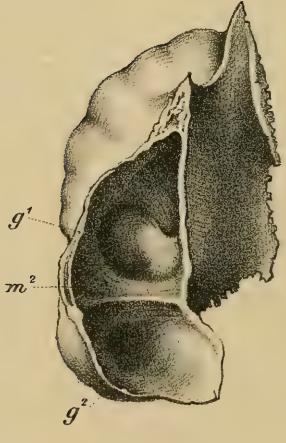

Fig. 5.

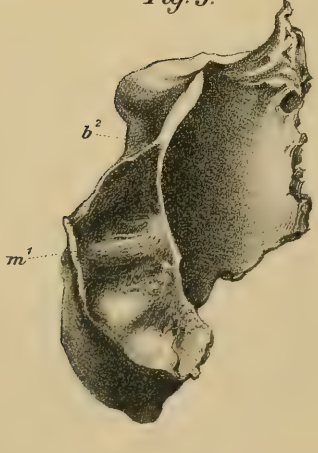

Fig. 8.

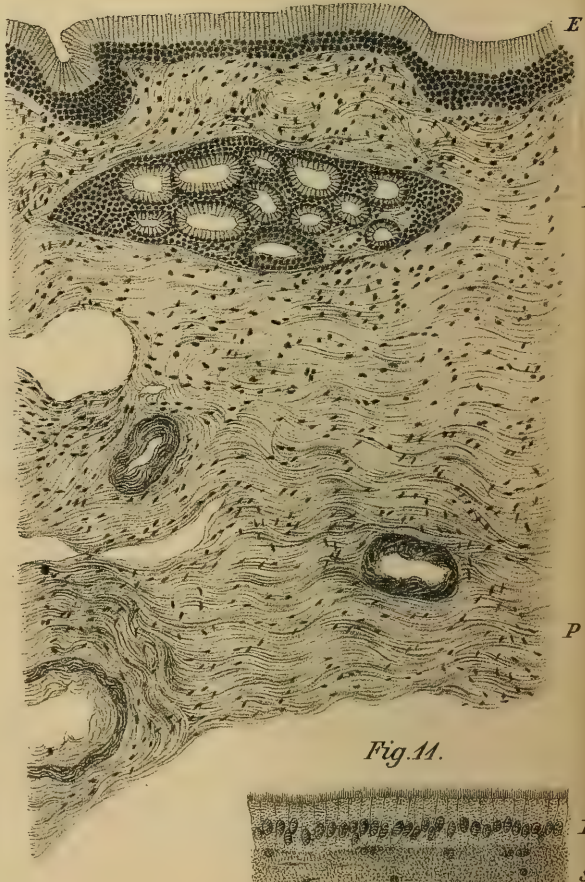

Fig. 11.

Fig. 6.

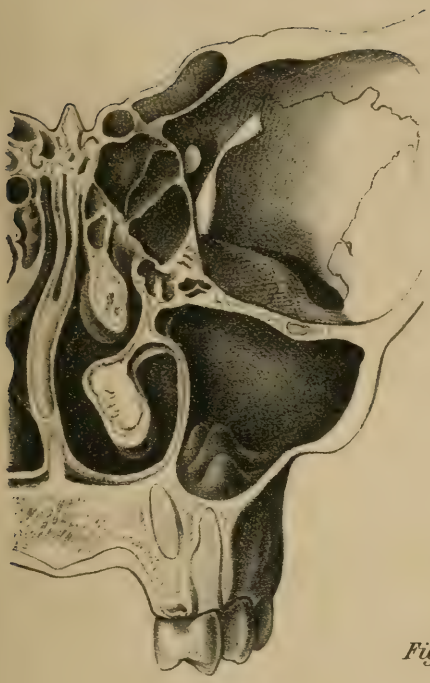

Fig. 7.

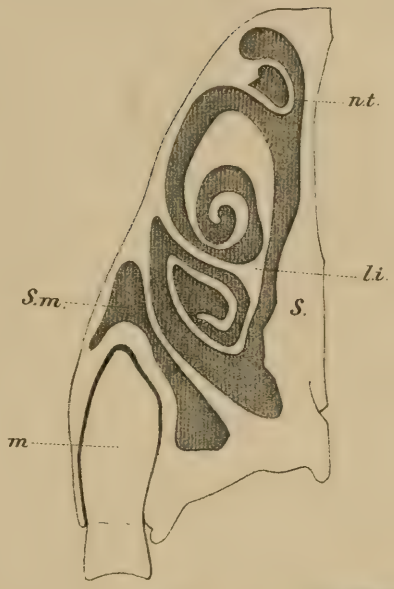

Fig. 10.

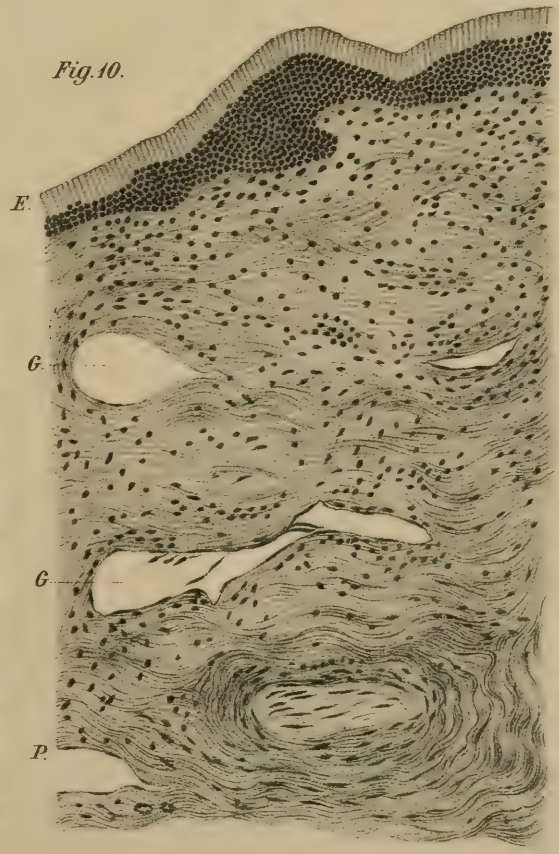

Fig. 9.

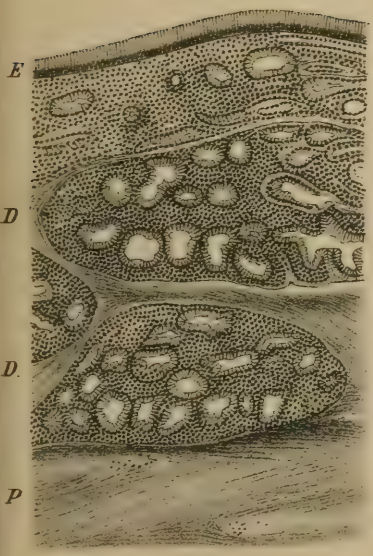

Druck v. G. Freytag & Berndt, Wien.

Fig. 2.

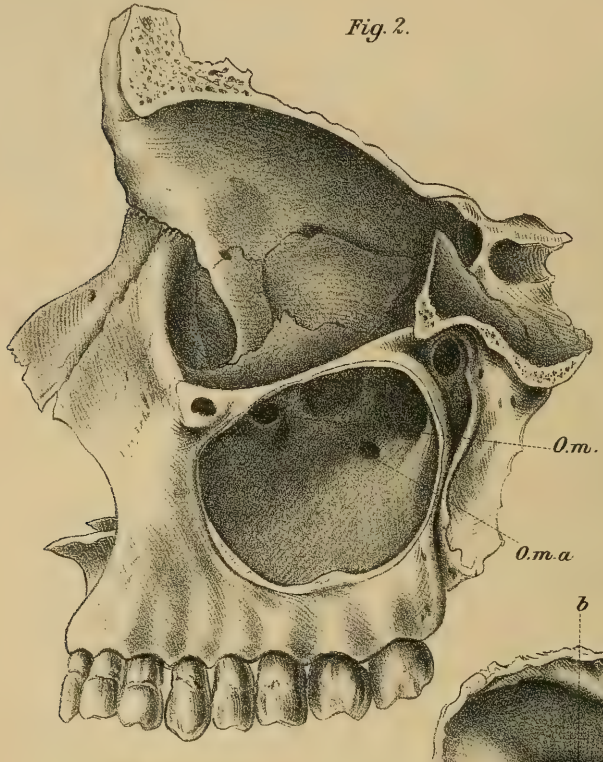

Fig. 1.

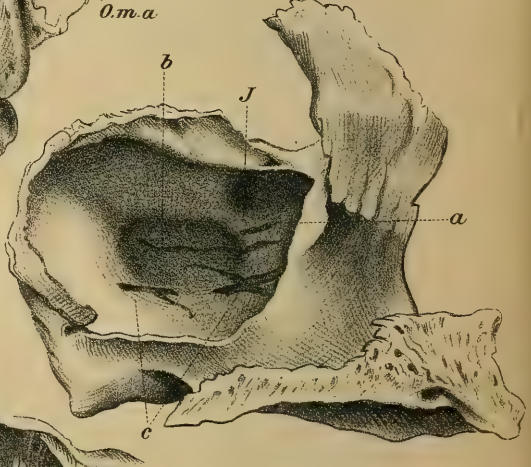

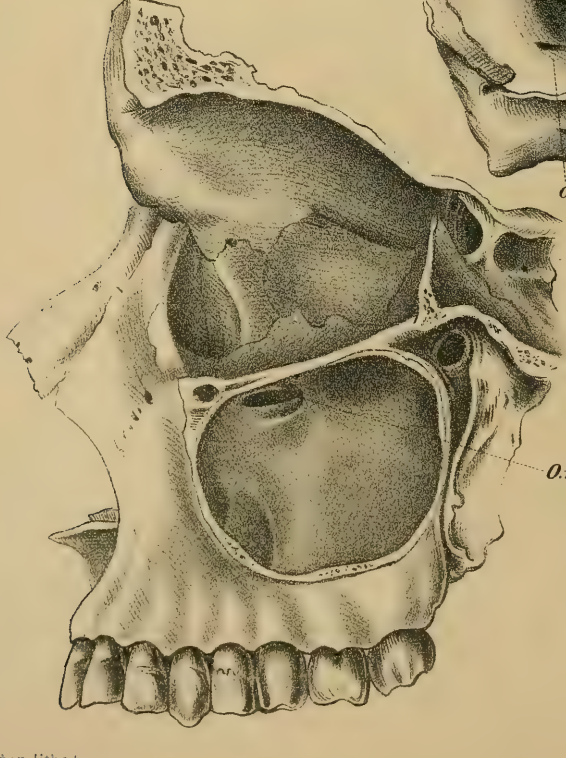

Fig. 3.

Fig. 4.

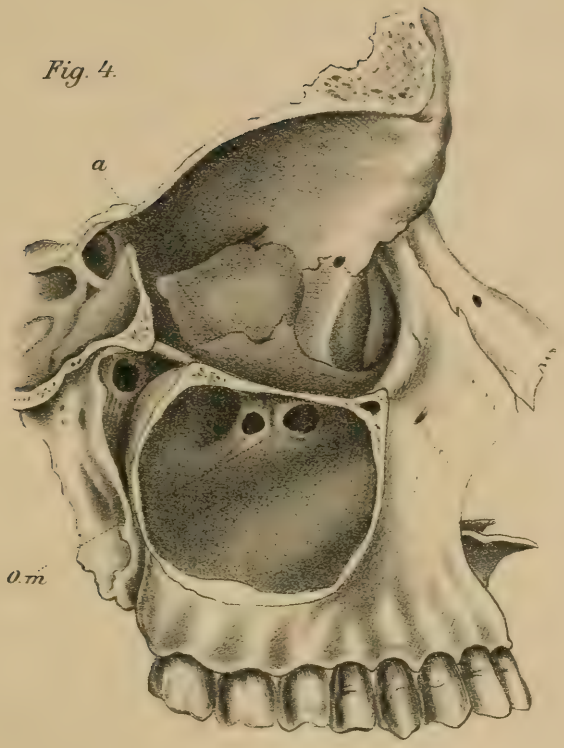

Fig. 5.

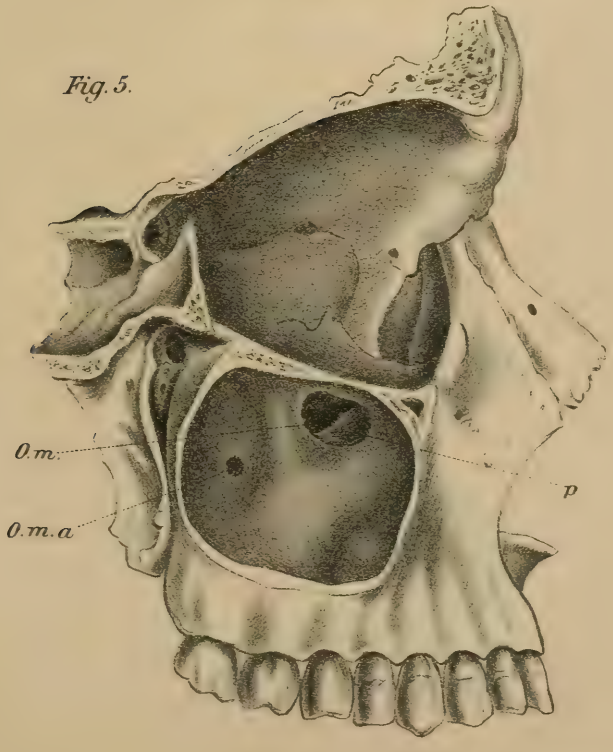

Druck v. G. Freytag & Berndt Wien

Fig. 1.

Fig. 2.

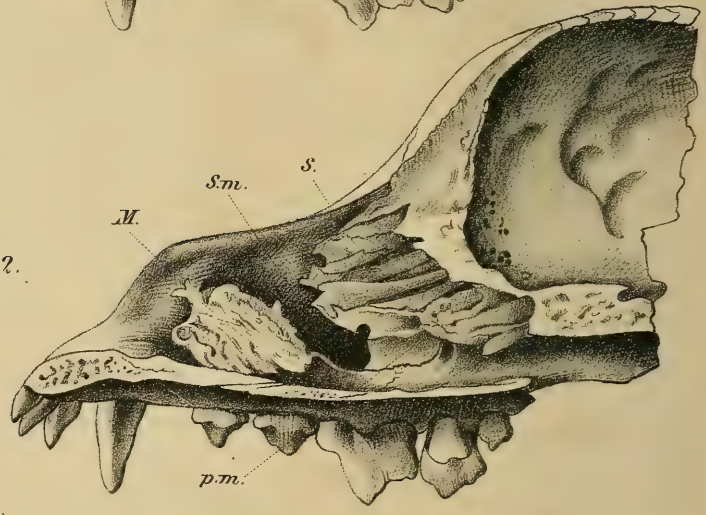

Fig. 3.

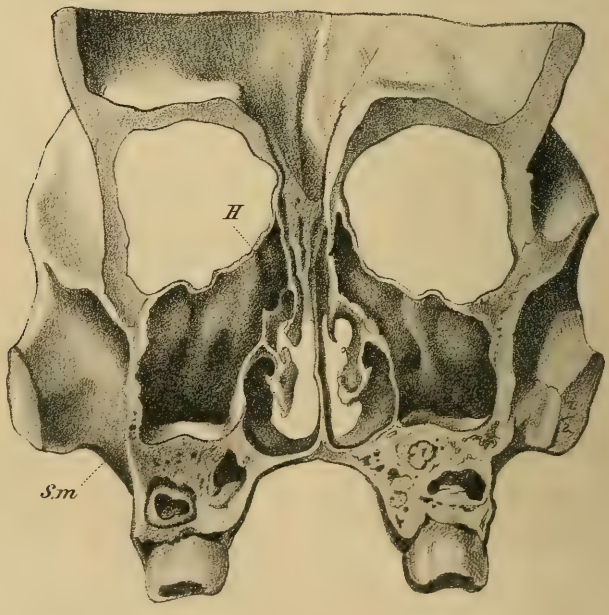

A. Berger lithogr.

Verlag v. W. B

Fig. 4.

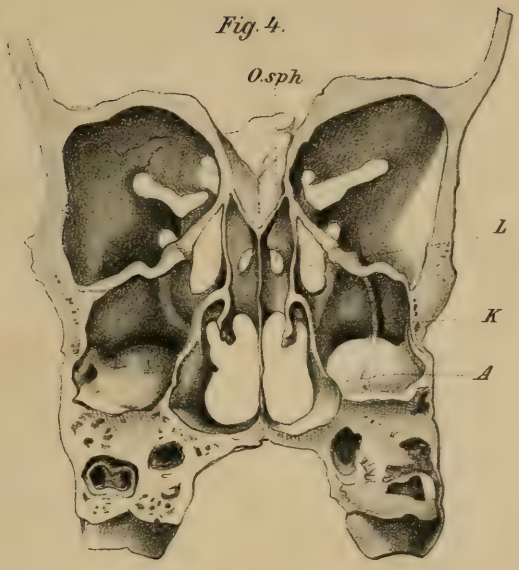

Fig. 5.

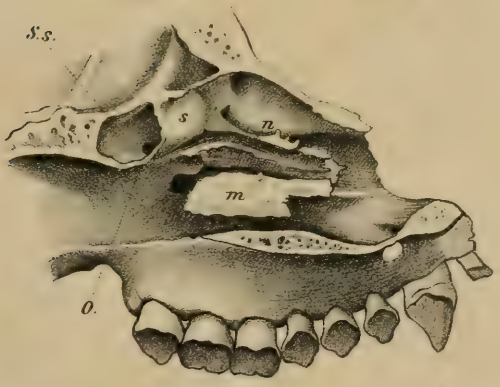

Fig. 6.

Fig. 7.

Druck v. G. Freytag & Berndt, Wien.

Fig. 1.

Fig. 3.

Fig. 2.

A. Berger lith. ger.

Verlag v. W. Br

Fig. 4.

Fig. 5.

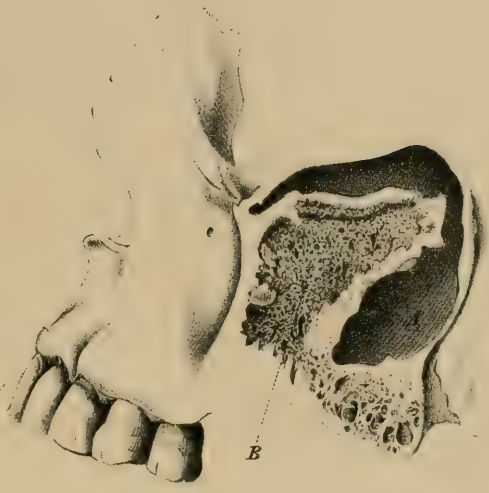

Fig. 6.

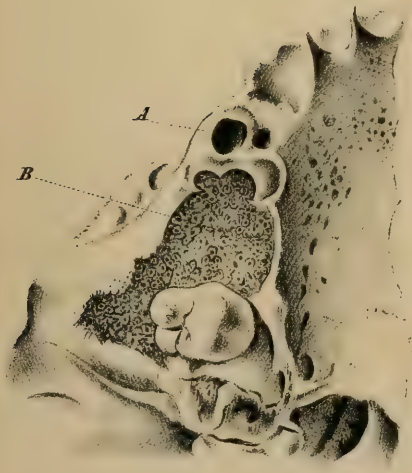

Fig. 7.

hüller in Wien.

Druck v. G. Freytag & Berndt Wien

Fig. 2.

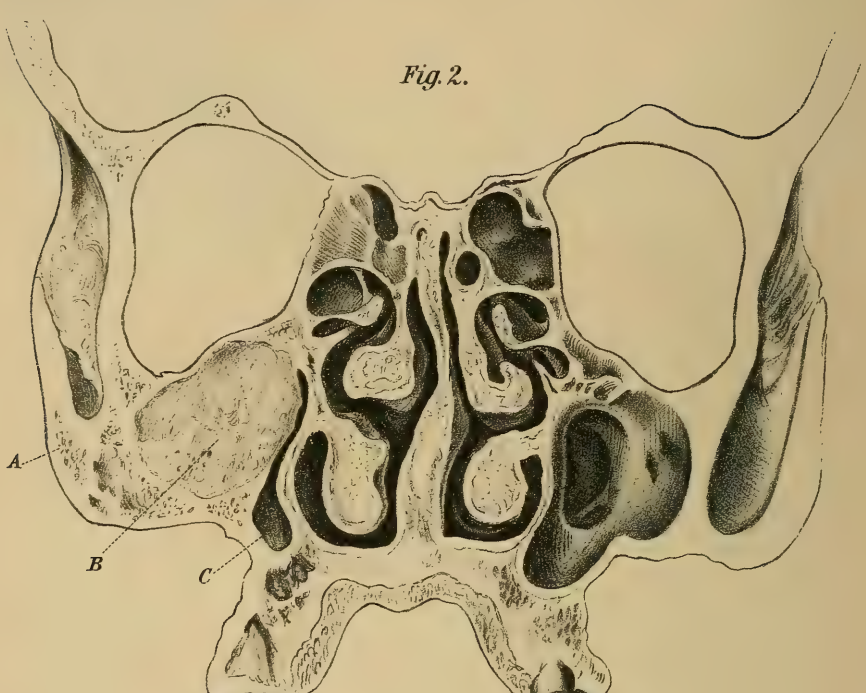

Fig. 3.

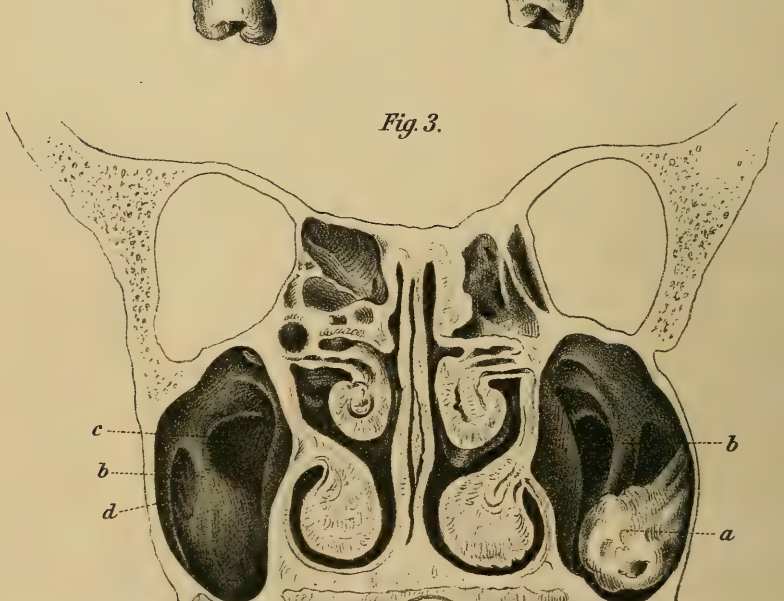

A. Berger lith. gr.

Verlag v. W. Bra

Fig. 1.

Fig. 4.

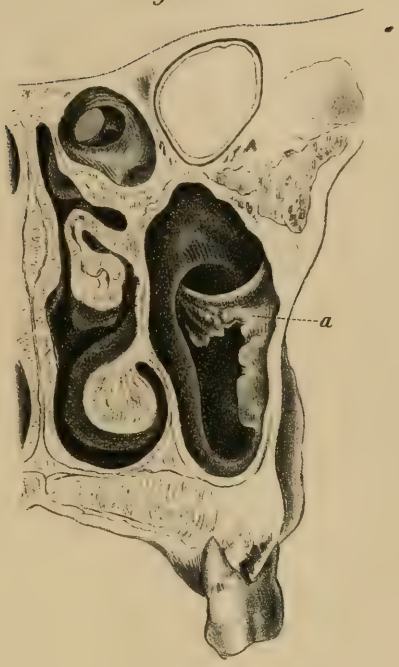

Fig. 5.

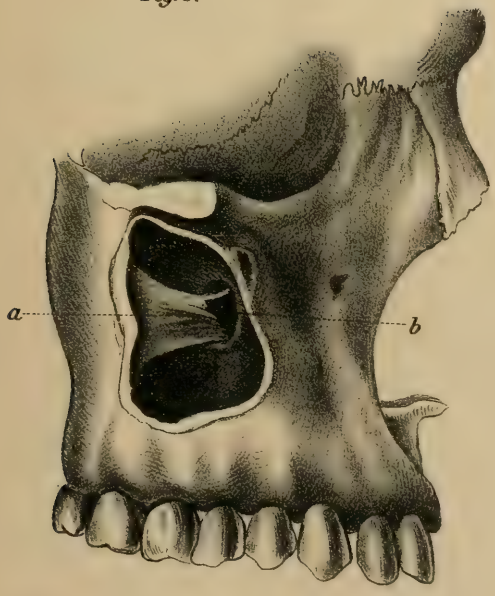

Fig. 6.

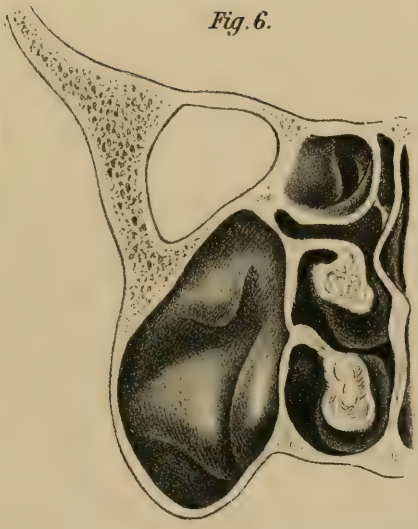

ller in Wien.

Druck v G. Freytag & Berndt, Wien.

Fig. 1.

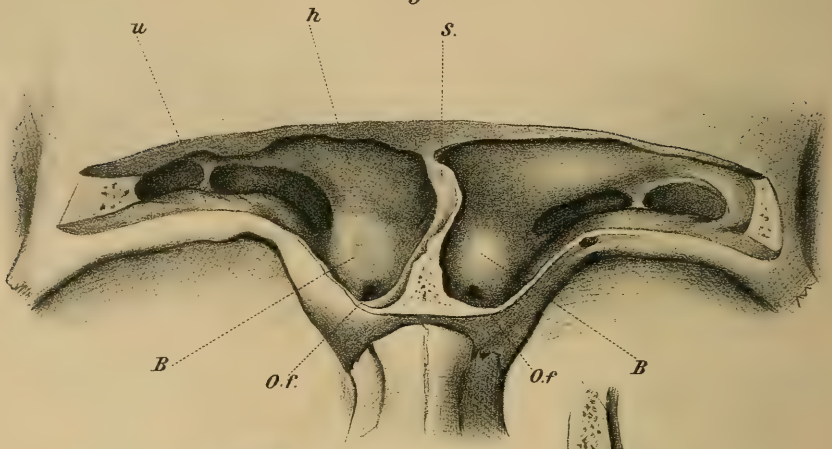

Fig. 2.

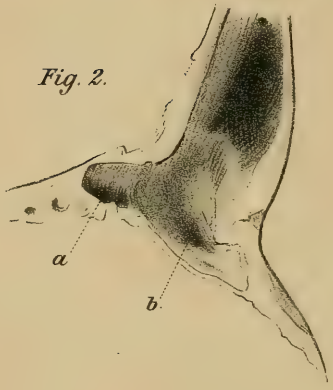

Fig. 3.

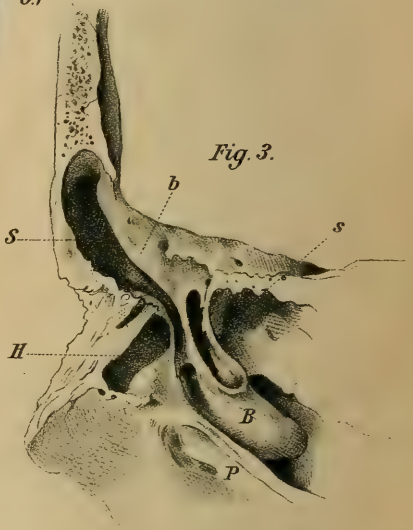

Fig. 4.

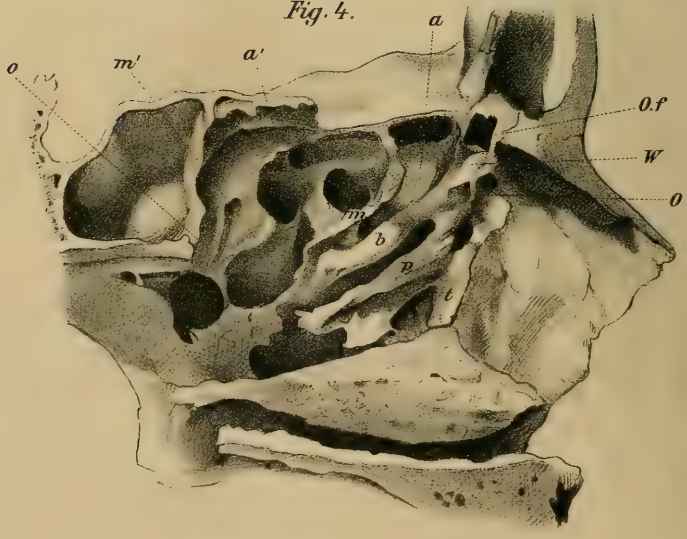

A. Berger lithogr.

Verlag v. W. Brau

Fig. 6.

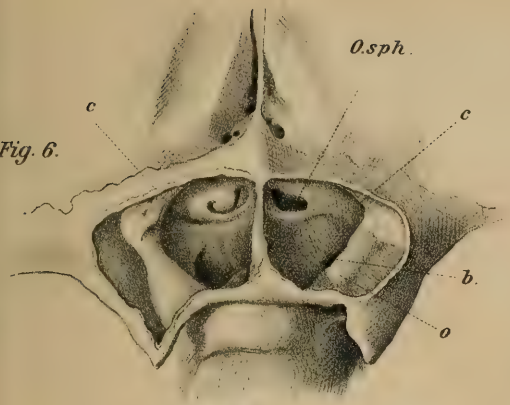

Fig. 5.

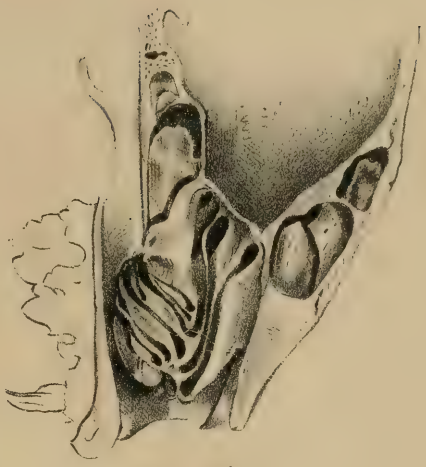

Fig. 7.

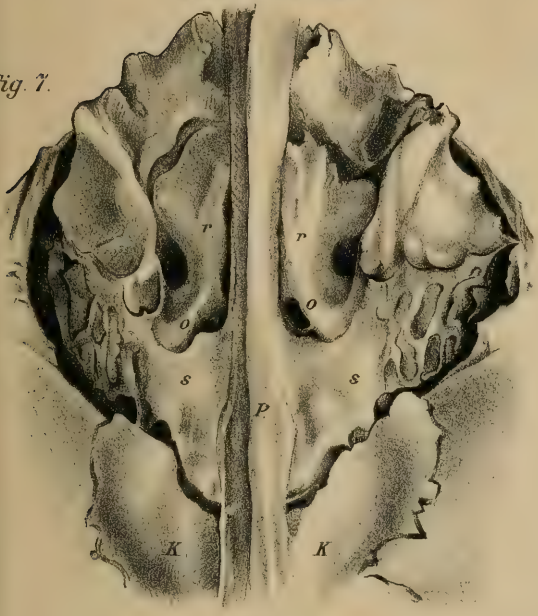

Fig. 9.

Fig. 8.

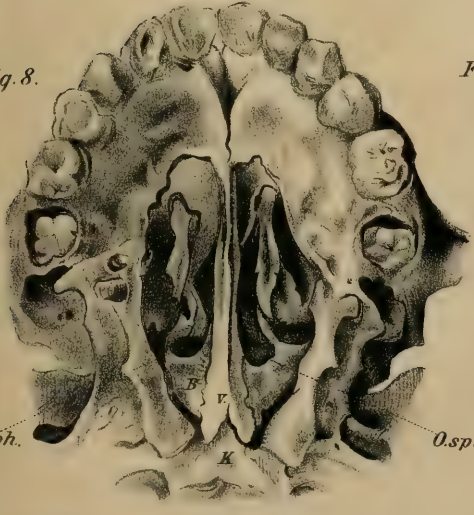

Fig. 10.

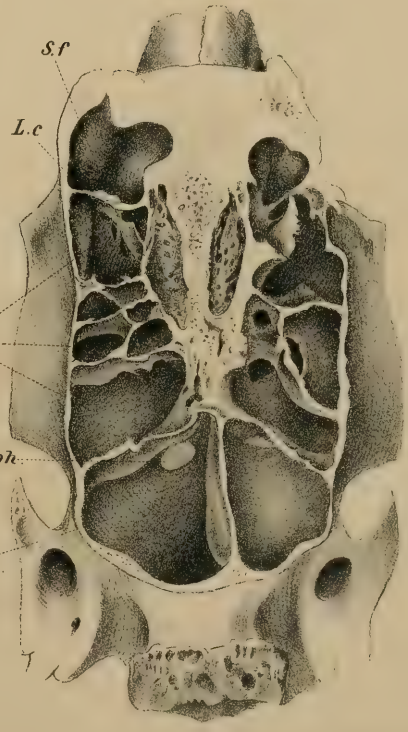

Druck v. G. Freytag & Berndt, Wien.

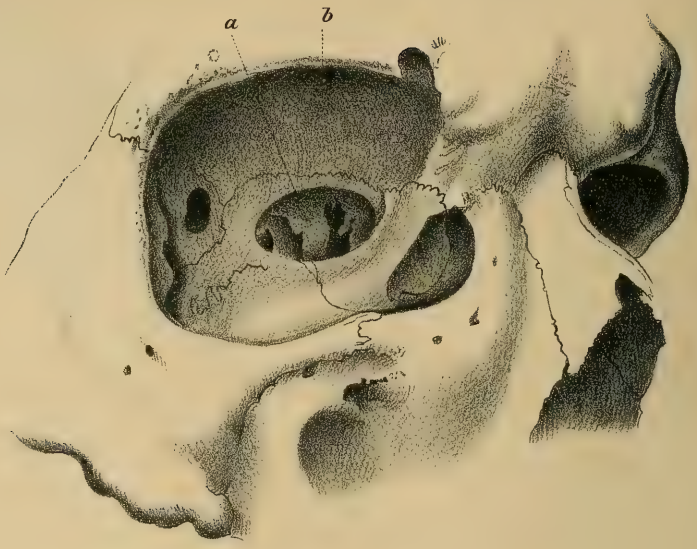

Fig. 1.

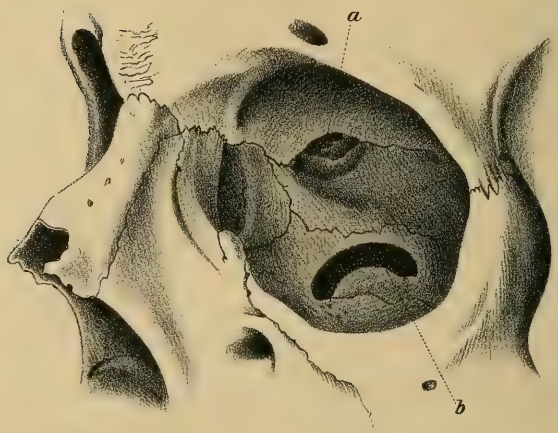

Fig. 2.

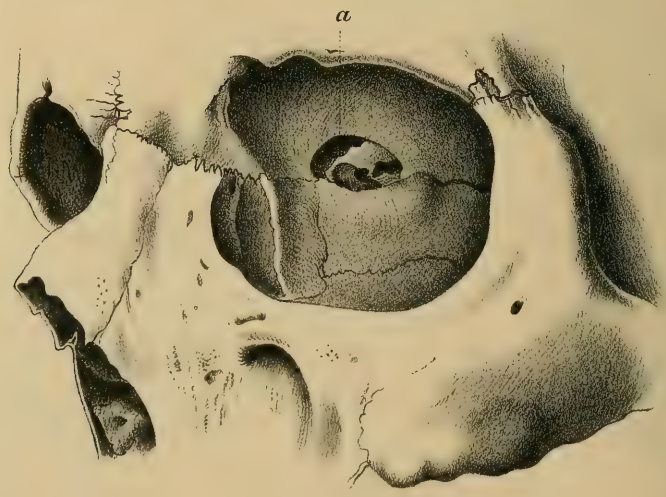

Fig. 3.

A. Berger lithogr.

Verlag v. W. Braun

Fig. 5.

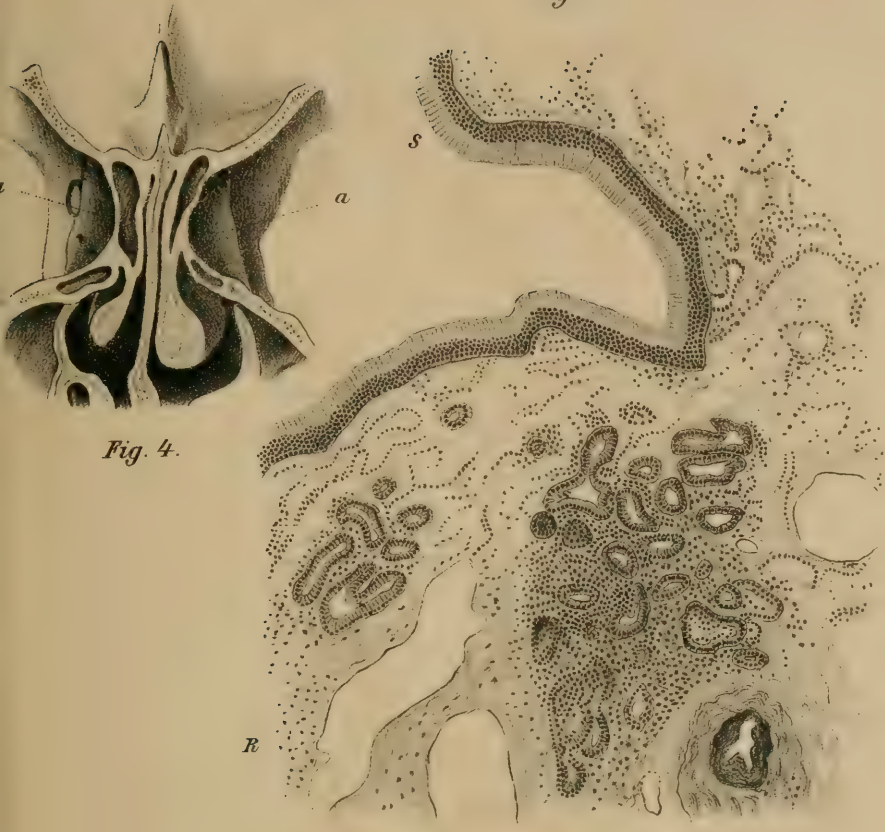

Fig. 4.

Fig. 6.

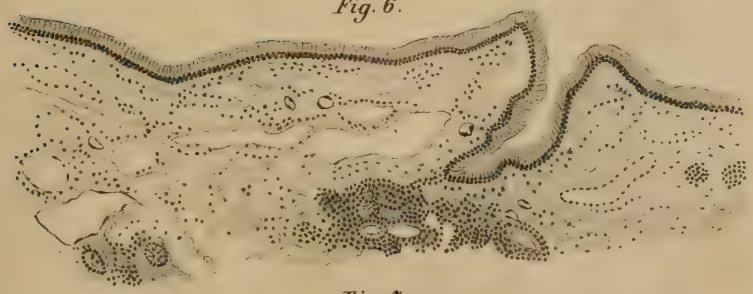

Fig 7.

er in Wien.

Druck v. G. Freytag & Bernt, Wien

DATE DUE

MAR 1 1996 MAR 2 2 1996

MAR 6 1996

OCT 2 3 1997 NOV 1 3 1997

DEC 9 1997

Printed in USA

COLUMBIA UNIVERSITY LIBRARIES (hsl.stx)
QM 505 Z8 1893 C.1 v. 1
Normale und pathologische Anatomie der N
[redacted]